



# Ecstasygebruik en mondgezondheid

De laatste 3 decennia is ecstasy (XTC) een populaire drug in het uitgaansleven. Vanwege de oppeppende en bewustzijnsveranderende werking wordt XTC frequent gebruikt door jongvolwassenen, in het bijzonder in de grote steden. Het is daarom aannemelijk dat men in de tandheelkundige praktijk met XTC-gebruikers kan worden geconfronteerd. In deze bijdrage wordt een overzicht gegeven van systemische effecten van XTC en de invloed op de mondholte. Incidenteel heeft XTC-gebruik levensbedreigende lichamelijke gevolgen zoals hypertermie, hyponatriëmie en leverfalen. Daarnaast wordt het ontwikkelen van psychosen, depressies, paniekstoornissen en impulsief gedrag gerapporteerd. De orale effecten betreffen afwijkingen van de gingiva, xerostomie en een verhoogde kans op tanderosie en bruxisme. Tot slot wordt speeksel als mogelijke bron voor het detecteren van XTC-gebruik bediscussieerd.

Brand HS, Dun SN, Nieuw Amerongen A van. Ecstasygebruik en mondgezondheid  
Ned Tijdschr Tandheelkd 2007; 114: 104-108

## Inleiding

Ecstasy (XTC) is de populaire benaming voor methyleendioxymetamfetamine (MDMA) (afb. 1). Deze stof werd in 1898 voor het eerst door de Duitse geneesmiddelenfabrikant E. Merck gesynthetiseerd op basis van uit nootmuskaat gewonnen safrololie. Hoewel XTC door Merck in 1914 als eetlustremmer werd gepatenteerd, is het nooit als zodanig op de markt gebracht. Begin jaren '60 van de vorige eeuw werd MDMA 'herontdekt' door de chemicus Alexander Shulgin. Hij produceerde synthetisch MDMA uit piperonal en verspreidde de stof onder bevriende psychotherapeuten. Deze schreven het middel soms therapeutisch aan hun patiënten voor om hen meer open en emotioneel minder geremd te maken (McDowell en Kleber, 1994).

Eind jaren '70 van de vorige eeuw begon in Californië (Verenigde Staten) de illegale productie van MDMA onder de naam 'ecstasy' (XTC). In eerste instantie werd deze drug vooral thuis gebruikt. Vanaf 1980 werd het steeds vaker op straat verkocht en kwam het middel terecht in kringen

van hippies, yuppen en studenten. Een belangrijke factor hierbij was de opkomst van de nieuwe muziekstijl House. Ecstasy bleek dé drug voor nachtenlange dansmarathons. Het percentage gebruikers op een houseparty wordt geschat op 64 (Abraham et al, 1999).

In november 1988 werd XTC door de Nederlandse overheid als 'harddrug' op lijst 1 van de Opiumwet geplaatst, omdat men bevreesd was voor grootschalige productie en handel. Het beleid in Nederland ten aanzien van XTC bestaat vooral uit voorlichting over mogelijke risico's (Hoorn, 2003)

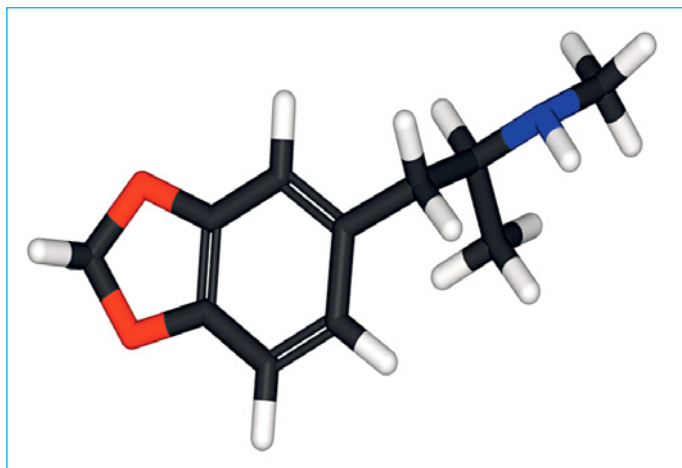
## Wijze van toediening

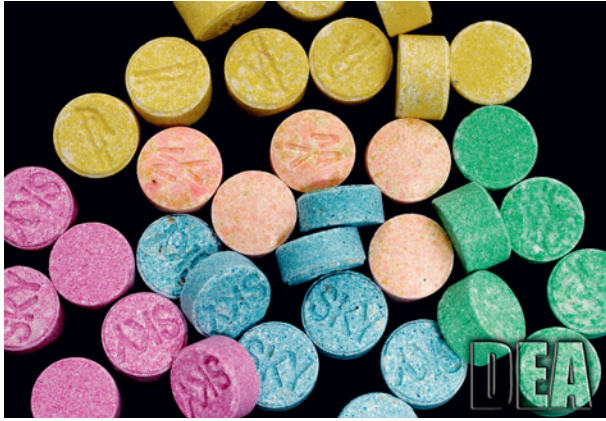Ecstasy is verkrijgbaar als pil, poeder en capsule, maar het wordt meestal als pil verkocht. Deze pillen kunnen verschillende kleuren en logo's hebben (afb. 2). De hoeveelheid MDMA per pil varieert: de gemiddelde hoeveelheid MDMA per pil bedraagt 77 milligram (Nationale Drugmonitor, 2002). Daarnaast worden soms andere stoffen aan de pil toegevoegd, zoals methyleendioxyethylamfetamine (MDEA), methyleendioxyamfetamine (MDA), amfetamine, ketamine, cafeïne en salicylzuur (Baggott et al, 2000). De laatste jaren komt steeds vaker MDMA-poeder op de markt. Gebruikers nemen kleine 'likjes' van dit poeder, slikken het in een gerold vloeitje ('bommetje') of lossen het op in een drankje. XTC wordt vaak gebruikt in combinatie met andere drugs of alcohol, waardoor onvoorspelbare effecten kunnen optreden. Meestal wordt XTC gecombineerd met cannabis (71%) of alcohol (66%). Ook de combinatie met amfetamine (29%) of cocaïne (25%) komt frequent voor (Tossmann et al, 2001).

## Ecstasygebruik in Nederland

In 2001 gaf 2,9% van de Nederlandse bevolking van 12 jaar en ouder aan ooit XTC te hebben gebruikt. Voor mannen

Afb. 1. Driedimensionale structuur van methyleendioxymetamfetamine.





Afb.2. Ecstasypillen-pillen hebben verschillende kleuren, vormen en logo's.

was dit percentage bijna 2 keer zo hoog als voor vrouwen (respectievelijk 3,7% en 2,1%). Desgevraagd, gaf 0,5% van de onderzochte mannen en vrouwen aan zelfs de afgelopen maand XTC te hebben gebruikt (Nationale Drugmonitor, 2002). In de grote steden liggen de percentages gebruikers aanzienlijk hoger dan elders in Nederland. Zo rapporteerde 8,7 % van de Amsterdamse en 4,3% van de Rotterdamse bevolking ooit XTC te hebben gebruikt. In niet-stedelijke gebieden was dit slechts 1,4%. Ecstasy is vooral populair onder jonge volwassenen met een leeftijd tussen 20 en 24 jaar. In deze leeftijdscategorie heeft 13,2% ooit XTC gebruikt (Nationale Drugmonitor, 2002).

### Werkingsmechanisme en metabolisme

Ecstasy werkt zowel stimulerend als bewustzijnsveranderend. Bij deze effecten zijn 3 neurotransmitters betrokken: serotonine (vooral geestelijke effecten), adrenaline (vooral lichamelijke effecten) en dopamine (Hoorn, 2003). De afgifte van serotonine in de synapsspleet wordt door XTC verhoogd. Tevens wordt de heropname van serotonine in de serotonerge synaps geblokkeerd, waardoor serotonine langer in de synapsspleet aanwezig blijft (Peroutka et al, 1988). Aan deze neurotransmitter serotonine worden vooral mentale effecten van XTC toegeschreven, zoals een gevoel van euforie, empathie, sensualiteit, een verhoogde sensorische perceptie, een verhoogd libido en een toegenomen behoefte aan contact en gesprekken (Peroutka et al, 1988). Adrenaline activeert het sympathische en autonome zenuwstelsel, waardoor hypertensie, tachycardie, zweten en urineretentie kunnen optreden (Pennings et al, 1998; Kalant, 2001; Hoorn, 2003). De rol van dopamine is minder duidelijk, maar deze neurotransmitter is waarschijnlijk betrokken bij zowel mentale als lichamelijke effecten.

De effecten van een XTC-pil beginnen na 20 tot 60 minuten en zijn na 4 tot 6 uur verdwenen. De halfwaardetijd van XTC in plasma is 6 tot 9 uur. Ongeveer 80% van de XTC wordt afgebroken door het leverenzym CYP2D6, een P450-enzym. De resterende 20% wordt niet gemetaboliseerd en verlaat het lichaam met de urine (De la Torre et al, 2004). Na gebruik is XTC 2 tot 3 dagen nog steeds in urine aan-

Tijdens gebruik	Na gebruik
Positieve stemmingsverandering	Verminderde eetlust
Gevoel van euforie en eigenwaarde	Slapeloosheid
Toegenomen behoefte aan communicatie	Depressief gevoel
Toegenomen hartslag en bloeddruk	Spierpijn, trismus
Hoofdpijn	Hoofdpijn
Toename transpiratie	Concentratiestoornissen
Xerostomie	Xerostomie
Bruxisme	Bruxisme
Verwijde pupillen	
Bewegingsdrang	

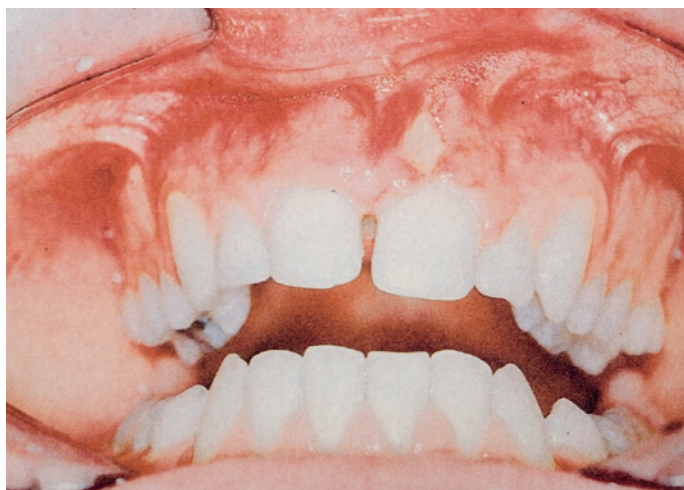Tabel 1. Effecten van gebruik van methyleendioxyamfetamine (MDMA). (Naar De Man, 1994)

toonbaar. Daarnaast vindt excretie van XTC plaats in tranen, speeksel, zweet en borstvoeding (Navarro et al, 2001; De la Torre et al, 2004).

### Lichamelijke en mentale effecten

Ecstasy heeft zowel lichamelijke als mentale effecten (tab. 1). Het gebruik zorgt voor een ontspannen, zorgeloze stemming en vermoeidheid wordt onderdrukt. Men krijgt een warm, verliefd en euforisch gevoel en voelt zich nauw verbonden met anderen. De waarneming wordt intenser en er treden symptomen op zoals tachycardie, hartkloppingen, beven, verwijde pupillen en een verhoogde lichaamstemperatuur. Daarnaast komen effecten voor zoals misselijkheid, gebrek aan eetlust, slapeloosheid en onrust. Bewegingen zijn soms moeilijk te coördineren. Een aantal dagen na XTC-gebruik kan er sprake zijn van vermoeidheid, paniekstoornissen, een depressieve stemming en concentratieproblemen (Pennings et al, 1998; Vollenweider et al, 1998; Hoorn, 2003)

Ecstasy kan acuut toxisch zijn. Door neuromusculaire stimulatie leidt XTC-gebruik tot spierrigiditeit en afbraak van spierweefsel (rhabdomyolyse). Bij de afbraak van skeletspieren ontstaat veel warmte. Aangezien 'marathondansen' ook tot een verhoging van de lichaamstemperatuur leidt en XTC de temperatuurregulatie verstoort door de serotonerge en dopaminerge disbalans, kan XTC-gebruik ernstige hyperthermie veroorzaken (Colado et al, 1995). Hyperthermie heeft een slechte prognose, aangezien het kan leiden tot verdere rhabdomyolyse, nierfalen, leverfalen en diffuse intravasale stolling (Screaton et al, 1992; Colado et al, 1995; Kalant, 2001). Als gevolg van hyperthermie en de doorgaans warme omgeving waarin dansfeesten plaatsvinden, drinken XTC-gebruikers veel water. Ecstasy activeert het anti-diuretisch hormoon (ADH). Deze combinatie van inname van water met een verhoogde ADH-afgifte om water vast te houden, kan hyponatriëmie veroorzaken. Hyponatriëmie kan hersenoedeem veroorzaken, samen met insulpen en coma (Pennings et al, 1998; Halperin et al, 1999). Hoewel drinken warmtestuwing en uitdroging voor-



Afb.3. Mucosale fenestratie ter hoogte van gebitselement 21 door lokale applicatie van XTC (overgenomen uit Brazier et al, 2003).

komt, wordt aanbevolen isotoon vocht te drinken (sportdranken), omdat hypotone dranken ook hyponatriëmie kunnen veroorzaken (Pennings et al, 1998; Hoorn, 2003).

In de literatuur zijn meer dan 50 sterfgevallen beschreven als gevolg van acute XTC-intoxicatie. Het is daarom van groot belang dat een slachtoffer die verschijnselen van een XTC-intoxicatie vertoont, zo snel mogelijk wordt gekoeld (Pennings et al, 1998; Graffin et al, 2000; Hoorn, 2003).

De kans op verslaving aan XTC is niet groot. Wel is uit proefdieronderzoek gebleken dat XTC bij langdurig gebruik schadelijk is voor zenuwcellen. Het waarnemen van serotoninedepletie in de hersenen van een overleden XTC-gebruiker suggereert dat neurotoxiciteit ook bij de mens optreedt. Mogelijke gevolgen van regelmatig gebruik variëren van geheugenverlies tot ernstige depressies (Pennings et al, 1998; Kish et al, 2000; Hoorn, 2003)

### Orale effecten

De orale effecten van XTC zijn vooral in de vorm van casus beschreven, alleen naar het voorkomen van een gevoel van monddroogheid en bruxisme is systematischer onderzoek gedaan.

### Gingiva

Brazier en medewerkers (2003) beschreven een casus van een 15-jarige jongen, die zich op een afdeling Kaakchirurgie presenteerde met een pijnlijke gezwollen bovenlip, algehele malaise en koorts. De jongen was in het verleden succesvol orthodontisch behandeld, de mondhygiëne was goed en er waren geen diepe pockets aanwezig. Uit onderzoek bleek dat de bovenlip ter plaatse van beide centrale bovenincisieven flink was gezwollen. Beide incisieven toonden een mobiliteitsgraad II en waren percussiegevoelig. In aanwezigheid van zijn ouders ontkende de jongen lokaal drugs te hebben aangebracht. De behandeling bestond uit incisie en drainage van het acute dentoalveolaire abces. Hiervan werd een kweek gemaakt, er werden standaard bloedtesten gedaan en de patiënt kreeg een antibioticumkuur. Na 2 dagen waren

de zwelling en de systemische symptomen sterk afgenomen. Mucosale fenestratie van de aangehechte gingiva met blootliggend bot en wortels van de centrale en laterale incisieven in het tweede kwadrant waren zichtbaar (afb. 3). De centrale en laterale incisieven in het eerste en tweede kwadrant vertoonden nog steeds een mobiliteitsgraad II. Alle gebitselementen waren vitaal en röntgenologisch onderzoek toonde geen significant botverlies aan. De patiënt werd vervolgens voor mondhygiëne-instructie, scaling, rootplaning en polijsten naar een mondhygiënist verwezen. Tegenover de mondhygiënist erkende de patiënt dat hij de dag voor de problemen begonnen in de vestibulaire omslagplooï XTC had bewaard aan de kant waar de parodontale destructie was opgetreden. Hierdoor kon de diagnose 'necrotiserende gingivitis gerelateerd aan XTC-gebruik' worden gesteld.

Na intensieve mondhygiënebehandeling, fluorideapplicatie en fixatie van de incisieven was de mucosale ulceratie na 1 week genezen en stonden de incisieven na 4 maanden weer vast. De patiënt was klachtenvrij, maar behield wel een gingiva-alveolair defect van 2-3 mm. Dit defect is waarschijnlijk te wijten aan ischemie als gevolg van lokale vasoconstrictie die de XTC teweeg heeft gebracht. Daarnaast kan de plaats van applicatie hebben bijgedragen aan het ontstaan van het defect. In de vestibulaire omslagplooï is erg weinig speekselvloed en is het weefsel niet gekeratiniseerd.

Een andere casus betreft een 14-jarige jongen die sinds 2 jaar cocaïne, XTC, speed, heroïne, alcohol en tabak gebruikte (Parry et al, 1996). Hij wreef deze drugs vaak op de gingiva en ontwikkelde als gevolg hiervan gingivale en mucosale ulceraties en necrose. De auteurs weten dit aan het cocaïnegebruik, maar deze mondgezondheidsproblemen zouden natuurlijk ook een gevolg kunnen zijn van het XTC-gebruik.

### Xerostomie en erosie

Uit verschillende onderzoeken is gebleken dat XTC-gebruikers vaak last hebben van een droge mond. Uit onderzoek van McGrath en medewerkers (2005) blijkt dat 99% van de XTC-gebruikers een droge mond heeft. Dit is in overeenstemming met onderzoeksresultaten van Milosevic en medewerkers (1999), die rapporteerden dat 97% van de XTC-gebruikers last heeft van een droge mond. Men kan tot 48 uur na consumptie van XTC last hebben van xerostomie (Nixon et al, 2002). Ter verlichting van de drogemondklachten en de dehydratie drinken de XTC-gebruikers meestal veel. Omdat hypotone dranken hyponatriëmie kunnen veroorzaken, wordt aanbevolen isotoon vocht te drinken, zoals sportdranken (Pennings et al, 1998; Hoorn, 2003). Het gebruik van sportdranken brengt echter ook een risico met zich mee. Sportdranken hebben doorgaans een lage pH (3-4) en verhogen het risico van tanderosie van glazuur (Brazier et al, 2003). De verminderde buffercapaciteit van het speeksel zal het risico van tanderosie verhogen (Milosevic et al, 1999). Daarnaast geeft 16% van de XTC-gebruikers aan na het gebruik misselijk te zijn en te moeten braken

(Milosevic et al, 1999). Ook dit braken kan verlies van tandweefsel bevorderen. Om de kans op tanderosie als mogelijk indirect effect van het gebruik van XTC te beperken, kan gebruik worden gemaakt van fluoridebevattende spoelmiddelen en suikervrije kauwgom (Duxbury, 1993).

### Bruxisme

Toediening van XTC aan proefdieren leidde tot een vergroting van de kauwreflex. Ook had XTC een negatieve invloed op de kaakopeningsreflex (Arrue et al, 2004). Van de personen die XTC gebruiken is 89% zich bewust van het op elkaar klemmen van de tanden en kiezen tijdens het gebruik (Redfearn et al, 1998; Milosevic et al, 1999). Al deze personen ervaren dit effect tijdens of vlak na de 'trip'. Van de XTC-gebruikers geeft 72% aan de ochtend na gebruik nog te klemmen, en 35% zegt de middag of avond na XTC-gebruik nog steeds te klemmen. Ook heeft 78% van de XTC-gebruikers na gebruik het gevoel 'op iets te kauwen' (McGrath et al, 2005). Van de XTC-gebruikers is 70% zich bewust van het tandenknarsen en klemmen. Hetzelfde percentage heeft na gebruik van XTC pijn aan de kauwspieren of kaakgewrichten. Vaak worden kauwgom, lollies en zelfs fopspenen gebruikt om de trismus en bruxisme te beperken (Doyon, 2001).

Milosevic en medewerkers (1999) vonden dat bij 60% van de XTC-gebruikers slijtage was opgetreden tot in het dentine. Bij mensen die geen XTC gebruikten, was dit percentage slechts 11. Deze slijtage bleek vooral in het molaargebied op te treden en amper in het incisale gebied (Redfearn et al, 1998; Nixon et al, 2002). Ook bleek dat de tand-slijtage bij XTC-gebruikers vooral groter was bij eerste molaren in de onderkaak (Nixon et al, 2002). Dit suggereert dat XTC-gebruik vooral klemmen veroorzaakt, en niet knarsen. De combinatie van het door XTC-gebruik veroorzaakte klemmen, overmatige consumptie van isotone drank en een droge mond zal resulteren in grotere tand-slijtage dan in controlegroepen.

### Speeksel

Gewoonlijk wordt XTC-gebruik aangetoond met behulp van een bloed- of urinetest. Gebruik van een speekseltest heeft, vooral ten opzichte van een bloedtest, een aantal belangrijke voordelen: het is makkelijk, observeerbaar en niet-invasief te verzamelen (Samyn en Haeren, 2000; Navarro et al, 2001). De concentratie XTC in speeksel is 2 tot 4 uur na inname het hoogst (Samyn et al, 2002).

Voor de detectie van XTC in speeksel is een immunodiagnostische teststrip 'Drugwipe®' verkrijgbaar. Deze teststrip kan direct over de tong worden gestreken. Ook kan men eerst speeksel verzamelen om daar vervolgens de teststrip in te dopen. XTC-gebruik door gezonde vrijwilligers kon tot 10 uur na inname oraal worden aangetoond door de Drugwipe® over de tong te strijken (Pichini et al, 2002). De kans op een positieve uitslag van de test daalde echter snel als deze test langer dan 1,5 uur na het gebruik

van XTC werd uitgevoerd. Indien de Drugwipe® in een buisje met verzameld speeksel werd gedoopt, kon echter na 10 uur nog XTC-gebruik bij 5 van de 8 proefpersonen worden aangetoond. De meting van XTC in speeksel met behulp van de Drugwipe® komt goed overeen met het bepalen van XTC met gaschromatografie-massaspectrofotometrie, wereldwijd de meest toegepaste methode om positieve bevindingen te bevestigen (Mancinelli et al, 1999). Vloeistofchromatografie-massaspectrometrie wordt zelden gebruikt bij het bepalen van XTC in speeksel (Mortier et al, 2002).

Er zijn ook nadelen aan het bepalen van XTC in speeksel. De manier van XTC-gebruik kan de concentratie in speeksel beïnvloeden. Bij roken, snuiven of slikken van het middel kan de concentratie in speeksel door contaminatie hoger zijn. Omdat de wijze van toediening bepalend is voor de XTC-concentratie in speeksel, kan de gemeten waarde lang niet altijd worden gebruikt voor het bepalen van de mate van intoxicatie (Mortier et al, 2002). Daarnaast kan de XTC-concentratie in speeksel worden beïnvloed door de secretiesnelheid en de pH van het speeksel (Navarro et al, 2001). Zowel de secretiesnelheid als de pH zijn afhankelijk van de manier waarop het speekselmonster wordt verkregen. Ecstasygebruikers hebben vaak last van een droge mond waardoor het lastig kan zijn voldoende ongestimuleerd speeksel te verzamelen voor een effectieve test (Samyn et al, 2002). Bij een gestimuleerde speekselsecretie nemen zowel het volume als de pH toe, wat resulteert in een lagere XTC-concentratie (Mortier et al, 2002). Vandaar dat standaardisatie van het afnemen van speeksel een voorwaarde is voor een betrouwbare bepaling. Desondanks kan het bepalen van XTC in speeksel als een goed alternatief worden beschouwd voor de bepaling van XTC in urine of bloed.

### Literatuur

- ✧ Abraham MD, Cogen PDA, Til RJ van, Winter MAL de. Licit and illicit drug use in the Netherlands 1997. Amsterdam: CEDRO, 1999.
- ✧ Arrue A, Gómez FM, Giral MT. Effects of 3,3 methylenedioxyamphetamine ('Ecstasy') on the jaw-opening reflex and on the 2-adrenoceptors which regulate this reflex in the anesthetized rat. *Eur J Oral Sci* 2004; 112: 127-133.
- ✧ Baggott M, Heifets B, Jones RT, Mendelson J, Sferios E, Zehnder J. Chemical analysis of ecstasy. *J Am Med Assoc* 2000; 284: 2190.
- ✧ Brazier WJ, Dhariwal DK, Patton DW, Bishop K. Ecstasy related periodontitis and mucosal ulceration – a case report. *Br Dent J* 2003; 194: 197-199.
- ✧ Colado MI, Williams JL, Green AR. The hyperthermic and neurotoxic effect of 'Ecstasy' (MDMA) and 3,4 methylenedioxyamphetamine (MDA) in the dark agouti (DA) rat, a model of the CYP2D6 poor metabolizer phenotype. *Br J Pharmacol* 1995; 115: 1281-1289
- ✧ Doyon S. The many faces of ecstasy. *Curr Opin Pediatr* 2001; 13: 170-176.
- ✧ Duxbury AJ. Ecstasy – dental implications. *Br Dent J* 1993; 175: 38.
- ✧ Halperin ML, Goldstein MB. Sodium and water: In: Halperin ML,

- Goldstein MB (red.) Fluid, electrolyte, and acid-base physiology. Philadelphia: WB Saunders Company, 1999.
- > Hoorn EJ. XTC: een onvoorspelbare extase. Ned Tijdschr Geneesk Stude-  
nten Editie 2003; 6: 7-9.
  - > Kalant H. The pharmacology and toxicology of 'ecstasy' (MDMA) and  
related drugs. Can Med Assoc J 2001; 165: 917-928.
  - > Kish SJ, Furukawa Y, Ang L, Vorce SP, Kalasinsky KS. Striatal serotonin is  
depleted in brain of a human MDMA (Ecstasy) user. Neurology 2000;  
25: 294-296.
  - > Man RA de. Morbiditeit en sterfte als gevolg van ecstasygebruik. Ned  
Tijdschr Geneesk 1994; 138: 185-1855.
  - > Mancinelli R, Gentili S, Guiducci MS, Macchia T. Simple and reliable  
high-performance liquid chromatography fluorimetric procedure for  
the determination of amphetamine-derived designer drugs. J Chroma-  
togr B 1999; 735: 243-253.
  - > McDowell DM, Kleber HB. MDMA: its history and pharmacology. Psy-  
chiatr Ann 1994; 24: 127-130.
  - > McGrath C, Chan B. Oral health sensations associated with illicit drug  
abuse. Br Dent J 2005; 198: 159-162.
  - > Milosevic A, Agrawal N, Redfearn PJ, Mair LH. The occurrence of tooth-  
wear in users of ecstasy (3,4 MethyleneDioxyMethAmphetamine).  
Community Dent Oral Epidemiol 1999; 27: 283-287.
  - > Mortier KA, Maudens KE, Lambert WE et al. Simultaneous, quantitative  
determination of opiates, amphetamines, cocaine and benzoylecgonine  
in oral fluid by liquid chromatography quadrupole-time-of-flight mass  
spectrometry. J Chromatogr B 2002; 779: 321-330.
  - > Nationale Drugmonitor 2002. Utrecht: Bureau NDM, 2002.
  - > Navarro M, Pichini S, Farré M et al. Usefulness of saliva for measure-  
ment of 3,4-methylenedioxymethamphetamine and its metabolites:  
correlation with plasma drug concentrations and effect of salivary pH.  
Clin Chem 2001; 47: 1788-1795.
  - > Nixon PJ, Youngson CC, Beese A. Tooth surface loss: does recreational  
drug use contribute? Clin Oral Invest 2002; 6: 128-130.
  - > Parry J, Porter S, Scully C, Flint S. Mucosal lesions due to oral cocaine  
use. Br Dent J 1996; 180: 462-464.
  - > Pennings EJM, Kozijn KZ, Wolf FA de. Klinische en toxicologische aspek-  
ten van ecstasygebruik. Ned Tijdschr Geneesk 1998; 142: 1942-1946.
  - > Peroutka SJ, Newman H, Harris H. Subjective effects of 3,4 methylene-  
dioxymethamphetamine in recreational users. Neuropsychopharmaco-  
logy 1988; 1: 273-277.
  - > Pichini S, Navarro M, Farré M et al. On-site testing of 3,4-methylenedi-  
oxymethamphetamine (Ecstasy) in saliva with drugwipe and drugread  
: a controlled study in recreational users. Clin Chem 2002; 48: 174-176.
  - > Redfearn PJ, Agrawal N, Mair LH. An association between the regular use  
of 3,4 methylenedioxy-methamphetamine (Ecstasy) and excessive wear  
of the teeth. Addiction 1998; 93: 745-748.
  - > Samyn N, Haeren C. On-site testing of saliva and sweat with Drugwipe  
and determination of concentrations of drugs of abuse in saliva, plasma  
and urine of suspected users. Int J Legal Med 2000; 113: 150-154.
  - > Samyn N, Boeck G de, Wood M et al. Plasma, oral fluid and sweat wipe  
ecstasy concentrations in controlled and real life conditions. Forensic  
Sci Int 2002; 128: 90-97.
  - > Sreaton GR, Cairns HS, Sarnar M, Singer M, Trasher A, Cohen SL.  
Hyperpyrexia and rhabdomyolysis after MDMA ('ecstasy') abuse. Lancet  
1992; 339: 677-678.
  - > Torre R de la, Farré M, Navarro M, Pacifici R, Zuccaro P, Pichini S. Clini-  
cal pharmacokinetics of amphetamine and related substances, monitoring  
in conventional and non-conventional matrices. Clin Pharmacokinet  
2004; 43: 157-185.
  - > Tossmann P, Boldt S, Tensil MD. The use of drugs within the techno  
party scene in European metropolitan cities. Eur Addict Res 2001; 7:  
2-23.
  - > Vollenweider FX, Gamma A, Liechti M, Huber T. Psychological and  
cardiovascular effects and short-term sequela of MDMA ('ecstasy') in  
MDMA-naive healthy volunteers. Neuropsychopharmacology 1998; 19:  
241-250.

## Summary

### Ecstasy and oral health

Ecstasy is a frequently used drug, especially by young adults in the big cities. Therefore, it is likely that dentists might be confronted with individuals that use XTC. This review of the literature describes the systemic and oral effects of XTC. Life-threatening complications include hyperthermia, hyponatraemia and liver failure. In addition, psychotic episodes, depression, panic disorders and impulsive behaviour have been reported. Oral effects include mucosal changes, xerostomia and an increased risk of developing dental erosion and bruxism. Finally, the potential use of saliva for detection of XTC is discussed.

### Bron

H.S. Brand<sup>1,2</sup>, S.N. Dun<sup>1</sup>, A. van Nieuw Amerongen<sup>1</sup>

Uit <sup>1</sup>de afdeling Tandheelkundige Basiswetenschappen, sectie Orale Biochemie, en <sup>2</sup>de afdeling Mondziekten en Kaakchirurgie van het Academisch Centrum Tandheelkunde Amsterdam (ACTA)

Datum van acceptatie: 24 november 2006

Adres: dr. H.S. Brand, ACTA, Van der Boechorststraat 7, 1081 BT Amsterdam

hs.brand@vumc.nl