De rubriek Excerpta odontologica staat onder redactie van J.H.G. Poorterman.

Correspondentie betreffende deze rubriek dient u te richten aan: Redactie NTvT, postbus 1378, 3430 BJ Nieuwegein. Kopieën van in deze rubriek besproken artikelen zijn tegen kostenvergoeding op aanvraag verkrijgbaar bij: L.J.H. Hofman, Bibliotheek Tandheelkunde, Philips van Leydenlaan 25, postbus 9101, 6500 HB Nijmegen; tel. 024-3614131.

Orthodontie

Een aantrekkelijke lach

De aantrekkelijkheid van het gelaat speelt een heel belangrijke rol bij sociale interactie en heeft invloed op een groot aantal factoren, zoals de persoonlijke ontwikkeling, het zelfbeeld, het succes bij het kiezen van een partner en de kansen op de arbeidsmarkt. Kinderen en volwassenen met een aantrekkelijk uiterlijk worden positiever beoordeeld en behandeld dan minder aantrekkelijke kinderen en volwassenen. Ook zijn correlaties gevonden tussen de mate van aantrekkelijkheid en karaktereigenschappen als dominantie, emotionele stabiliteit en zelfwaardering, met als tegenhanger onzekerheid, ongerustheid over de gezondheid en weinig zelfvertrouwen.

De aantrekkelijkheid van het gelaat is nauw verbonden met een aantrekkelijke lach. Een innemende lach is afhankelijk van de zichtbaarheid en de stand van de gebitselementen, maar ook van hun grootte, vorm en kleur. Daarnaast spelen de hoeveelheid zichtbare tandvlees en de omlijsting van de lippen een belangrijke rol.

In dit onderzoek werd uitgegaan van de hypothese dat het hebben van een aantrekkelijke spontane lach zowel bij vrouwen als bij mannen van invloed kan zijn op persoonlijkheidskenmerken. De onderzoeksgroep bestond uit 122 militairen. Tijdens het kijken naar televisiebeelden van grappige situaties werd met een videocamera van elke proefpersoon de spontane lach geregistreerd. Op de hiermee verkregen opnamen van de spontane lach werden de hoogte van de lachlijn en de zichtbaarheid van de gingiva gemeten met een digitale techniek.

De deelnemers beoordeelden zelf hun eigen lach. Daartoe vulden zij een vragenformulier in waarin hun spontane lachfoto was afgedrukt. De vragen hadden betrekking op de mate van aantrekkelijkheid van de lach en de mate van tevredenheid met de lach. Bovendien werd een oordeel gevraagd over 3 esthetische componenten van hun spontane lach: 1. algemeen tandheelkundig: grootte en kleur van de gebitselementen; 2. orthodontisch: positie en zichtbaarheid van de gebitselementen; en 3. ligging van de lachlijn: positie van de bovenlip en de zichtbaarheid van het tandvlees boven de tanden tijdens het lachen.

De zelfbeoordeling van de aantrekkelijkheid van de spontane lach werd bepaald door de grootte en de zichtbaarheid van de gebitselementen en de positie van de bovenlip.

De mate van tevredenheid over de manier van lachen werd bepaald door de kleur van de gebitselementen en de hoeveelheid zichtbaar tandvlees (2-4 mm). Een spontane lach waarbij meer dan 4 mm tandvlees zichtbaar was, kreeg een negatief zelfoordeel en correleerde met neuroticisme en een lager gevoel van eigenwaarde.

J.F.P. Dijkman, Mook

Bron

Geld P van der, Oosterveld P, Heck G van, Kuijpers-Jagtman AM. Smile attractiveness. Self-perception and influence on personality. Angle Orthod 2007; 77: 759-765.

Extractie van eerste molaren bij Klasse II/1-afwijking

De Angle Klasse II/1-afwijking is een veel voorkomende orthodontische afwijking. Voor de groeispurt kunnen patiënten met een gunstig groeipatroon behandeld worden met een headgear of een activator. Voor volwassenen bestaat de mogelijkheid van een chirurgische correctie. Als derde optie is er de behandeling met vaste apparatuur na extractie van gebitselementen. Bij aanwezigheid van ruimtegebrek in beide kaken is dikwijls extractie van 4 gebitselementen geïndiceerd. Met een goede tandboog in de onderkaak kunnen de extracties beperkt blijven tot de bovenkaak. Extractie van eerste of tweede premolaren is het meest voor de hand liggend. In bepaalde gevallen, namelijk bij uitgebreide cariës, grote restauraties, endodontische of parodontale problemen of hypoplasie van het glazuur, kan de voorkeur worden gegeven aan extractie van de eerste blijvende molaren. In de orthodontie geldt als dogma dat extractie in het achterste gedeelte van de tandboog de beet verdiept, hetgeen gunstig is bij open beten, maar desastreus bij diepe beten. Tevens bestaat er het veelvuldig bediscussieerde geloof dat extractie in het molaargebied minder nadelige invloed op het profiel heeft, dan extractie in de premolaarstreek. Uit onderzoek bij eeneiige tweelingen (Katsaros, 1996), waarin de ene helft van de tweelingen orthodontisch werd behandeld zonder extracties en bij de andere helft tweelingen eerst 4 premolaren werden geëextraheerd, vonden de onderzoekers grote variaties in verandering van de weke delen, die per individu niet voorspelbaar bleken te zijn.

In dit onderzoek werden de resultaten van de orthodontische behandeling met extractie van eerste molaren in de bovenkaak geanalyseerd. Tevens werden de veranderingen van het aangezichtsprofiel beschreven.

De onderzochte groep bestond uit 100 behandelde Klasse II/1-patiënten (45 meisjes, 55 jongens), waarvan de leeftijd varieerde van 10,5 tot 17,2 jaar. Alle patiënten werden door dezelfde orthodontist met Begg-apparatuur behandeld. De patiënten werden onderverdeeld in een horizontale, een normale en een divergerende groep. De röntgenschedelprofielopnamen werden cefalometrisch geanalyseerd en van de

gebitsmodellen werd de PAR (peer assessment rating) van het begin- en het eindmodel geregistreerd.

Uit dit onderzoek kwam naar voren dat extractie van eerste blijvende molaren in de bovenkaak slechts een zeer gering effect had op het wekedelenprofiel. Bij 8 patiënten met een open beet werden 4 eerste blijvende molaren geëxtraheerd. Bij deze groep werd geconstateerd dat de hoek sella-nasion en gonion-gnation (SN/GoGn) 1,5° kleiner werd. Bij de horizontale en de normale groep werd diezelfde hoek respectievelijk 0,8° en 0,9° groter. Hoewel deze verschillen statistisch significant waren, is het de vraag of ze klinisch relevant zijn. Aangezien deze therapeutische benadering in de divergente groep geen duidelijke verdieping van de beet veroorzaakte, had deze groep dus geen extra voordeel ten opzichte van de horizontale en normale groep.

J.F.P. Dijkman, Mook

Bron

Stalpers MJ, Booij EM, Bronkhorst EM, Kuijpers-Jagtman AM, Katsaros C. Extraction of maxillary first permanent molars in patients with Class II Division 1 malocclusion. Am J Orthod Dentofacial Orthop 2007; 132: 316-323.

Radiologie

Een internetcursus voor Cone Beam CT-anatomie

Cone Beam CT (CBCT) is een opnametechniek die meer en meer wordt toegepast in de tandheelkundige diagnostiek. De opnametechniek levert tweedimensionale en driedimensionale informatie, die niet kan worden verkregen met projectieopnamen. De beelden zijn in sterke mate vergelijkbaar met beelden verkregen door middel van medische computertomografie. Er zijn echter ook principiële verschillen tussen beide opnamemodaliteiten. De interpretatie van de beelden vergt daarom training. De meeste potentiële gebruikers (tandartsen, kaakchirurgen, orthodontisten) hebben tijdens hun studie nooit kennisgemaakt met dit soort beelden. De website, die in dit excerpt wordt besproken, is speciaal gemaakt om nieuwe gebruikers voorbeelden te geven van de wijze waarop de verschillende anatomische structuren door CBCT worden afgebeeld. Voor meer ervaren gebruikers kan de website van nut zijn om de vaardigheid in het herkennen en het interpreteren van craniofaciale structuren te testen.

De website (http://onderwijs.acta.nl/cbct/index.html) geeft allereerst een introductie van CBCT en een uitleg van de algemene principes. De module over anatomie geeft een aantal interactieve modules waarin anatomische structuren in het craniofaciale gebied worden getoond. In 1 van de onderdelen van dit hoofdstuk worden de structuren gelijktijdig getoond op tweedimensionale doorsneden en in de driedimensionale reconstructie. Een andere module toont de anatomie zoals deze zichtbaar is op doorsneden in verschillende richtingen. In een volgende module wordt de gebruiker vertrouwd gemaakt met verschillende vormen van de driedimensionale reconstructie door middel van interactieve navigatie. Hij kan de beelden roteren en er op in- en uitzomen. Er is ook een module speciaal gewijd aan de gebogen panoramische reconstructies die met CBCT kunnen worden gemaakt. Ten slotte is er een interactieve toets waarmee de gebruiker een indruk kan krijgen van zijn kennisniveau na het doorlopen van de website.

Het artikel geeft informatie over de technische problemen die moesten worden overwonnen om de grote gegevensbestanden op een interactieve wijze beschikbaar te maken. De gemiddelde lezer kan dit voor kennisgeving aannemen en direct naar de website gaan om meer inzicht te verkrijgen in CBCT als nieuwe opnametechniek.

P.F. van der Stelt, Amstelveen

Bron

Hassan BA, Jacobs R, Scarfe WS, Al-Rawi WT. A web-based instruction module for interpretation of craniofacial cone beam CT anatomy. Dentomaxillofac Radiol 2007; 36: 348-355.

Materiaalkunde

Effect van 4 polijstsystemen op 5 composieten

Nanofijne composieten hebben diverse sterke eigenschappen, waaronder het langdurig standhouden van een gepolijst oppervlak. Een laboratoriumonderzoek had ten doel de oppervlaktegladheid te meten van 4 nanofijne composieten en 1 hybride composiet nadat ze waren gepolijst met 4 polijstsystemen (zie tab.). Proefschijfjes werden vervaardigd en het oppervlak werd bewerkt met schuurpapier 600, gevolgd door beslijping met diamantfineerboren. De volgende stap was

Tabel De beproefde materialen.

Type	**Composiet**
Premise®	Nanohybride
Tetric EvoCeram®	Nanohybride
Filtek Supreme®	Nanofijn
Ceram X Duo®	Nanohybride
Herculite XRV®	Hybride
Polijstsysteem	
Astropol®	Cup
OptiShine®	Borstel-cup
Enhance/Pogo®	Cup
Sof-Lex®	Schijfje

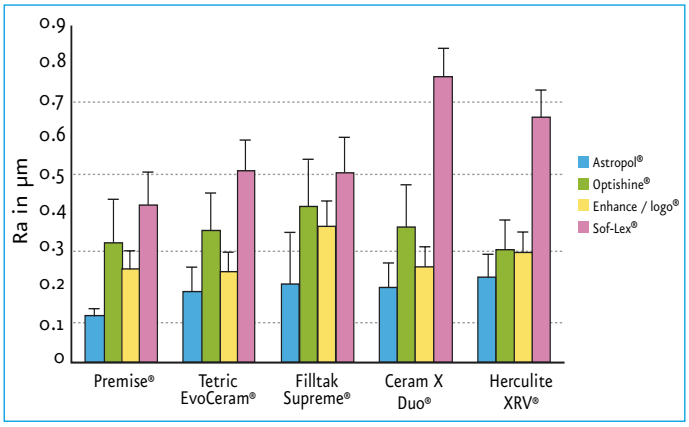

Afb. Oppervlaktegladheid van 5 composieten na polijsten met 4 polijstsystemen (Ra in µm)

het polijsten met 1 van de opgesomde polijstmiddelen. De oppervlaktegladheid die daaruit resulteerde, is weergegeven in de afbeelding. Daaruit blijkt dat het beste resultaat was verkregen bij Premise®, met een significant gladder oppervlak dan bij de overige composieten. Van de polijstsystemen waren de gladste oppervlakken verkregen met Astropol® en de minst gladde met Sof-Lex®. De auteurs concluderen dat de nanofijne composieten uit een oogpunt van oppervlaktegladheid geen homogene groep vormen.

Ch. Penning, Leidschendam

Bron

Jung M, Eigelberger K, Klimek J. Surface geometry of four nanofiller and one hybride composite after one-step and multi-step polishing. Oper Dent 2007; 32: 347-355.

Oppervlaktegladheid van nanofijne composieten

Een laboratoriumonderzoek had ten doel de oppervlaktegladheid te meten van microhybride, nanofijne en nanohybride composieten (zie tab. 1) voor en na polijsten en na

Type	Composiet
Filtek Z250®	Microhybride
Tetric Ceram®	Microhybride
Clearfil AP-X®	Microhybride
Filtek Supreme XT® (dentine)	Nanofijn
Filtek Supreme XT® (transparant)	Nanofijn
Filtek Z350®	Nanofijn
Estelite Sigma®	Nanofijn
Tetric EvoCeram®	Nanohybride
Ceram X®	Nanohybride
Premise®	Nanohybride

Tabel 1. De beproefde composieten.

borstelen met een tandenborstel. Van de composieten werden proefschijfjes vervaardigd door het materiaal te polymeriseren in een ring die werd geklemd tussen 2 objectglaasjes die bedekt waren met een stripmatrijs. De schijfjes werden in 4 groepen verdeeld: groep 1 werd niet bewerkt en diende als controle, groep 2 werd gepolijst met Sof-Lex®-schijfjes, groep 3 werd gepolijst met Astropol®-schijfjes en groep 4 werd bewerkt met een tandenborstel met tandpasta (Colgate Total®) in een borstelmachine. Vervolgens werd de gemiddelde oppervlaktegladheid (Ra) gemeten. De uitkomsten staan vermeld in tabel 2. Daaruit blijkt dat het gladste oppervlak was gescoord bij de onbewerkte (tegen de stripmatrijs gepolymeriseerde) schijfjes en dat de nanofijne composietschijfjes geen significant verschil toonden tussen een onbewerkt en een gepolijst oppervlak. Verder laten de uitkomsten zien dat alleen Filtek Supreme XT® (dentine) en Filtek Z350® in staat zijn om verruwing door de tandenborstel te weerstaan . De auteurs concluderen dat deze 2 nanocomposieten de potentie hebben om universele composieten te worden.

Ch. Penning, Leidschendam

Bron

Senawongse P, Pongprueksa P. Surface roughness of nanofill and nanohybride composites after polishing and brushing. J Esthet Restor Dent 2007; 19: 265-275.

Tabel 2. Gemiddelde oppervlaktegladheid (Ra in µm ± sd).

Composiet	Niet-bewerkt	Sof-Lex	Astropol	Borstel
Filtek Z250®	0,017 ± 0,002	0,105 ± 0,027	0,040 ± 0,012	0,148 ± 0,010
Tetric Ceram®	0,024 ± 0,003	0,065 ± 0,015	0,054 ± 0,013	0,235 ± 0,074
Clearfil AP-X®	0,022 ± 0,005	0.145 ± 0,025	0,103 ± 0,049	0,299 ± 0,116
Filtek Supreme XT® (dentine)	0,016 ± 0,003	0,038 ± 0,017	0,038 ± 0,009	0,052 ± 0,016
Filtek Supreme XT® (transparant)	0,020 ± 0,004	0,029 ± 0,005	0,038 ± 0,006	0,183 ± 0,081
Filtek Z350®	0,017 ± 0,003	0,020 ± 0,003	0,020 ± 0,003	0,051 ± 0,009
Estelite Sigma®	0,021 ± 0,002	0,054 ± 0,009	0,049 ± 0,041	0,369 ± 0,115
Tetric EvoCeram®	0,029 ± 0,009	0,051 ± 0,013	0,085 ± 0,017	0,428 ± 0,071
Ceram X®	0,018 ± 0,003	0,069 ± 0,012	0,088 ± 0,010	0,411 ± 0,131
Premise®	0,026 ± 0,003	0,057 ± 0,014	0,035 ± 0,009	0,207 ± 0,057