



Groei- en ontwikkelingsstoornissen van het aangezichtsskelet

Door de ontwikkeling van het vakgebied mondziekten, kaak- en aangezichtschirurgie is ook de rol van kaakchirurgen in de diagnostiek en de behandeling van patiënten met groei- en ontwikkelingsstoornissen van het aangezichtsskelet beduidend toegenomen. Veel behandelingen geschieden in een teamverband met orthodontisten en tandartsen-prothetisten. Arbitrair kunnen de stoornissen worden onderverdeeld in dentoalveolaire, dentomaxillofaciale en dentomaxillocraniofaciale afwijkingen. Naast de klassieke chirurgische methoden voor benige reconstructies zijn nieuwe methoden ontwikkeld, zoals distractie-osteogenese en methoden voor correcties van de huid en de weke delen. Van oudsher wordt op het gebied van de groei- en ontwikkelingsstoornissen veel (promotie)onderzoek in Nederland verricht. Verwachte toekomstige ontwikkelingen zijn de driedimensionale methoden voor planning en correctie van deze stoornissen en minimaal invasieve methoden.

Becking AG, Hoppenreijns ThJM, Tuinzing DB. Groei- en ontwikkelingsstoornissen van het aangezichtsskelet
Ned Tijdschr Tandheelkd 2007; 114: 34-40

Inleiding

De diagnostiek en de behandeling van groei- en ontwikkelingsstoornissen vormen belangrijke onderdelen van het specialisme mondziekten, kaak- en aangezichtschirurgie. Veel van deze stoornissen zijn aangeboren afwijkingen, soms met bekende erfelijke componenten, maar vaker met een minder bekende of multifactoriële oorzaak. De groei- en ontwikkelingsstoornissen kunnen worden onderverdeeld in:

- › dentoalveolaire afwijkingen, bijvoorbeeld afwijkingen in vorm en aantal van de gebitselementen en afwijkingen van de processus alveolaris;
- › dentomaxillofaciale afwijkingen, bijvoorbeeld ontwikkelingsstoornissen van de gebitselementen, vaak in combinatie met stoornissen in de groei en de ontwikkeling van de boven- en de onderkaak en van de overige aangezichtsbeenderen;
- › dentomaxillocraniofaciale afwijkingen, gecombineerde aandoeningen van het neuro- en viscerocranium die veelal een syndroom betreffen op basis van een craniosyn- of dysostose.

Deze indeling is arbitrair en er is een duidelijke onderlinge overlap. Bovendien overstijgen de diagnostiek en de behandeling van groei- en ontwikkelingsstoornissen veelal de diverse specialismen en is de terminologie vaak, ten minste voor een deel, per specialisme verschillend. De behandeling van groei- en ontwikkelingsstoornissen vindt vrijwel altijd in teamverband plaats. Voor bijna alle afwijkingen is samenwerking met een orthodontist en/of een tandarts-prothetist essentieel.

De behandeling van schisis en dentomaxillocraniofaciale aandoeningen vindt in gespecialiseerde teams in grotere centra plaats. Kaakchirurgen hebben in deze centra een

belangrijk plaats in de teams. Kaakchirurgen zijn immers enerzijds door hun tandheelkundige kennis en inzicht in de dentitie en de groei en de ontwikkeling van het aangezichtsskelet en anderzijds door hun bekendheid met de behandeling van afwijkingen (in het bijzonder trauma's) van het aangezichtsskelet bepalend bij de vaststelling van het juiste moment en de uitvoering van chirurgische behandelingen van groei- en ontwikkelingsstoornissen. In de Nederlandse situatie zijn kaakchirurgen traditioneel nauw betrokken bij orthognathische chirurgie. Juist op dit gebied is de inbreng van Nederlandse kaakchirurgen groot, ook op internationaal wetenschappelijk gebied, getuige de veelheid aan publicaties en dissertaties (Tuinzing, 1978; Stoelinga en Leenen 1981a; Stoelinga en Leenen 1981b; Greebe, 1987; Kerstens, 1989; Hakman, 1993; De Mol van Otterloo, 1994; Bouwman, 1995; Becking 1998; Hoppenreijns 1999; Borstlap 2004; Stoelinga, 2005; Tuinzing et al, 2005). Ook het hoge niveau van kennis en ontwikkeling van orthodontisten in Nederland heeft hier sterk aan bijgedragen. Bovendien heeft een aantal Nederlandse tandartsen een belangrijke plaats ingenomen in de internationale ontwikkelingen op het gebied van de behandeling van cheilognathopalatoschisis en de overige deformiteiten van het aangezicht (Brouns, 1992; Koole, 1994; Prahlandersen en Fischer, 1996; Becking, 1998; Jansma et al, 1999; Kuijpers-Jagtman en Stoelinga, 2000; Bergé et al, 2002; Van der Meij, 2005; Nollet, 2006; Prahlandersen en Ju, 2006).

Dentoalveolaire afwijkingen

Gebitselementen worden wel eens gestoord in het eruptieproces en blijven dan gereteneerd in de kaak aanwezig. Daar waar de behandeling van een doorbraakstoornis van een derde molaar doorgaans eenvoudig is (extractie of chirurgie)

gische verwijdering), is het bij overige geretineerde gebits-elementen vaak gewenst deze, mede in het kader van een orthodontische behandeling, te behouden en, zo mogelijk, op de gewenste positie in de tandboog te brengen. Dergelijke gebitselementen worden dan vaak chirurgisch vrijgelegd, al dan niet voorzien van een bracket met ligatuur, en vervolgens orthodontisch gepositioneerd. Vooral bij cuspidaten in de bovenkaak komt retentie regelmatig voor. Er zijn verschillende behandelconcepten, bij de keuze waarvan rekening wordt gehouden met factoren als aangehechte gingiva, orthodontische mogelijkheden en vooral esthetiek (Wes en Swart, 1992; Kokich en Mathews, 1993; Baart et al, 2000).

Als gebitselementen ontbreken, is het meestal voor de functie en de esthetiek gewenst alvast op jonge leeftijd in een interdisciplinair behandelplan een behandelstrategie te formuleren. De behandeling kan in geval van agenesieën tijdens de groei en de ontwikkeling op verschillende momenten plaatsvinden. Ook hier is een goede samenwerking tussen orthodontist en kaakchirurg van groot belang. Globaal kan worden gesteld dat de strategieën variëren van niets doen en een diasteem laten bestaan, via spontane sluiting van het diasteem afwachten, de tandboog orthodontisch sluiten, een autotransplantatie uitvoeren tot een implantaat plaatsen. De leeftijd van de patiënt waarop de diagnose wordt gesteld, de motivatie van een patiënt en de ervaringen van het behandelteam spelen hierbij een rol. Indien een agenesie jong wordt ontdekt, kan de orthodontist het probleem oplossen tijdens de misschien toch al geïndiceerde orthodontische behandeling (Kokich en Spear, 1997). Een autotransplantatie is, gezien de goede slagingspercentages, een goede oplossing indien op een andere plaats in de dentitie gebitselementen 'over' zijn. Hierbij kan worden gedacht aan een Angle Klasse II-afwijking met agenesie van premolaren in de onderkaak. Indien in de bovenkaak extracties zijn geïndiceerd vanwege ruimtegebrek, kunnen premolaren uit de bovenkaak worden getransplanteerd naar de onderkaak. Vooral de resultaten van transplantaties van premolaren zijn goed, mits de wortelformatie ongeveer driekwart van de uiteindelijke wortellengte bedraagt (Frenken et al, 1998; Jonsson en Sigurdsson, 2004; Zachrisson et al, 2004).

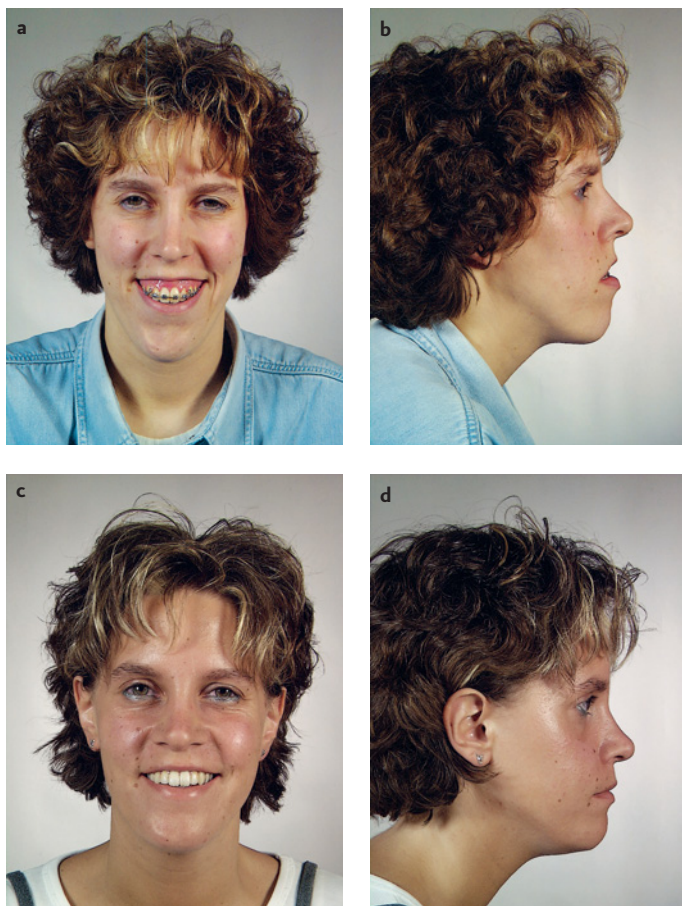Bij oligodontie zijn meer dan 6 gebitselementen niet aangelegd en niet zelden is sprake van onderontwikkelde gebitselementen. Vaak wordt tevens een onderontwikkeling van de alveolaire basis en de gehele kaak waargenomen. De uitgebreide behandelplanning strekt zich over meerdere jaren uit. De behandelplanning is belangrijk en vindt meestal in teamverband tussen tandarts-prothetist, orthodontist en kaakchirurg plaats. De tandarts-prothetist bepaalt de eindsituatie aan de hand van een opzet op een gebitsmodel en bepaalt in overleg met de orthodontist naar welke positie in de gebitsboog de aanwezige gebitselementen moeten worden verplaatst. Ter plaatse van de diastemen kan een implantaatgedragen prothetische constructie een goede optie zijn (Van Teeseling en Goené, 2003; Zachrisson, 2005). Gezien de onderontwikkeling van het alveolaire

bot in deze regio's is het meestal nodig het bot pre-implantair op te bouwen. Soms kan het nodig zijn voorafgaand aan het implanteren een correctie van de kaakstand door te voeren.

Dentomaxillofaciale afwijkingen

Orthodontist en kaakchirurg werken intensief samen bij de behandeling van afwijkingen van de onderkaak, de bovenkaak en het middengezicht, inclusief de kaakbasis van de dentitie. Een hypoplasie, hyperplasie of asymmetrie van de onder- of de bovenkaak gaat immers meestal gepaard met compensaties in de stand van de gebitselementen. De planning van een gecombineerde orthodontisch-chirurgische behandeling kan het best geschieden voor aanvang van de orthodontische behandeling. Het doel hiervan is de patiënt bij aanvang van de behandeling optimaal voor te lichten en met een gerichte anamnese ook psychisch te beoordelen. Zeker wanneer veranderingen in het uiterlijk worden nagestreefd of verwacht, is een medebeoordeling door een psycholoog een waardevolle aanvulling op de somatische en technische beoordeling van de patiënt (Hakman, 1993). Tegenwoordig noopt ook de regelgeving van de zorgverzekeraars tot het opstellen van een gecombineerd orthodontisch en chirurgisch behandelplan voor aanvang van de gehele behandeling.

In het verleden waren kaakosteotomieën langdurige operaties met opname op een afdeling Intensive Care, misselijkheid, mandibulomaxillaire fixatie en arbeidsongeschiktheid. Dankzij technische ontwikkelingen binnen de kaakchirurgie (osteosynthesemethoden, vermijden van mandibulomaxillaire fixatie, minimaal invasieve methoden) en ontwikkelingen in de anesthesiologie en farmacotherapie (moderne hypnotica, krachtige antiflogistica en anti-emetica) zijn de medische bijverschijnselen bij een kaakosteotomie de laatste decennia aanzienlijk afgenomen in ernst en omvang. De operatieduur is bekort tot één of enkele uren, opnamen op een afdeling Intensive Care zijn zelden noodzakelijk en de meeste patiënten kunnen 1 of 2 dagen na een operatie veelal zonder mandibulomaxillaire fixatie uit het ziekenhuis worden ontslagen. Gedurende de consolidatieperiode van 6 weken moet hard en taai voedsel worden vermeden, na deze periode kan de orthodontische behandeling worden voortgezet. Bij een bovenkaakosteotomie is de gingiva van het bovenfront nog een tijdlang gevoelloos en moeten de bovenlip en de neus vaak nog lang worden ondersteund bij bewegingen als bijvoorbeeld het lachen. Daarnaast kan nog enkele dagen oud bloed uit de neus of in de keel lopen en mag er niet worden gesnoten. De problemen van een osteotomie in de onderkaak zijn mogelijke gevoelsstoornissen in het verzorgingsgebied van de nervus alveolaris inferior. De kans op volledig spontaan herstel is groot, maar niet in alle gevallen gegarandeerd. Een zeldzame complicatie die vrijwel uitsluitend wordt gezien bij een mandibulahypoplasie met een anterieure open beet (zogenaamde long-face-patiënten), is progressieve resorptie van de condyli. Hierbij



Afb. 1. Correctie van verticale maxillaire hyperplasie, vergrote hoogte van het onderste aangezichtsdeel en lipincompetentie met een gecombineerde orthodontisch-chirurgische behandeling. De bovenkaak is met een intrusieosteotomie verplaatst en de onderkaak is gekanteld met een bilaterale sagittale splijtingsosteotomie. Met een kinosteotomie is de kinhoogte gereduceerd en de lipsluiting verbeterd.

- a. Frontaal aanzicht voor de osteotomie.
- b. Zijaanzicht voor de osteotomie.
- c. Frontaal aanzicht na de behandeling.
- d. Zijaanzicht na de behandeling.

treedt beiderzijds verkleining van het caput mandibulae op met als gevolg een nieuwe retrusie van de mandibula en een recidief van de open beet. Het fenomeen is bekend, maar de etiologie is nog niet duidelijk (Moore et al, 1991; De Clercq et al, 1994; Arnett et al, 1996a; Arnett et al, 1996b; Hoppenreijts et al, 1999).

Op het gebied van planning is bij kaakosteotomieën veel vooruitgang geboekt. Vooral bij ernstige dysgnathieën en asymmetrieën is planning belangrijk. Er bestaan computerprogramma's om röntgenfoto's en lichtbeelden digitaal samen te voegen om voorafgaand aan de behandeling een idee te vormen van het toekomstige resultaat. Deze interpretatie van de profielbeelden is momenteel nog onvoldoende betrouwbaar om een gegarandeerde voorspelling te bieden. Een veelbelovende ontwikkeling is de driedimensionale beoordeling met gebruik van computertomografiebeelden (CT-beelden) (Swennen et al, 2006). Zowel röntgenopnamen (computertomografie) als lichtbeelden kunnen driedimen-

sionaal worden weergegeven. Het samensmelten van deze beide modaliteiten zal een lang gewenste verwachting inlossen met nieuwe planningsmogelijkheden (Bergé, 2006).

Schisis en dentomaxillocraniofaciale afwijkingen

De meest voorkomende congenitale aandoening in het hoofd-halsgebied is cheilognathopalatoschisis. De behandeling van schisis is in Nederland multidisciplinair (Nollet et al, 2005; Prah-Andersen en Fischer, 2006). Aangezien het hebben van een cheilognathopalatoschisis effecten heeft op een groot aantal somatische en psychosociale ontwikkelingen is de inbreng van een goed samenwerkend team belangrijk. In Nederland bestaan meerdere schisisteamen die meestal zijn verbonden aan grotere centra. Een team wordt gevormd door de disciplines foniatrie, logopedie, kindergeneeskunde, klinische genetica, keel-, neus- en oorheelkunde, maatschappelijk werk, mondziekten, kaak- en aangezichtschirurgie, orthodontie, prothetische tandheelkunde en plastische chirurgie. In Nederland werken de teams volgens protocollen die onderling weinig verschillen. Bij de behandeling van schisis is de timing erg belangrijk. Litteratuur kunnen immers de groei van de toch al gestoorde ontwikkeling van de anatomische structuren beperken. Patiënten worden volgens een vast schema op bepaalde momenten gezamenlijk gezien. Tijdens deze bijeenkomsten worden de noodzaak en de timing van de behandelingen bepaald. Orthodontie maakt al vanaf de geboorte een vast onderdeel uit van de behandeling van schisis. Zonodig wordt een kunstthars afdekplaat voor het palatum gemaakt. De groei wordt gevolgd en soms bijgestuurd met functionele therapie. De logopedist en de kno-arts volgen de spraak- en de taalontwikkeling en beoordelen de middenoorfunctie. Door de afwijkende anatomie van het palatum en de farynx zijn deze nogal eens verstoord. De sluiting van de diverse defecten vindt gefaseerd plaats. Al na 3 maanden wordt de lip gesloten. Het palatum molle wordt gesloten vóór de spraakontwikkeling, aan het eind van het eerste levensjaar. Op indicatie kan later bij een blijvend bemoeilijkt nasale spraakontwikkeling voor een farynxplastiek worden gekozen. Door de kaakchirurg wordt de processus alveolaris van de bovenkaak gesloten met een vrij bottransplantaat voordat de cuspidaat of de laterale incisief in het schisisdefect dreigt door te breken. Dit om deze gebitselementen te behouden. Tegelijkertijd kan het palatum durum worden gesloten, hoewel sommigen hiervoor een eerder moment kiezen.

Als de blijvende dentitie ongeveer compleet is, wordt de orthodontische behandeling voortgezet. Niet zelden is sprake van een onderontwikkeling van de maxilla of een asymmetrie die een orthognathische correctie in de vorm van een orthodontische behandeling en een kaakosteotomie noodzakelijk maakt. Definitieve aangezichtsverbeteringen van bijvoorbeeld het litteken van de huid van de bovenlip of het lippenrood en een neuscorrectie kunnen zijn geïndiceerd na de groei. Cheilognathopalatoschisis komt niet

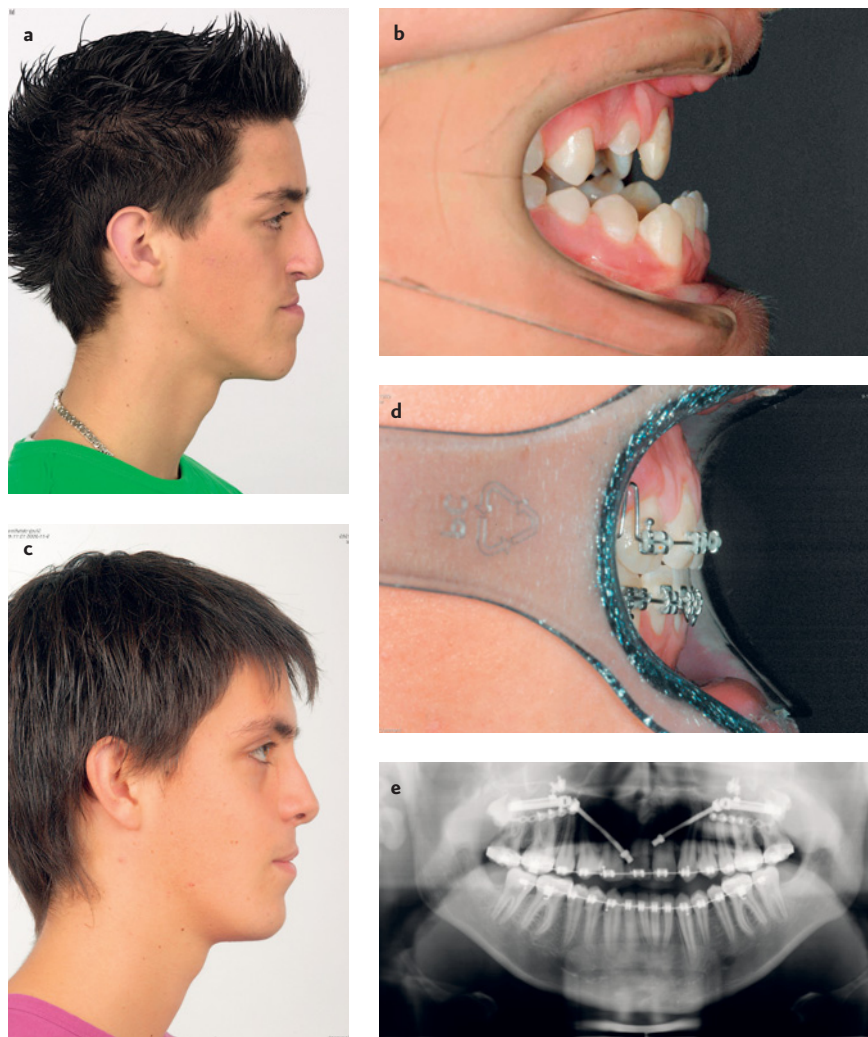
zelden dubbelzijdig voor. Vaak zijn dan de gevolgen ernstiger, de behandelingen intensiever en goede resultaten moeilijker bereikbaar. Het uiteindelijke doel van de interdisciplinaire behandeling is een normaal functionerend individu met goede functie van de mond, de neus, de keel en de kaken met een minimum aan zichtbare stigmata van het aangezicht. De schisisteam zijn toegerust om meerdere discipline overstijgende, gecombineerde groei- en ontwikkelingsstoornissen te behandelen. De kaakchirurgen die in deze teams participeren zijn goed onderlegd in de behandeling van (jonge) kinderen.

De behandeling van kinderen met aangeboren aandoeningen waarbij ook de hersenschedel is betrokken, de zogenaamde craniofaciale syndromen, vindt plaats in uitgebreidere craniofaciale teams. Ook binnen deze teams is de inbreng van een kaakchirurg van groot belang.

Chirurgische methoden

Kaakchirurgen bedienen zich bij standscorrecties van de aangezichtsbeenderen vooral van klassieke orthopedische methoden als het gaat om botvermeerdering, botverlenging en standwijziging van onderdelen van het aangezichtsskelet. In meerderheid gaat het om kaakosteotomieën. Hierbij wordt een kaak(deel) losgemaakt met het intact laten van voldoende vascularisatie en innervatie en naar de gewenste positie verplaatst. In deze positie worden de verplaatste delen gefixeerd met titanium mini- en microosteosyntheseschroeven en -platen. De meest uitgevoerde kaakstandcorrectie in Nederland is de bilaterale sagittale splijtingsosteotomie. Deze wordt toegepast voor verlenging van de mandibula om mandibulahypoplasie te corrigeren of voor verkorting van de mandibula bij mandibulahyperplasie. Van de afwijkende kaakrelaties komt in Nederland de Angle Klasse II vaak voor. Het is daarom niet toevallig dat er juist in Nederland veel klinisch wetenschappelijk onderzoek naar verlenging van de mandibula is verricht (Greebe, 1987; Kerstens, 1989; Bouwman, 1995; Hoppenreijts, 1999; Van Strijen, 2003; Borstlap, 2004).

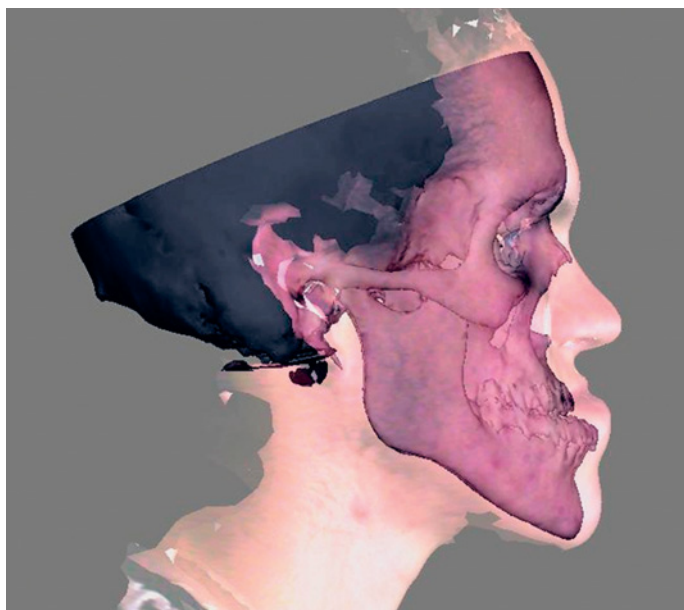
De bovenkaak kan in zijn geheel chirurgisch protraal of caudaal worden verplaatst. Deze behandeling wordt vooral toegepast bij een relatief kleine bovenkaak. Bij een te ver uitgegroeide bovenkaak wordt vaak een open beet waargenomen. De beet kan dan worden gesloten door de bovenkaak vooral dorsaal naar craniaal te verplaatsen. Op deze



Afb. 2. Correctie van een middengezichtshypoplasie ten gevolge van dubbelzijdige cheilognathopalatoschisis met een gecombineerd orthodontisch-chirurgisch behandelplan. Het middengezicht is 13 mm geventraliseerd met behulp van (interne) distractieosteogenese en de kin is in verticale zin gereduceerd.
 a. Profiel voor behandeling.
 b. Zijaanzicht dentitie voor behandeling.
 c. Profiel na behandeling.
 d. Zijaanzicht dentitie na behandeling.
 e. Orthopantomogram met de distractoren op de bovenkaak duidelijk zichtbaar.

wijze kan bijvoorbeeld ook een hoge lachlijn worden gecorrigeerd (afb. 1). Een standsafwijking van de boven- en de onderkaak met een ongunstig divergent groeipatroon kan het beste met een mandibulomaxillaire osteotomie worden behandeld (De Mol van Otterloo, 1994; Hoppenreijts, 1999).

Een belangrijke nieuwe behandelmethodede binnen de orthognatische chirurgie is de distractieosteogenese. Graduele verlenging van een geosteotomeerd vitaal botstuk met een rigide distractor blijkt goed mogelijk te zijn. Na een stabilisatieperiode wordt een goede consolidatie bereikt. Daarnaast vindt histogenese plaats tot normaal bot. De introductie van distractieosteogenese heeft tot vereenvoudiging van een aantal behandelingen van groei- en ontwikkelingsstoornissen geleid en soms zelfs tot behandeling van



Afb. 3. Geïntegreerd beeld van een driedimensionaal gereconstrueerde cone beam CT-scan en driedimensionale fotografie (met dank aan J. Plooi en prof. dr. S. Bergé).

voorheen onbehandelbare situaties. Vooral in het middengezicht en bij craniofaciale afwijkingen wordt reductie van operatietijd, minder bloedverlies en afgenomen behoefte aan donorbot waargenomen. Er blijken ook grotere verplaatsingen met botdelen mogelijk dan met de klassieke osteotomieën (afb. 2) (Polley et al, 1995; Polley et al, 1997; Jansma en Becking, 2000; Koudstaal et al, 2006). Een ander voorbeeld is verbreding van een te smalle tandboog met ruimtegebrek voor gebitselementen door middel van een corticotomie, chirurgisch ondersteund met een dentaal of skelettaal gedragen distractor (Mommaerts, 1999; Koudstaal et al, 2005).

Door de specifieke vaardigheden bij de behandeling van groei- en ontwikkelingsstoornissen van de boven- en de onderkaak en de toepassing van orthopedische en osteosynthesemethoden bij trauma's is de rol van kaakchirurgen bij de behandeling van groei- en ontwikkelingsstoornissen in het middengezicht beduidend toegenomen, onder andere voor secundaire reconstructies, orbitachirurgie en craniofaciale chirurgie (Brouns, 1992; Becking, 1998; Mommaerts et al, 1999; Van der Wal et al, 2001; Nout et al, 2006).

Toekomstperspectief

De diagnostiek en de behandeling van groei- en ontwikkelingsstoornissen zal ook in de komende jaren onderwerp blijven van wetenschappelijk onderzoek en technische ontwikkelingen. De afgelopen decennia is de vooruitgang vooral geboekt in het optimaliseren van de technische aspecten als chirurgische techniek en materiaaleigenschappen. Deze ontwikkelingen hebben geleid tot voorspelbare resultaten. Het klinische onderzoek zal zich richten op verdere reductie van morbiditeit, in het bijzonder de sensibiliteitsstoornissen na osteotomieën en op condylusresorptie die kan

ontstaan als een progressieve relaps van de positie van de onderkaak met specifieke klinische en radiologische kenmerken (De Clerck et al, 1994; Hoppenreijns, 1999; Borstlap, 2004; Van Merkesteyn, 2006). De verdere ontwikkeling en het betrouwbaar maken van een oplosbaar osteosynthesemateriaal zal een uitdaging vormen voor de beroepsgroep (Bos, 2003). De technische ontwikkeling van distractieapparatuur zal nog langere tijd voortduren en de zoektocht naar verdere miniaturisatie blijft in volle gang (Van der Wal, 2006). Voor beide ontwikkelingen is een belangrijke samenwerking met de industrie weggelegd.

De belangrijkste ontwikkelingen in de diagnostiek en de behandeling van groei- en ontwikkelingsstoornissen worden echter verwacht bij belendende disciplines van de kaakchirurgie, bijvoorbeeld de klinische genetica met voortschrijdende inzichten in de bouwtekeningen van ziekte en de individuele genetische aanleg. Hier mogen nieuwe mogelijkheden voor preventie en misschien uiteindelijk voor behandelingen worden verwacht. Daarnaast zal in de diagnostiek en de behandelpanning de derde dimensie met behulp van CT-reconstructies en gesuperponeerde driedimensionale lichtbeelden naar verwachting een belangrijke rol gaan spelen (afb. 3). Vermoedelijk zal digitale planning in een CAD-CAM-omgeving het handwerk met potlood en papier gaan vervangen (Bergé, 2006).

Het aandachtsgebied van de kaakchirurg verschoof, gevoed door de vraag en de competenties, in de jaren '70 van de vorige eeuw van gebitselementen naar kaken. In de jaren '90 werd een ontwikkeling waargenomen waarin het streven naar een functionele kaakstand werd gekoppeld aan het streven naar een esthetisch acceptabel eindresultaat. Dankzij de vele wetenschappelijke en klinische inspanningen van de ook internationaal zeer actieve Nederlandse kaakchirurgen kunnen inmiddels in toenemende mate goede functionele en esthetisch fraaie resultaten, ook op lange termijn, worden bereikt. Naast kaakstandcorrecties kunnen gelijksoortige kaakorthopedische methoden worden toegepast op het middengezicht en het craniofaciale gebied om de ontsierende gevolgen van groei- en ontwikkelingsstoornissen ongedaan te maken.

De aangezichtschirurgie, verankerd in het vakgebied mondziekten, kaak- en aangezichtschirurgie, zal analoog aan de ontwikkelingen in de omringende landen verder worden geïncorporeerd in de integrale behandeling van aangezichtsdeformiteiten. Daarnaast zullen patiënten, mede door voorlichting en transparantere parameters van kwaliteit van zorg, vermoedelijk veeleisender worden als het om het resultaat gaat van behandelingen van groei- en ontwikkelingsstoornissen in het hoofd-halsgebied. De esthetiek zal een steeds grotere rol gaan spelen naast de functionele verbeteringen. Een nieuwe vorm van kaakchirurgie dient zich aan. Dit wordt wel meeromvattend aangezichtschirurgie genoemd. Dit wordt ook weerspiegeld in de nieuwe naam van het specialisme mondziekten en kaakchirurgie, namelijk mondziekten, kaak- en aangezichtschirurgie. Het

vereist naast de methoden van de osteotomieën van aangezichtsbeenderen ook specifieke kennis en vaardigheden van reconstructieve en esthetische aangezichtscorrecties en chirurgie van de weke delen. Dankzij het enthousiasme en het hoge niveau van de nationale en internationale opleidingen tot specialist in de mondziekten, kaak- en aangezichtschirurgie mogen ook de komende 50 jaar opwindende ontwikkelingen binnen het vakgebied worden verwacht met een belangrijke bijdragende en innovatieve klinische en wetenschappelijke rol voor de Nederlandse kaakchirurgie.

Literatuur

- Arnett GW, Milam SB, Gottesman L. Progressive mandibular retrusion - idiopathic condylar resorption. Part I. Am J Orthod Dentofacial Orthop 1996; 110: 8-15.
- Arnett GW, Milam SB, Gottesman L. Progressive mandibular retrusion - idiopathic condylar resorption. Part II. Am J Orthod Dentofacial Orthop 1996; 110: 117-127.
- Baart JA, Bakker CJ, Prahl-Andersen B. Het beleid bij een geïmpacteerd bovencuspidaat. Ned Tijdschr Tandheelkd 2000; 107: 90-93.
- Becking AG. Dilemmas in orthognathic surgery; aspect of and controversies in patients with posttraumatic malocclusion, gender confirming facial surgery, mental retardation and obstructive sleep apnea syndrome. Amsterdam: Vrije Universiteit, 1998. Academisch proefschrift.
- Bergé SJ, Plath H, Lindern JJ von et al. Natural history of 70 fetuses with a prenatally diagnosed orofacial cleft. Fetal Diagn Ther 2002; 17: 247-251.
- Bergé SJ. Met verstand-s-kiezen voor het aangezicht. Nijmegen: Radboud Universiteit Nijmegen, 2006. Inaugurele rede.
- Borstlap WA. The fixation of sagittal split osteotomies with miniplates. Nijmegen: Radboud Universiteit Nijmegen, 2004. Academisch proefschrift.
- Bos RRM. Maxillofaciale traumatologie. Groningen: Rijksuniversiteit Groningen, 2003. Inaugurele rede.
- Bouwman JPB. Osteosyntheses in mandibular osteotomies. A study on fixation methods and the influence on the results of surgical orthodontics. Amsterdam: Vrije Universiteit, 1995. Academisch proefschrift.
- Brouns JJA. Osteotomies of the midfacial skeleton. Nijmegen: Katholieke Universiteit Nijmegen, 1992. Academisch proefschrift.
- Clercq CA de, Neyt LF, Mommaerts MY, Abeloos JV, Mot BM de. Condylar resorption in orthognathic surgery: a retrospective study. Int J Adult Orthodon Orthognath Surg 1994; 9: 233-240.
- Frenken JW, Baart JA, Jovanovic A. Autotransplantation of premolars. A retrospective study. Int J Oral Maxillofac Surg 1998; 27: 181-185.
- Greebe RB. Stabiliteit en recidief na chirurgische verplaatsing van de onderkaak. Amsterdam: Vrije Universiteit, 1987. Academisch proefschrift.
- Hakman CJ. Een nieuw gezicht? Literatuurstudie en onderzoek naar de psychologische aspecten die een rol spelen bij orthodontische chirurgie. Amsterdam: Vrije Universiteit, 1993. Academisch proefschrift.
- Hoppenreijts TJM. Anterior open bite deformity. An observational three-centre study. Nijmegen: Katholieke Universiteit Nijmegen, 1999. Academisch proefschrift.
- Hoppenreijts TJ, Stoelinga PJ, Grace KL, Robben CM. Long-term evaluation of patients with progressive condylar resorption following orthognathic surgery. Int J Oral Maxillofac Surg 1999; 28: 411-418.
- Jansma J, Raghoebar GM, Batenburg RH, Stellingsma C, Oort RP van. Bone grafting of cleft lip and palate patients for placement of endosseous implants. Cleft Palate Craniofac J 1999; 36: 67-72.
- Jansma J, Becking AG. Distractie-osteogenese in de kaakchirurgie. Ned Tijdschr Tandheelkd 2000; 107: 190-197.
- Jonsson T, Sigurdsson TJ. Autotransplantation of premolars to pre-molar sites. A long-term follow-up study of 40 consecutive patients. Am J Orthod Dentofacial Orthop 2004; 125: 668-675.
- Kerstens HCJ. The influence of surgical and anatomical factors on the function of the temporomandibular joint. Amsterdam: Vrije Universiteit, 1989. Academisch proefschrift.
- Kokich VG, Mathews DP. Surgical and orthodontic management of impacted teeth. Dent Clin North Am 1993; 37: 181-204.
- Kokich VG, Spear FM. Guidelines for managing the orthodontic-restorative patient. Semin Orthod 1997; 3: 3-20.
- Koole R. The bone graft in the alveolar cleft. Utrecht: Universiteit Utrecht, 1994. Academisch proefschrift.
- Koudstaal MJ, Poort LJ, Wal KG van der, Wolvius EB, Prahl-Andersen B, Schulten AJ. Surgically assisted rapid maxillary expansion (SARME): a review of the literature. Int J Oral Maxillofac Surg 2005; 34: 709-714.
- Koudstaal MJ, Ruppreht J, Wal KGH van der. Distractie-osteogenese in het hoofd-halsgebied. Ned Tijdschr Geneesk 2006; 150: 1557-1561.
- Kuijpers-Jagtman AM, Stoelinga PJW. State of the art in oral and maxillofacial surgery: treatment of maxillary hypoplasia and anterior palatal and alveolar clefts. Cleft Palate Craniofac J 2000; 37: 421-422.
- Merkesteyn JPR van. Mondziekten, Kaak- en Aangezichtschirurgie: een nieuw aanzicht of inzicht. Leiden, Universiteit Leiden, 2006. Inaugurele rede.
- Meij AJW van der. Outcome of bone grafting in cleft lip and palate patients studied with computed tomography. Amsterdam: Vrije Universiteit, 2005. Academisch proefschrift.
- Mol van Otterloo JJ de. The influence of the Le Fort I osteotomy on the surrounding midfacial structures. Amsterdam: Vrije Universiteit, 1994. Academisch proefschrift.
- Mommaerts MY. Transpalatal distraction as a method of maxillary expansion. Br J Oral Maxillofac Surg 1999; 37: 268-272.
- Mommaerts MY, Nadjmi N, Abeloos JV, Neyt LF. Six year's experience with the zygomatic 'sandwich' osteotomy for correction of malar deficiency. J Oral Maxillofac Surg 1999; 57: 8-13.
- Moore KE, Gooris PJ, Stoelinga PJW. The contributing role of condylar resorption to skeletal relapse following mandibular advancement surgery: report of five cases. J Oral Maxillofac Surg 1991; 49: 448-460.
- Nollet PJ, Katsaros C, Hof MA van 't, Kuijpers-Jagtman AM. Treatment outcome in unilateral cleft lip and palate evaluated with the GOSLON yardstick: a meta-analysis of 1,236 patients. Plast Reconstr Surg 2005; 116: 1255-1262.
- Nollet PJM. Unilateral cleft lip and palate. Treatment outcome and long-term craniofacial growth. Nijmegen: Radboud Universiteit Nijmegen, 2006. Academisch proefschrift.
- Nout E, Wolvius EB, Adrichem LN van, Ongkosuwito EM, Wal KG van der. Complications in maxillary distraction using the RED II device: a retrospective analysis of 21 patients. Int J Oral Maxillofac Surg 2006; 35: 897-902.

- *Polley JW, Figueroa AA, Charbel FT, Berkowitz R, Reisberg D, Cohen M.* Monobloc craniomaxillofacial distraction osteogenesis in a newborn with severe craniofacial synostosis: a preliminary report. *J Craniofac Surg* 1995; 6: 421-423.
- *Polley JW, Figueroa AA.* Management of severe maxillary deficiency in childhood and adolescence through distraction osteogenesis with an external, adjustable, rigid distraction device. *J Craniofac Surg* 1997; 8: 181-185.
- *Prahl-Andersen B, Fischer CE.* Management of developmental asymmetrical facial growth. *Semin Orthod* 1996; 2: 64-83.
- *Prahl-Andersen B, Ju Q.* Quality improvement of cleft lip and palate treatment. *Angle Orthod* 2006; 76: 265-268.
- *Stoeltinga PJW, Leenen RJ.* Class II anomalies: a coordinated approach to the management of skeletal, dental, and soft tissue problems. *J Oral Surg* 1981a; 39: 827-841.
- *Stoeltinga PJW, Leenen RJ.* The surgical-orthodontic approach to the angle class II, division 2, anomaly. *J Oral Surg* 1981b; 39: 855-859.
- *Stoeltinga PJW.* Tussen kunst en kaak: the art of changing faces. Nijmegen: Radboud Universiteit Nijmegen, 2005. Afscheidsrede.
- *Strijen PJ van.* Distraction osteogenesis for mandibular advancement. Amsterdam: Vrije Universiteit, 2003. Academisch proefschrift.
- *Swennen GRJ, Schutyser FAC, Haussamen J-E.* Three-dimensional cephalometry: a color atlas and manual. Berlin: Springer Verlag, 2006.
- *Teeseling RA van, Goené RJ.* Interdisciplinaire samenwerking in de tandheelkunde. *Ned Tijdschr Tandheelkd* 2003; 110: 35-37.
- *Tuinzing DB.* Kaakosteotomieën. Amsterdam: Vrije Universiteit, 1978. Academisch proefschrift.
- *Tuinzing DB, Greebe RB, Dorenbos J, Becking AG.* Surgical orthodontics. Maarssen: Elsevier Gezondheidszorg, 2005.
- *Wal KG van der, Visscher JG de, Boukes RJ, Smeding B.* Surgical treatment of Graves orbitopathy: a modified balanced technique. *Int J Oral Maxillofac Surg* 2001; 30: 254-258.
- *Wal KGH van der.* Functie = vorm. Rotterdam: Erasmus Universiteit, 2006. Inaugurele rede.
- *Wes BJ, Swart RJ.* De geïmpacteerde cuspidaat in de bovenkaak. II. Vrijleggen door middel van de gemodificeerde venstertechniek. *Ned Tijdschr Tandheelkd* 1992; 99: 123-126.
- *Zachrisson BU, Stenvik A, Haanaes HR.* Management of missing maxillary anterior teeth with emphasis on autotransplantation. *Am J Orthod Dentofacial Orthop* 2004; 126: 284-288.
- *Zachrisson BU.* JCO interviews. Bjorn U. Zachrisson, DDS, MSD, PhD, on current trends in adult treatment, part 1. *J Clin Orthod* 2005; 39: 231-244.

Summary

Disturbances of growth and development of the maxillofacial skeleton

Due to many developments in oral and maxillofacial surgery, the contribution of oral and maxillofacial surgeons in the diagnostics and treatment of growth and development disorders of the cranio-mandibulo-maxillofacial skeleton has become more and more important. Many disorders are treated by multidisciplinary teams including orthodontists and prosthodontists. Arbitrarily, 3 categories of growth and developmental disorders can be distinguished: dento-alveolar, dento-maxillofacial, and dento-maxillo-craniofacial disorders. In addition to classic bony reconstruction methods, new methodologies have been developed, such as distraction osteogenesis and simultaneous skin and soft tissue corrections. For many decades, the treatment of growth and development disorders has been a frequent subject of doctoral dissertations in the Netherlands. Attention is currently being paid to developing methods for three-dimensional planning and correction of these disorders, and methods which are minimally invasive.

Bron

A.G. Becking¹, Th.J.M. Hoppenreijts², D.B. Tuinzing¹

Uit ¹de afdelingen Mondziekten en Kaakchirurgie/Orale Pathologie van het Vrije Universiteit Medisch Centrum en het Academisch Centrum Tandheelkunde Amsterdam te Amsterdam en ²de afdeling Mondziekten, Kaak- en Aangezichtschirurgie van de Alysis Zorggroep te Arnhem

Datum van acceptatie: 3 november 2006

Adres: dr. A.G. Becking, VUmc, postbus 7057, 1007 MB Amsterdam
ag.becking@vumc.nl