

Zorg en nazorg voor implantaten bij zorgafhankelijke patiënten

Zorgafhankelijke patiënten kunnen problemen met hun gebitsprothese ondervinden waarvoor een prothetische constructie op implantaten een goede behandeloptie is. Ook kunnen patiënten die in het verleden zijn voorzien van een prothetische constructie op implantaten inmiddels zorgafhankelijk zijn geworden waardoor de dagelijkse zelfzorg voor de mond in het geding komt. Deze situaties behoeven een specifieke aanpak. Bij de keuze van deze aanpak moet de behandelaar zich 6 vragen stellen. Deze vragen zijn gericht op de zinvolheid en de doelmatigheid van de behandeling, het individuele mondzorgplan, de mogelijkheden van coöperatie van de patiënt, het beschikbare netwerk aan mantelzorgers en professionele zorgverleners, en de beschikbaarheid van snel in te roepen professionele mondzorg. Afhankelijk van de antwoorden op deze vragen kan de aanpak bestaan uit het verwijderen van de suprastructuur en het 'begraven' van de implantaten of uit het verbeteren of vervaardigen van een prothetische constructie op bestaande of nieuw te plaatsen implantaten.

Visser A, Hoeksema AR, Baat C de, Vissink A. Zorg en nazorg voor implantaten bij zorgafhankelijke patiënten

Ned Tijdschr Tandheelkd 2009; 116: 559-563

Inleiding

Sinds de jaren '80 van de vorige eeuw worden orale implantaten in de mondzorg toegepast om de retentie van een onderprothese te vergroten. Inmiddels is deze toepassing gemeengoed geworden en de behandeling van eerste keuze voor het verhelpen van klachten gerelateerd aan persistente retentieproblemen van een conventionele onderprothese (Feine et al, 2002). Ook bij mensen van hoge leeftijd kan deze behandeling met veel succes worden toegepast (De Baat, 2000a; Heydecke et al, 2003; Engfors et al, 2004).

De prothetische constructie op implantaten bij edentaten wordt in Nederland voornamelijk als een overkappingsprothese uitgevoerd (De Baat et al, 2005). Toch kan een dergelijke constructie juist problemen opleveren bij patiënten die niet of niet meer in staat zijn tot een goede zelfzorg van de mond. Dergelijke patiënten hebben daarom de hulp van mantelzorgers en/of professionele zorgverleners nodig. Deze extra zorgbehoefte kan op elke leeftijd optreden, maar het percentage patiënten dat die zorg van anderen nodig heeft, neemt toe met de leeftijd. De verwachting is dat de behoefte aan deze extra mondzorg de komende jaren groter zal worden omdat steeds meer patiënten met een prothetische constructie op implantaten zorgafhankelijk worden en bijvoorbeeld in een verpleeghuis moeten worden opgenomen (De Baat, 2004). Een belangrijk probleem is dat mantelzorgers, verpleegkundigen en verzorgenden meestal onvoldoende getraind zijn om mondproblemen tijdig te herkennen of deze te voorkomen (Kalsbeek et al, 2006). In dit

Wat weten we?

Sinds de jaren '80 van de vorige eeuw worden orale implantaten in de mondzorg toegepast om de retentie van een onderprothese te vergroten. Ook bij mensen van hoge leeftijd kan deze behandeling succesvol worden toegepast. Een overkappingsprothese op implantaten kan echter problemen opleveren bij zorgafhankelijke ouderen. In de praktijk blijkt dat mantelzorgers, verpleegkundigen en verzorgenden meestal onvoldoende zijn getraind om mondproblemen tijdig te herkennen of deze te voorkomen.

Wat is nieuw?

Geadviseerd wordt voor zorgafhankelijke ouderen, bij wie een overkappingsprothese op implantaten reeds aanwezig is of als bij hen wordt overwogen een dergelijke behandeling te gaan uitvoeren, tot een weloverwogen mondzorgplan te komen.

Praktijktoepassing

Als een adequaat mondzorgplan voor een zorgafhankelijke oudere niet haalbaar blijkt, kan worden overwogen de prothetische constructie te verwijderen en de implantaten te 'begraven'.

artikel wordt aan de hand van 3 casussen deze problematiek geschetst en wordt een handreiking gedaan om deze problemen te voorkomen.

Casus 1

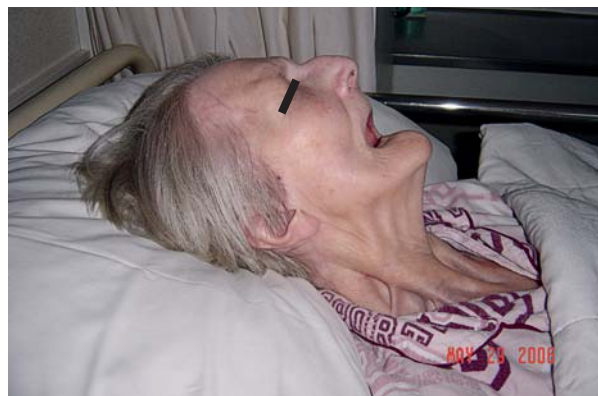Een 86-jarige vrouw met de diagnose dementiesyndroom was sinds 3 weken opgenomen in een verpleeghuis. Ze was bedlegerig en sliep het grootste deel van de dag. Zij was edentat en droeg geen gebitsprothesen. In dit verpleeghuis is het routine dat alle patiënten een periodiek onderzoek krijgen van een verpleeghuistandarts. De verzorgenden verzochten de verpleeghuistandarts eerder dan al was afgesproken de mond van deze vrouw te onderzoeken omdat zij pijn leek te hebben bij het eten. De verzorgenden hadden de vrouw al gevraagd of zij inderdaad pijn had, maar zij was niet in staat adequaat op deze vraag te reageren. Ook hadden zij in de mond gekeken, maar geen afwijkingen gezien die de vermoede pijn konden verklaren. De verpleeghuistandarts inspecteerde de mond en keek, in tegenstelling tot de verzorgenden, ook onder de strak gespannen onderlip. In de cuspidaatregio's bleken 2 implantaten met een drukknopmesostructuur aanwezig te zijn. De drukknoppen waren met debris overdekt en de peri-implantaire mucosa was ontstoken. Omdat de vrouw haar overkappingsprothese niet meer droeg, was de onderlip erg ingevalen (afb. 1). De drukknoppen hadden niet alleen de mucosa

van de onderlip beschadigd, maar staken zelfs zover in de onderlip dat de mobiliteit van de onderlip sterk was beperkt. Hierdoor kon de vrouw moeilijk eten. Geen van de verzorgenden had dit opgemerkt en geen van hen wist dat ze voordien een overkappingsprothese op implantaten in de onderkaak had gedragen. Ook is vermeldenswaard dat een aantal verzorgenden in het geheel niet bekend was met het fenomeen oraal implantaat. Onderzoek van de edentate mond en de gebitsprothesen leerde dat de overkappingsprothese niet meer paste en ook geen onderdelen van de mesostructuur meer bevatte. De pasvorm van de gebitsprothese in de bovenkaak was ook slecht.

Er waren 2 opties om dit probleem te verhelpen. De eerste was, indien mogelijk, het vervaardigen van een nieuwe overkappingsprothese in de onderkaak en een nieuwe conventionele volledige gebitsprothese in de bovenkaak met als afweging de vraag of de vrouw deze weer zou kunnen en willen dragen. De tweede optie was het verwijderen van de drukknoppen, het plaatsen van afdekschroefjes op de implantaten en het 'begraven' van de implantaten. Omdat de vrouw in een vergevorderd stadium van dementie verkeerde, bedlegerig was, nauwelijks meer in staat was te communiceren en door de pijn nauwelijks meer kon eten, ging de voorkeur van de behandelaars uit naar de tweede optie. Beide opties werden uitgelegd en voorgelegd aan de familie van de vrouw en haar directe verzorgenden. Allen leek de tweede optie de beste aanpak. Daarop werden de drukknoppen verwijderd en de afdekschroeven geplaatst. Een week na het verwijderen van de drukknoppen bleek de mucosa zich spontaan over de implantaten te hebben gesloten. De vrouw leek geen pijn meer te ervaren en at beter. Er bestond geen behoefte aan het vervaardigen van een nieuwe conventionele gebitsprothese in de boven- en onderkaak.

Casus 2

Een 85-jarige vrouw met de diagnose dementiesyndroom was nog maar kort opgenomen in een verpleeghuis en klaagde over tandpijn. Haar kin was pijnlijk bij aanraking. De huid van de kin had een rood aspect. Noch de vrouw zelf noch haar verzorgenden waren in staat tot tandenpoetsen. Dit was al 2 weken niet meer gedaan. Gelukkig kon de vrouw nog redelijk adequaat op vragen van de verzorgenden antwoorden. Zij meldde dat ze regelmatig haar tandarts bezocht toen ze nog thuis woonde. Aangezien de vrouw bleef klagen over tandpijn, vonden de verzorgenden het zinvol de verpleeghuistandarts te consulteren. Op basis van de heteroanamnese van de verzorgenden verwachtte de tandarts natuurlijke gebitselementen aan te treffen bij inspectie van de mond. Hij trof echter volledige gebitsprothesen aan. De gebitsprothesen oogden vies en de gebitsprothese in de onderkaak leek vastgeplakt tegen de mucosa. De tandarts maakte de gebitsprothese voorzichtig los. Het bleek te gaan om een overkappingsprothese op een transmandibulair implantaat. De mesostructuur was overdekt met plaque en tandsteen (afb. 2a). Het peri-implantaire weefsel was gezwollen en pijnlijk bij aanraking (afb. 2b). Op de röntgenopname was duidelijk botafbraak rond 2 van de 4 pijlers waarneembaar

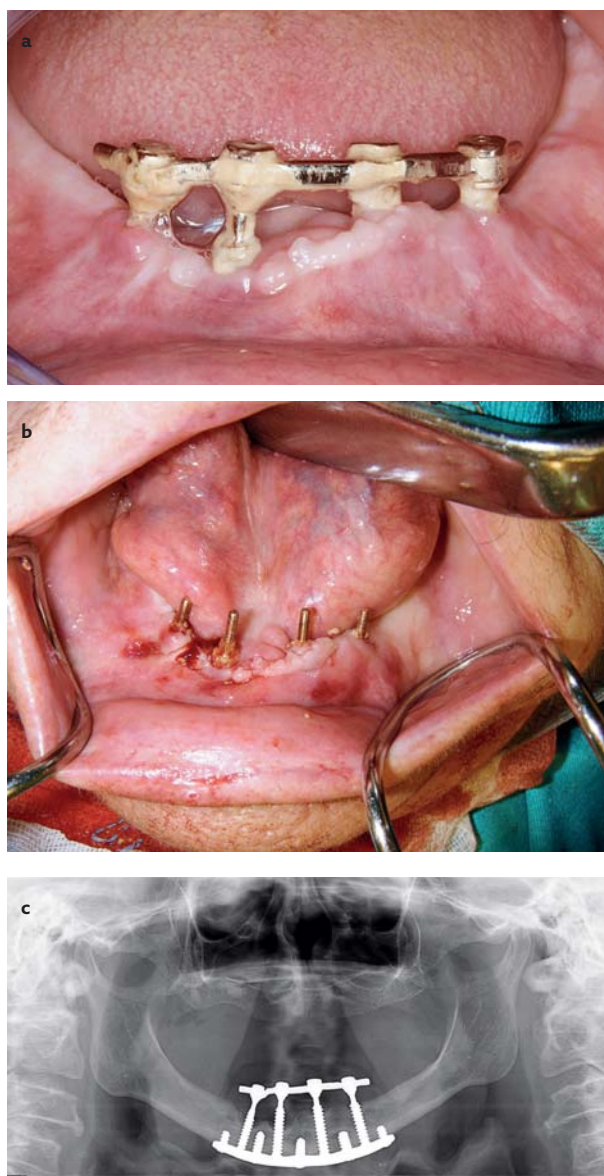


Afb. 1. Sterk ingevallen onderlip door het niet dragen van de overkappingsprothese.

(afb. 2c). In overleg met de familie, de verzorgenden en de verpleeghuisarts werd besloten het transmandibulaire implantaat te verwijderen onder algehele anesthesie. Het risico van een ongunstige invloed van algehele anesthesie op het dementieproces werd geaccepteerd vanwege de hevige pijn die de patiënt leek te ondervinden. De verpleeghuistandarts gaf aan dat het technisch mogelijk was na de wondgenezing 2 tot 4 enossale implantaten in de onderkaak aan te brengen en hierop een overkappingsprothese te vervaardigen. De voor- en nadelen van een overkappingsprothese op implantaten in de onderkaak versus een conventionele onderprothese werden met de familie en de verzorgenden besproken. Gezien de eerdere moeizame mondverzorging, de zeer matige mogelijkheden tot coöperatie van de vrouw en het daardoor niet kunnen garanderen van een adequate intensieve zorg voor de mond door familie en verzorgenden werd in goed overleg besloten tot het vervaardigen van een conventionele gebitsprothese. Deze is inmiddels vervaardigd en functioneert redelijk.

Casus 3

Een 50-jarige edentate man was wegens gedeeltelijke verlamming van romp en ledematen ten gevolge van een cerebrovasculair accident afhankelijk van een elektrische rolstoel. Zowel in de boven- als in de onderkaak droeg hij een volledige gebitsprothese. Hij kon niet meer spreken en zijn linkerarm was geheel verlamd. Tevens was sprake van verlamming van de spieren aan de linkerzijde van het gelaat en een atrofische processus alveolaris van de mandibula (Cawood-klasse VI) (afb. 3). Vanwege de slechte controle over de orofaciale musculatuur was de patiënt niet in staat om vooral de gebitsprothese in de onderkaak op zijn plaats te houden. Het kwam regelmatig voor dat de onderprothese half uit de mond hing. Gezien deze problematiek consulterden de verzorgenden, in samenspraak met zijn familie, de verpleeghuistandarts. Een belangrijk aspect dat de tandarts bij zijn keuze voor de optimale behandeling van deze patiënt meewoog, was dat de patiënt veel zorg ontving van zijn familieleden. Zij bezochten hem dagelijks en droegen wezenlijk bij aan zijn verzorging. Gezien de goede zorg van zijn familie leek het vervaardigen van een overkappingsprothese in de onderkaak op 2 implantaten met een staaf-huls-



Afb. 2. Transmandibulair implantaat.

- a. De mesostructuur is overdekt met plaque en tandsteen.
 b. Na verwijdering van de mesostructuur zijn de ontsteking en de zwelling van de mucosa rondom de pijlers goed zichtbaar.
 c. Panoramische röntgenopname. Rondom 2 van de 4 pijlers is sprake van botdestructie.

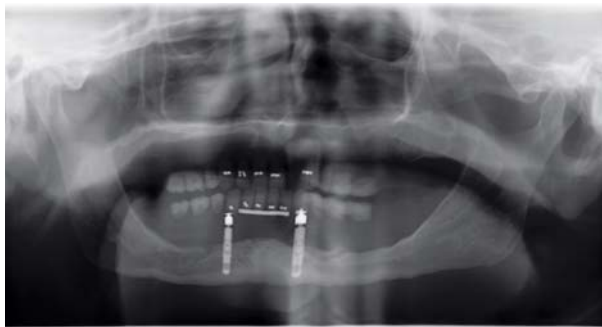
of drukknop-mesostructuur een goede behandelmogelijkheid. De voor- en nadelen van een dergelijke behandeling werden in aanwezigheid van de patiënt uitgebreid besproken met de familie, de verzorgenden en de verpleeghuisarts. De voorkeur van de patiënt zelf, de familie en de verzorgenden ging uit naar drukknoppen, omdat deze zowel door de verzorgenden als door zijn familieleden gemakkelijker zijn te reinigen dan een staaf-hulsconstructie. De implantaten werden onder lokale anesthesie geplaatst. Drie maanden later werd door de verpleeghuisstandarts een overkappingsprothese op drukknoppen en een conventionele gebitsprothese in de bovenkaak vervaardigd (afb. 3). De tandarts instrueerde de familieleden en de verzorgenden over de reiniging van de gebitsprothesen en de mesostructuur. Helaas was aan dit verpleeghuis geen mondhygiënist verbonden

en daarom bezocht de verpleeghuisstandarts deze patiënt 4 maal per jaar voor een periodieke controle. Naast de hulp die de man nodig had bij het reinigen van de gebitsprothesen en de mesostructuur in de onderkaak, had hij ook hulp nodig om de gebitsprothesen in en uit de mond te doen. Hoewel de mondzorg gerelateerd aan de overkappingsprothese een grotere inspanning vereiste van zijn familie en zijn verzorgenden, hetgeen deze man als een grotere zorgafhankelijkheid zou kunnen ervaren, was de functionele en esthetische winst veel groter dan de mogelijk negatieve impact van een grotere zorgafhankelijkheid.

Beschouwing

Engfors et al (2004) hebben al aangetoond dat het vervaardigen van een overkappingsprothese op implantaten een gunstig behandelresultaat laat zien bij ouderen en jongeren. Ouderen hadden wel meer tijd nodig om te wennen aan een overkappingsprothese op implantaten en om zich de handigheid aan te leren van het plaatsen en/of het reinigen van de overkappingsprothese. Bovendien hadden deze ouderen vaker een ontoereikende mondverzorging, vaker een ontsteking van de peri-implantaire weefsels en beten zij meer op hun tong, lippen of wangen dan de jongere patiënten. Eerder had Jemt (1993) al aangetoond dat 10% van de ouderen adaptatieproblemen en een ontoereikende beheersing van de orofaciale musculatuur heeft, terwijl deze problematiek onder jongeren nagenoeg niet werd gezien. Met andere woorden, het plaatsen van implantaten bij ouderen is een goede optie, maar dan moet wel goed worden nagegaan of er niet specifieke problemen spelen die een goed resultaat van deze behandeling in de weg staan. Goed overleg tussen de patiënt, diens familie of wettelijke vertegenwoordigers, de verzorgenden en de (verpleeghuis)standarts staat hierbij centraal. Uiteraard beperken deze problemen zich niet uitsluitend tot ouderen; deze kunnen zich ook voordoen bij een ieder die niet (meer) in staat is tot toereikende zelfzorg van de mond. Met andere woorden, men moet zich, als men een prothetische constructie op implantaten vanuit het perspectief van mondgezondheid geïndiceerd ziet, 6 vragen stellen alvorens te beginnen met het implantaire behandeltraject bij een zorgafhankelijke patiënt:

1. Is behandeling zinvol, in die zin dat behandeling bijdraagt aan het welzijn of de levenskwaliteit van de patiënt (De Baat, 2000)?
2. Kan het plaatsen van implantaten en het vervaardigen van een prothetische constructie op deze implantaten worden gezien als de meest doelmatige behandeling? Met andere woorden, er dient goed te worden overwogen of er geen minder belastende behandeling is waarmee (nagenoeg) hetzelfde resultaat kan worden bereikt.
3. Past de behandeling met implantaten in het individuele mondzorgplan dat dient te voorzien in permanente zorg, preventie, ondersteuning, curatie en evaluatie (Schaub en De Baat, 2006)?
4. Is de patiënt coöperatief en gezond genoeg om het gehele implantaire traject van chirurgische behandeling tot prothetische nazorg te ondergaan?



Afb. 3. Panoramische röntgenopname. De processus alveolaris van de mandibula is atrofisch (Cawood VI). Er zijn 2 implantaten zijn geplaatst. Op de implantaten is een mesostructuur met drukknoppen aangebracht. De bewegingsonscherpte van de panoramische röntgenopname is gerelateerd aan de tremor van de patiënt.

5. Is het conform de Richtlijn Mondzorg in het verpleeghuis routine dat alle patiënten een periodiek onderzoek krijgen van een verpleeghuistandarts en/of een mondhygiënist en is professionele mondzorg gemakkelijk en snel in te roepen (De Visschere et al, 2009)?
6. Heeft de patiënt mantelzorgers en professionele zorgverleners die hem kunnen bijstaan bij de dagelijkse mondverzorging?

De problematiek van dagelijkse mondverzorging in een verpleeghuis behoeft de nodige aandacht. Sinds het begin van deze eeuw zijn in Nederland de middelen die van overheidswegen beschikbaar zijn ten behoeve van de zorg voor zorgafhankelijke mensen gereduceerd. Het gevolg is dat er minder mankracht beschikbaar is terwijl de zorgvraag toeneemt. In sommige zorginstellingen is het niveau van de verzorging van de patiënten nog maar net acceptabel. Deze bezuiniging op middelen heeft directe gevolgen voor de mondzorg, omdat deze veelal niet de hoogste prioriteit heeft van de verzorgenden en de medische staf. Het gevolg is dat de zorg voor de mond wel eens wordt 'vergeten'. Deze ontoereikende zorg kan in sommige gevallen gelukkig worden opgevangen door mantelzorgers, maar feitelijk hoort een adequate mondzorg tot de primaire taken van de verzorgenden in een verpleeghuis. Een belangrijk hulpmiddel ter bevordering van de mondgezondheid van verpleeghuisbewoners is de multidisciplinaire 'Richtlijn Mondzorg voor zorgafhankelijke cliënten in verpleeghuizen', kortweg de Richtlijn Mondzorg. Deze geeft onder andere aan dat voor een goede mondgezondheid van de zorgafhankelijke bewoners de werkzaamheden van alle betrokken zorgverleners op elkaar moeten zijn afgestemd. Bovendien moeten de verzorgenden beschikken over de vereiste kennis en vaardigheden (De Visschere et al, 2009).

Epiloog

Zorgafhankelijke ouderen (en jongeren) met bijvoorbeeld een retentieproblematiek van de volledige onderprothese kunnen veel baat hebben bij de vervaardiging van een overkappingsprothese op implantaten. Een randvoorwaarde hierbij is dat de zorg voor de mond voor deze patiënt is gewaarborgd: niet alleen op korte, maar ook op lange ter-

mijn. Mocht de patiënt al een prothetische constructie op implantaten hebben, maar zelf geen goede mondverzorging kunnen verrichten terwijl ook door mantelzorgers en/of professionele zorgverleners geen goede mondverzorging kan worden gegarandeerd, dan moet worden overwogen de mesostructuur en eventueel de prothetische constructie te verwijderen en de implantaten te 'begraven' in geval van klachten. In verpleeghuizen zouden de verzorgenden en de verpleeghuisartsen voldoende getraind moeten zijn in het onderkennen van mondproblemen en het verlenen van een goede mondzorg. Helaas is dat momenteel nog niet overal het geval in Nederland. Het is dus zinvol om ten minste zoveel aandacht aan orale problematiek binnen de opleiding van verzorgenden, verpleegkundigen en verpleeghuisartsen/geriaters te geven dat zij vroegtijdig een mondprobleem kunnen onderkennen en zonedig adequate hulp van mondverzorgverleners inroepen.

Ten slotte moet niet worden vergeten dat infecties in de mond verstrekende algemeen lichamelijke gevolgen kunnen hebben. In de vergrijzende populatie is daarom de noodzaak van een adequate mondzorg voor ouderen van toenemend algemeen belang (Vissink, 2004; Nesse et al, 2006a; Nesse et al, 2006b; Vissink et al, 2007; Sarin et al, 2008).

Literatuur

- * Baat C de. Success of dental implants in elderly people – a literature review. *Gerodontology* 2000;17: 45-48.
- * Baat C de. Kwaliteit is onze zorg. *Ned Tijdschr Tandheelkd* 2000; 107: 340.
- * Baat C de. Mondzorg voor ouderen in 2020. *Ned Tijdschr Tandheelkd* 2004; 111: 52-54.
- * Baat C de, Cune MS, Carlsson GE Inventarisatie van het type suprastructuur op implantaten in de edentate onderkaak in Nederland. *Ned Tijdschr Tandheelkd* 2005; 112: 363-367.
- * Engfors I, Ortorp A, Jemt T Fixed implant-supported prostheses in elderly patients: a 5-year retrospective study of 133 edentulous patients older than 79 years. *Clin Implant Dent Relat Res* 2004;6:190-198.
- * Feine JS, Carlsson GE, Awad MA, Chehade A, Duncan WJ, Gizani S et al. The McGill statement on overdentures. Mandibular two-implant overdentures as first choice standard of care for edentulous patients. Montreal, Quebec, May 24-25, 2002. *Int J Oral Maxillofac Implants* 2002; 17: 601-602.
- * Heydecke G, Locker D, Awad MA, Lund JP, Feine J Oral and general health-related quality of life with conventional and implant dentures. *Community Dent Oral Epidemiol* 2003; 31: 161-168.
- * Jemt T. Implant treatment in elderly. *Int J Prosthodont* 1993; 6: 456-461.
- * Kalsbeek H, Schuller AA, Kivit MM, Baat C de Mondzorg in verpleeg- en verzorgingshuizen en instellingen voor verstandelijk gehandicapten. *Ned Tijdschr Tandheelkd* 2006; 113: 90-95.
- * Nesse W, Spijkervet FKL, Abbas F, Vissink R Relatie tussen parodontale conditie en algehele gezondheid. I. Luchtweginfecties en hart- en vaatziekten. *Ned Tijdschr Tandheelkd* 2006a; 113: 186-190.
- * Nesse W, Spijkervet FKL, Abbas F, Vissink R Relatie tussen parodontale conditie en algehele gezondheid. II. Vroeggeboorte, diabetes en auto-immuunziekten. *Ned Tijdschr Tandheelkd* 2006a; 113: 191-198.

- * Sarin J, Balasubramaniam R, Corcoran Am, Laudenschlager JM, Stoopler ET
Reducing the risk of aspiration pneumonia among elderly patients in long-term care facilities through oral health interventions. J Am Med Dir Assoc 2008; 9: 128-135.
- * Schaub RHM, Baat C de Beroepsdifferentiatie in de tandheelkunde 4. De differentiatieopleiding tot tandarts-geriatrie. Ned Tijdschr Tandheelkd 2006; 113: 496-501.
- * Visschers LMJ De, Putten GJ van der, Baat C de, Schols JMGA, Vanobbergen JNO. De Richtlijn Mondzorg voor ouderen in zorginstellingen. Implementatie in Nederland en Vlaanderen. Ned Tijdschr Tandheelkd 2009; 116: 23-27.
- * Vissink A. Orale Geneeskunde, meer dan een mond vol. Ned Tijdschr Tandheelkd 2004; 111: 230-231.
- * Vissink A, Spijkerker FKL, Waal I van de Mondziekten en de plaats van oral medicine. Ned Tijdschr Tandheelkd 2007; 114: 10-16.

Summary

Treatment and subsequent care of oral implants for care-dependent patients

Care-dependent people may experience problems with their dentures for which treatment with an implant-supported denture is an effective option. Furthermore, patients treated with an implant-supported denture previously, may have become dependent on care, with the result that their daily oral self-care becomes problematic. These conditions demand an individual approach. In the process of deciding about treatment, the dentist has to ask himself 6 questions. The questions have to do with the benefits and effectiveness of any treatment, the individual oral healthcare programme, the cooperative abilities of the patient, the availability of voluntary and/or professional care providers, and the accessibility of good and quick professional oral healthcare service. Depending on the outcome of these considerations, the treatment may be either removing the superstructure and 'burying' the implants, improving an existing implant-supported denture or inserting implants and fabricating a new implant-supported denture.

Bron

A. Visser¹, A.R. Hoeksema², C. de Baat³, A. Vissink¹

Uit ¹de afdeling Kaakchirurgie van het Universitair Medisch Centrum Groningen, ²een algemeen tandheelkundige praktijk te Winschoten, en ³de afdeling Orale Functieer van het Universitair Medisch Centrum St Radboud te Nijmegen

Datum van acceptatie: 4 augustus 2009

Adres: A. Visser, UMC Groningen, postbus 30.001, 9700 RB Groningen
a.visser@kchir.umcg.nl

Dankwoord

Met dank aan mevrouw M.D. Vos, kaakchirurg, voor het beschikbaar stellen van een deel van het gebruikte beeldmateriaal.