

Regeneratief vermogen van de pulpa

Een vitale pulpa is van grote waarde, zowel voor een onvolgroeid als voor een volgroeid gebitselement. Het behoud van een vitale pulpa voorkomt parodontitis apicalis. Regeneratie van een getraumatiseerde of necrotische pulpa zou de best mogelijke wortelkanaalvulling zijn. Voor een niet-geëxponeerde pulpa geldt dat er altijd een mogelijkheid is tot genezing; hoe jonger de pulpa, des te groter de kans op genezing. Differentiatie tussen reversibele en irreversibele veranderingen is echter lastig. In geval van een geëxponeerde pulpa heeft vitale therapie een goed resultaat bij getraumatiseerde gebitselementen (gezonde pulpa); bij door cariës geëxponeerde gebitselementen (geïnfecteerde pulpa) is dit minder succesvol. Een goede coronale afsluiting is van groot belang voor het succes van een vitale therapie.

In geval van carieuze expositie bij onvolgroeide gebitselementen kiest men in de pedodontologie voor een (in) directe pulpaoverkapping door middel van een coronale restauratie. In de endodontologie wordt een volledige pulpotomie uitgevoerd; zijn de radices afgevormd dan wordt een pulpectomie verricht.

Revascularisatie van een geïnfecteerde pulpaholte kan optreden bij jonge, onvolgroeide, geavulseeerde gebitselementen. Deze hebben een intacte kroon en beschikken over een korte radix - revascularisatie treedt op vanaf apicaal naar coronaal, bij een korte radix hoeft het weefsel een minder lange weg af te leggen naar het coronale deel van het gebitselement - en een pulpa die, indien vrij van bacteriën, een netwerk vormt voor de ingroei van nieuw weefsel.

Pulparevascularisatie bij necrotische, geïnfecteerde gebitselementen met parodontitis apicalis is tot op heden nog niet succesvol gebleken. Met nieuwe technieken kunnen wellicht de omstandigheden van het geavulseeerde gebitselement worden nagebootst om zo revascularisatie tot stand te brengen. Deze behandeling bestaat uit desinfectie van het wortelkanaal zonder mechanische instrumentatie, maar door overvloedige irrigatie met natriumhypochloriet en een mengsel van ciprofloxacine, metronidazol en minocycline. Vervolgens wordt een bloedprop geproduceerd tot de hoogte van de glazuur-cementgrens, die dienst doet als netwerk voor de groei van nieuw weefsel. Ten slotte wordt het gebitselement coronaal gesloten met het mineraalpreparaat 'mineral trioxide aggregate' (MTA) en een conventionele restauratie. Treden na 3 maanden geen tekenen van regeneratie op, dan moet voor een conventionele behandeling worden gekozen. Een passende term voor deze vorm van revascularisatie is nog onderwerp van discussie.

I.C.J. Cox en J.S.J. Veerkamp, Amsterdam

Bron

Trope M. Regenerative potential of dental pulp. *Pediatr Dent* 2008; 30: 206-210.

Formocresol tijdens pulpotomie bij kinderen

De World Health Organization (WHO) heeft de dagelijkse inname van formaldehyde, een van de belangrijkste bestanddelen van formocresol, uit voedsel vastgesteld op 1,5 tot 14 mg/kg/dag. Er zijn vele bronnen van formaldehyde in het dagelijks leven: het wordt ingeademd - tabaksrook - en ingeslikt - uit voedsel zoals fruit, groenten, melk, vlees en vis - en via de huid vindt ook blootstelling plaats. Van primair belang is dat men aanneemt dat formaldehyde ontsnapt aan het metabolisme, reageert met macromoleculen en daardoor gedeeltelijke cross-links in DNA vormt en mutaties veroorzaakt. Bij gebruik van formaldehyde tijdens een tandheelkundige behandeling kan het in het lichaam komen. Hiervan is *in vivo* bewijs met hoge concentraties formaldehyde. Doordoor ontstond het idee dat potentieel gevaarlijke hoeveelheden formaldehyde in het lichaam komen na een pulpotomie. Recent onderzoek laat echter zien dat deze verbindingen maar enkele uren bestaan en daarna worden gehydrolyseerd. Er is geen bewijs dat formaldehyde mutaties induceert bij mensen. Aangezien formaldehyde in natuurlijke producten aanwezig is, wordt het gemetaboliseerd in het lichaam. Het is onwaarschijnlijk dat de kleine, bij een pulpotomie gebruikte hoeveelheden dit veranderen.

Bij 30 kinderen tussen de 2 en 6 jaar zijn voor, tijdens en na de behandeling onder algehele anesthesie bloedmonsters afgenomen. Er werden 85 pulpotomieën uitgevoerd onder rubberdam; per kind varieerde het aantal pulpotomieën van 1 tot 5. In de bloedmonsters bleek formaldehyde niet waarneembaar boven de fysiologische concentratie (2-2,5 ng/ml). Cresol was niet detecteerbaar en benzylalcohol, een nevenproduct van cresolmetabolisme, was aanwezig in alle monsters (0-1 mg/ml), behalve in de preoperatieve bloedmonsters.

Het niet-waarneembaar aanwezig zijn van formaldehyde ondersteunt de veronderstelling dat dit normaal wordt gemetaboliseerd en afgebroken. Benzylalcohol komt voor in planten, thee en etherische oliën. Het wordt onder andere gebruikt als bacteriostatisch conserveermiddel in medicijnen. Het heeft geen mutagene of carcinogene eigenschappen. De WHO heeft de dagelijkse inname vastgesteld op 5 mg/kg/dag.

De waarden in dit onderzoek waren alle ver beneden de dagelijkse toegestane waarde en de auteurs concluderen dat het onwaarschijnlijk is dat het gebruik van formocresol, zeker in de kleine hoeveelheden als gebruikt bij een pulpotomie, een risico vormt voor kinderen.

I.W.J.M. Meijers en J.S.J. Veerkamp, Amsterdam

Bron

Kahl J, Easton J, Johnson G, Zuk J, Wilson S, Galinkin EB. Formocresol blood levels in children receiving dental treatment under general anesthesia. *Pediatr Dent* 2008; 30: 393-399.

Parodontologie

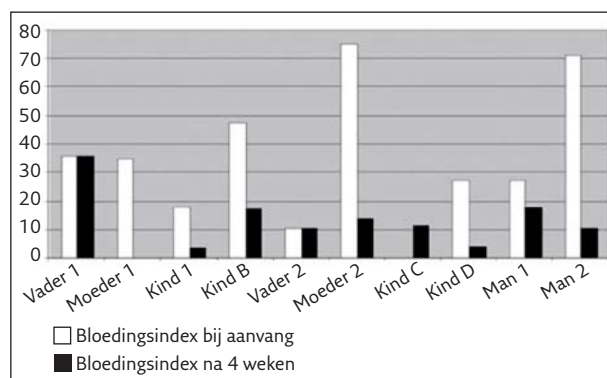
Stenen-tijdperk-dieet bevordert mondgezondheid

In 2007 deden de universiteiten van Bern en Zurich een experiment met een groep mensen die 4 weken zouden leven in een milieu zoals dat bestond tijdens het stenen tijdperk, ongeveer 3500 jaar voor Christus. Slechts 10 personen namen eraan deel: 2 families (beide samengesteld uit man, vrouw en 2 kinderen) en 2 jongvolwassen mannen.

De leefomstandigheden waren ontwikkeld door antropologen die gebruikmaakten van archeologische gegevens. De deelnemers leefden tijdens het experiment in een natuurreservaat. Ze konden in hutten slapen en moesten zelf vuur maken. Hun basisrantsoen bestond uit hele korrels gerst, grove tarwe (spelt), zout, kruiden, honing, melk en vlees van kleinvee (geiten en kippen). Een jager zou een geit schieten op verzoek van de deelnemers. Dit basisrantsoen was echter onvoldoende voor een volledig dieet gedurende 4 weken. Vandaar dat de deelnemers extra voedsel moesten zoeken zoals bessen, noten, wilde paddenstoelen en eetbare planten. Ook konden zij vissen vangen, maar dan zonder netten. Zodoende waren ze de hele dag voornamelijk bezig met het zoeken naar voedsel en het bereiden ervan, en dat zonder modern keukengerei. De deelnemers aten geen geraffineerde suikers. Ook hadden ze geen zeep en geen mondhygiëneproducten. Sommigen probeerden hun tanden te poetsen met boomtakjes. Een arts controleerde regelmatig de gezondheid van de deelnemers.

De plaquemetingen op de eerste dag van het experiment en na 30 dagen toonden aan dat er een flinke toename was van supragingivale tandplaque. De onderzoekers hadden door de ontoereikende mondhygiëne een significante toename verwacht van pocketdiepten, bloeding en gingivitis, maar deze waarden waren juist verbeterd. Vooral de bloedingsindex verbeterde: bij sommige personen zelfs van 70% naar 10% (zie afb.). Wel was het aantal subgingivale bacteriën toegenomen, terwijl het aantal bacteriën op de tong was verminderd.

De onderzoekers schrijven de afname van bloeding bij sonderen voornamelijk toe aan de beperking van de suikers en de vele antioxidanten en flavonoiden in de voeding. Het experimentje suggereert dat patiënten met gingivitis er baat



Bloedingsindex van deelnemers bij aanvang van het onderzoek en na 4 weken.

bij kunnen hebben zich te beperken in de suikerinname en een dieet tot zich te nemen met meer antioxidanten en flavonoiden, zoals die voorkomen in fruit, groenten, noten, zaden, thee, wijn en honing.

A.M. van Luijk, Almere

Bron

Baumgartner S, Imfeld T, Schicht O, Rath Chr, Persson RE, Persson GR. The impact of the stone age diet on gingival conditions in the absence of oral hygiene. J Periodontol 2009; 80: 759-768.

Materiaalkunde

Hechtsterkte van composietreparaties

Een laboratoriumonderzoek had ten doel de microhechtsterkte van composietreparaties te bepalen na diverse bewerkingen van het oppervlak van kunstmatig verouderde composiet. Er werden blokjes vervaardigd van 2 composieten: Filtek Z250® en Filtek Supreme®. Het oppervlak werd verouderd door ze 9 dagen te bewaren in water van 37° C. Vervolgens werd het hechtoppervlak onderworpen aan één van de volgende bewerkingen: 1. etsen met fluorwaterstof; 2. ruw maken met een grove cilindrische diamantboor; 3. zandstralen met een Micro etcher®, gebruikmakend van aluminiumoxidedeeltjes; 4. zandstralen met een CoJet Sand®, waarin gemodificeerde aluminiumoxidedeeltjes worden gebruikt. De aldus bewerkte oppervlakken werden geïmpregneerd met een silaniseermiddel of een adhesief of met beide. Vervolgens werd een nieuwe laag composiet gehecht op de oude. Van de aangevulde blokjes werden preparaten vervaardigd voor het meten van de microhechtsterkte. Uit de resultaten blijkt een significante invloed van het type composiet, de oppervlaktebewerking en de oppervlakteimpregnering. Zandstralen gaf de grootste hechtsterkte, ongeacht het systeem en ongeacht het impregneermiddel. De structuur van de composiet leidde tot een grotere hechtsterkte van de microhybride Filtek Z250® dan van de nanofijne Filtek Supreme®. Etsen met fluorwaterstof gaf de laagste hechtsterkte.

Ch. Penning, Leidschendam

Bron

Rodrigues jr SA, Ferracane JL, Della Bona. Influence of surface treatments on the bondstrength of repaired resin composite restorative materials. Dent Mater 2009; 25: 442-451.