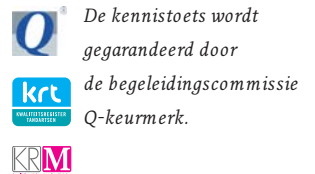


De kennistoets kan online worden ingevuld en ingestuurd via de website www.ntvt.nl. In het linker menu bevindt zich de knop 'Kennistoets'. De correcte stellingen en het resultaat van de toets zijn direct te zien. Inzenders die minstens 7 van de 9 stellingen correct hebben gekozen, ontvangen per e-mail een op naam gesteld certificaat. Deze kennistoets is voorbehouden aan abonnees.



Bij het artikel van Keltjens HMAM, Witter DJ, Creugers NHJ. Conventionele verankering van frameprothesen. *Ned Tijdschr Tandheelkd* 2009; 116: 655-663.

- 1** Een vrij-eindigende frameprothese
 - a steunt volledig op de dentitie en beweegt bij adequate verankering nauwelijks.
 - b kan bij verticale druk kantelen om de positieve kantellijn die loopt door de dichtst bij het (de) zadel(s) gelegen occlusale steun(en).
 - c steunt aan beide zijden van de zadels op de pijlerelementen.
 - d kan bij verticale druk kantelen om de negatieve kantellijn die loopt door de dichtst bij het (de) zadel(s) gelegen occlusale steun(en).
- 2** Een belangrijk kenmerk van een zelfcentrerende steunfossa in een pijlerelement voor een frameprothese is
 - a dat het diepste punt van de steunfossa binnen de contour van het pijlerelement ligt.
 - b dat de geprepareerde diepte van de steunfossa minimaal 2 mm is.
 - c dat het diepste punt van de steunfossa buiten de contour van het pijlerelement ligt.
 - d dat de geprepareerde breedte van de steunfossa maximaal 2 mm is.
- 3** Een kroon op een uitgebreid gerestaureerde pijler van een frameprothese heeft als voordeel dat
 - a anatomisch gecontoureerde vlakken van de kroon kunnen worden gemodelleerd voor extra frictie met de steunarm van de frameprothese.
 - b zichtbare delen van de frameprothese met behulp van kunststof- of glasvezelversterkte composiet tandkleurig kunnen worden gemaakt.
 - c zichtbare delen van de frameprothese kunnen worden verguld.
 - d in het linguale of palatinale vlak van de kroon een zogenaamde 'inlaid' verankering kan worden gemaakt.

Bij het artikel van Baat C de. Ouderen en partiële gebitsprothesen. *Ned Tijdschr Tandheelkd* 2009; 116: 665-668.

- 4** Door wetenschappelijk onderzoek is aangetoond dat een sterk gereduceerde dentitie zonder uitbreiding met een partiële gebitsprothese
 - a altijd tot esthetische en functionele klachten leidt.
 - b nooit tot klachten leidt, mits het aantal occlusale eenheden als voldoende wordt ervaren.
 - c tot klachten leidt als het aantal occlusale eenheden als te klein wordt ervaren.
 - d nooit tot esthetische en functionele klachten leidt.

- 5** Door wetenschappelijk onderzoek is aangetoond dat
 - a (wortel)cariës en parodontale aandoeningen een grotere prevalentie hebben bij dragers van een partiële gebitsprothese dan bij volledig dentaten.
 - b ouderen met een partiële gebitsprothese meer gevoelig zijn voor desquamatie en ontsteking van het orale slijmvlies dan jongeren.
 - c het aanpassingsvermogen van ouderen aan een partiële gebitsprothese minder is dat van jongeren.
 - d (kwetsbare) ouderen relatief veel plaque, (wortel)cariës en parodontale aandoeningen hebben.
- 6** Na ingestie van een kleine en gladde partiële gebitsprothese
 - a dient onmiddellijk een röntgenopname van de thorax en de buik te worden gemaakt.
 - b is faecesonderzoek pas na 3 dagen vereist.
 - c dient de patiënt terstond te worden verwezen naar een afdeling spoedeisende hulp van een medisch centrum.
 - d kan deze het maag-darmkanaal probleemloos passeren.

Bij het artikel van Reintsema H. De frameprothese in de maxillofaciale prothetiek. *Ned Tijdschr Tandheelkd* 2009; 116: 677-685.

- 7** Een 'swing-lock' of 'hinged' ontwerp van een maxillofaciale frameprothese
 - a is vooral geïndiceerd bij uitgesproken inversie van de frontelementen.
 - b kan alleen bij een klein en goed ondersneden maxilladefect worden toegepast.
 - c vereist ter plaatse van het scharnierdeel voldoende diepte van de omslagplooi.
 - d is vooral geïndiceerd als een functionele contourering van het palatum nodig is.
- 8** Een echte indicatie voor verlenging van een middelmatig verkorte tandboog is
 - a de preventie van gastro-intestinale problemen.
 - b de preventie van overeruptie van niet-occluderende molaren die de orale functie kunnen verstoren.
 - c de preventie van temporomandibulaire disfunctie.
 - d de esthetisch storende afwezigheid van een tweede premolaar.
- 9** Een extreem (asymmetrisch) verkorte tandboog verdient verlenging om
 - a de orale functie te verbeteren.
 - b de levenskwaliteit maximaal te verbeteren.
 - c de mandibulaire stabiliteit te verminderen.
 - d de meestal aanwezige kaakgewrichtspijn te bestrijden.