

Hematoom in de mondbodem na een implantaatbehandeling

Bij een patiënt ontstond een ernstige bloeding in de mondbodem ten gevolge van het plaatsen van 2 implantaten in de interforaminale regio van de edentate mandibula. De hierdoor ontstane zwelling van de mondbodem veroorzaakte een levensbedreigende luchtwegobstructie. De patiënt werd met spoed overgebracht naar een ziekenhuis. De behandeling aldaar bestond uit toedienen van medicatie en intensieve observatie. In de literatuur worden ook intubatie of het verrichten van een tracheotomie met eventuele chirurgische interventies beschreven. De oorzaak lag in een beschadiging van de linguale arteriële vaatvoorziening. Vooral de cuspidaat- en premolaarregio zijn berucht vanwege een frequent voorkomende linguale concaviteit in de processus alveolaris. Ook ernstige atrofie van de processus alveolaris predisponeert. Kennis van de lokale anatomische omstandigheden, gerichte klinische inspectie en verschillende beeldvormende technieken zijn ter preventie relevant. Bij een dreigende luchtwegobstructie is het van levensbelang dat de patiënt zo spoedig mogelijk wordt gepresenteerd in het dichtstbijzijnde ziekenhuis voor verder beleid.

Frenken JWFH, Zijdeveld SA, Bergh JPA van den, Huisman FW, Cune MS. Hematoom in de mondbodem na een implantaatbehandeling
Ned Tijdschr Tandheelkd 2010; 117: 17-21.

Gegeven

Een gezonde edentate man van 62 jaar werd na een implantaatbehandeling in een tandartspraktijk met spoed overgebracht naar een ziekenhuis en gepresenteerd op de shockroom. De patiënt was onrustig en had moeite met ademen (afb.1).

Anamnese

Bij aankomst in het ziekenhuis was de patiënt inmiddels enigszins tot rust gekomen. Praten was onmogelijk en de

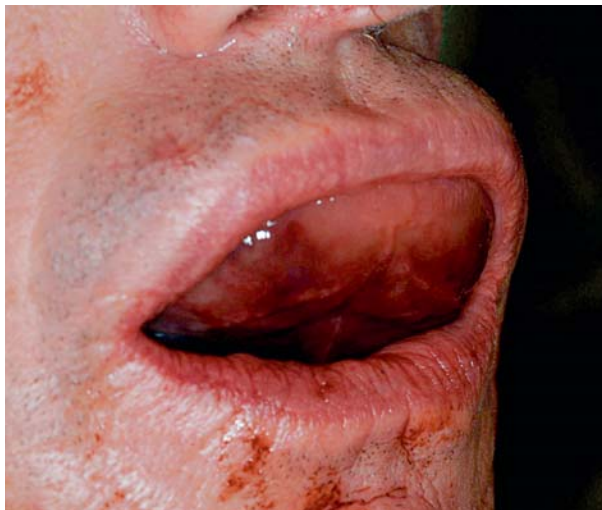anamnese verliep primair via de ambulanceverpleegkundige. Bij de patiënt waren 2 implantaten in het interforaminale gebied van de mandibula geplaatst. Een half uur na het plaatsen van het rechter implantaat was de mondbodem plotseling gaan zwellen en was een in ernst toenemende luchtwegobstructie ontstaan.

Diagnostiek en behandeling

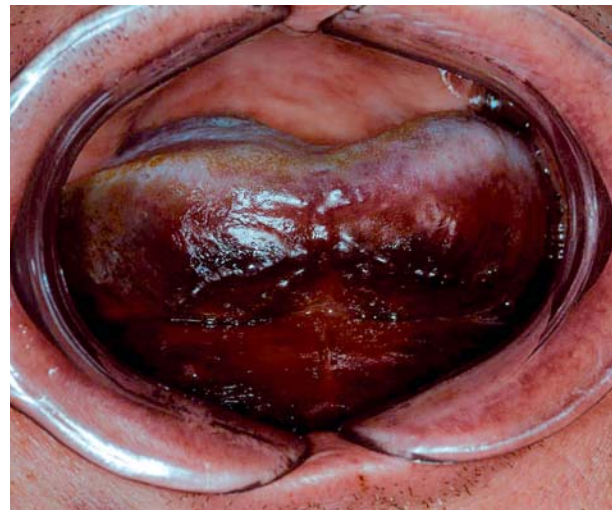
Door een ernstige zwelling van de mondbodem werd de tong tegen het palatum gedrukt en daardoor puilde de tong ook naar buiten. Er was een vrije luchtweg via de neus. Wel bleek sprake van een licht gedaalde zuurstofsaturatie in het bloed. Tijdens de observatie en heteroanamnese nam de zwelling niet verder toe en bleef de luchtweg vrij. Ter voorkoming van verder reactief oedeem en een mogelijk optredend infectieus proces in de mondbodem en hals werd in overleg met de dienstdoende anesthesioloog besloten te starten met intraveneuze corticosteroid- en antibioticummedicatie. Er werd 60 mg dexamethason en 1.200 mg augmentin toegediend. De patiënt werd voor strikte observatie opgenomen op de afdeling Medium Care. Er werd een computertomografische (CT-)scan gemaakt om vast te kunnen stellen hoe uitgebreid het hematoom in de mondbodem, de tong en de hals was.

Na 24 uur nam de zwelling duidelijk af en werd het palatum zichtbaar. De patiënt kon weer via zijn mond ademen (afb. 2). Na 3 dagen werd de processus alveolaris met het linker implantaat zichtbaar en kon de patiënt worden overgebracht naar een verpleegafdeling. Vijf dagen na opname werd de patiënt in redelijke conditie uit het ziekenhuis ontslagen.

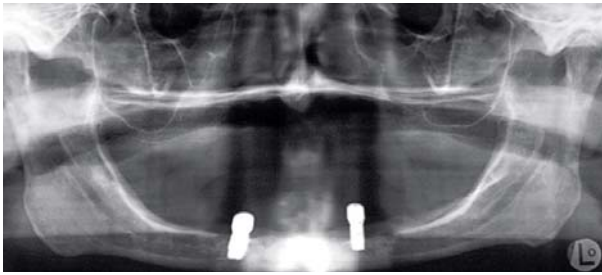
Op de panoramische röntgenopname, op de röntgen-schedelprofielopname en op de CT-scan was duidelijk een



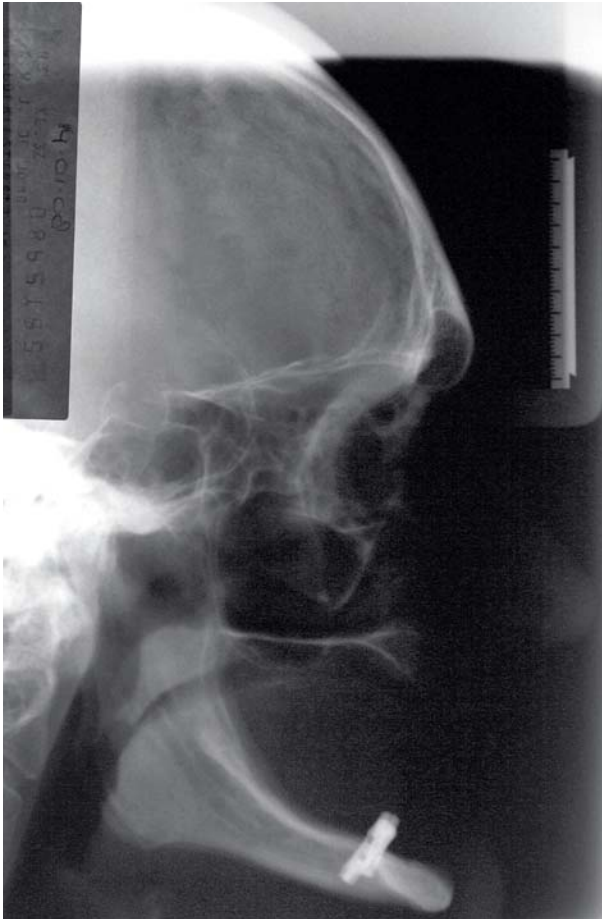Afb. 1. Een puilende mondbodem en tong.



Afb. 2. Na 24 uur was de zwelling duidelijk afgenomen.



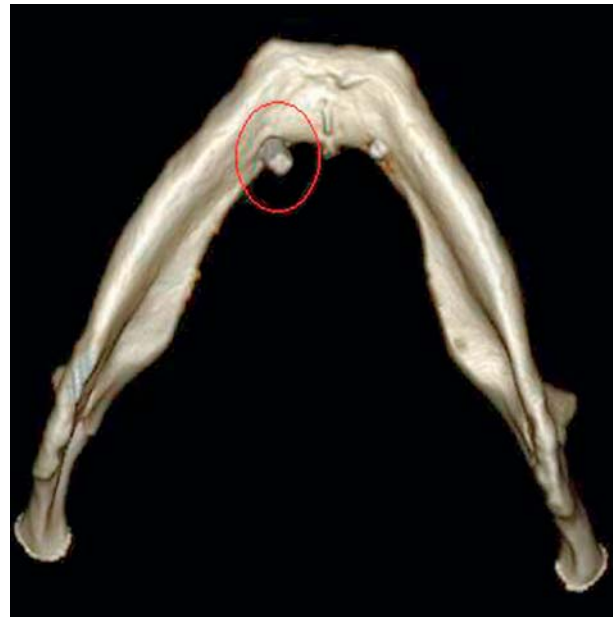Afb. 3. Panoramische röntgenopname.



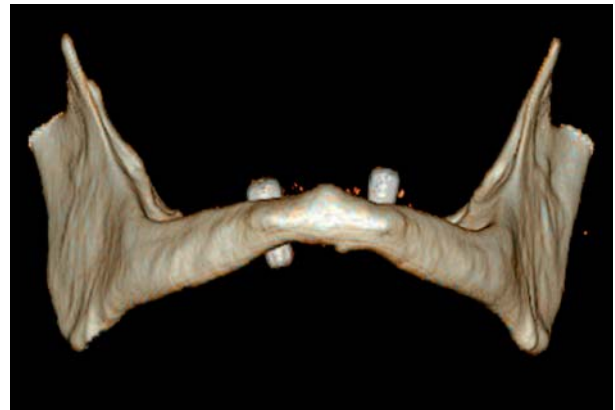Afb. 4. Röntgenschedelprofielopname.

suboptimale implantaatpositie waarneembaar (afb. 3-6). Door middel van een driedimensionale reconstructie kon de mandibula vanaf alle zijden goed in beeld worden gebracht. Het aspect vanaf caudaal bevestigde op grond van de klinische en röntgenologische gegevens het vermoeden van een perforatie van de linguale cortex en een zeer matig botcontact van vooral het implantaat op de positie van gebitselement 43. Het implantaat op de positie van gebitselement 33 stond voor minder dan de helft in de geprepareerde holte. Het implantaat aan de linkerkant had ook weinig botcontact en leek niet tot op de maximale schroefdraadlengte te zijn geplaatst. Daarnaast waren de implantaten te ver naar linguaal geplaatst ten opzichte van de top van de processus alveolaris. Door de perforatie van de linguale cortex was een beschadiging van de linguale arteriële vaatvoorziening ontstaan met een bloeding en een hematoom als gevolg.

Tijdens poliklinische controleafspraken werd in goed



Afb. 5. Driedimensionale reconstructie aan de hand van de CT-scan vanaf caudaal.

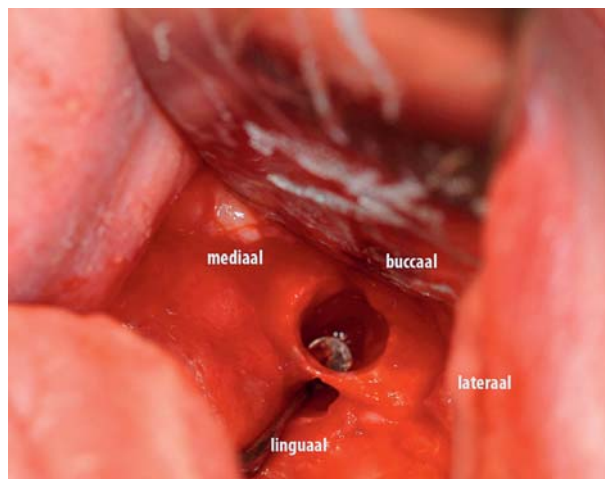


Afb. 6. Driedimensionale reconstructie aan de hand van de CT-scan vanaf ventraal.

overleg met de patiënt besloten de implantaten te verwijderen gezien de zeer geringe kans op een succesvolle osseo-integratie en vanwege de waarschijnlijk moeizame prothetische vervolgbehandeling door de linguale positie van de implantaten. Tijdens het verwijderen van de implantaten werd duidelijk dat er inderdaad gering botcontact was aan de linguale zijde van het rechter implantaat (afb. 7).

Beschouwing en discussie

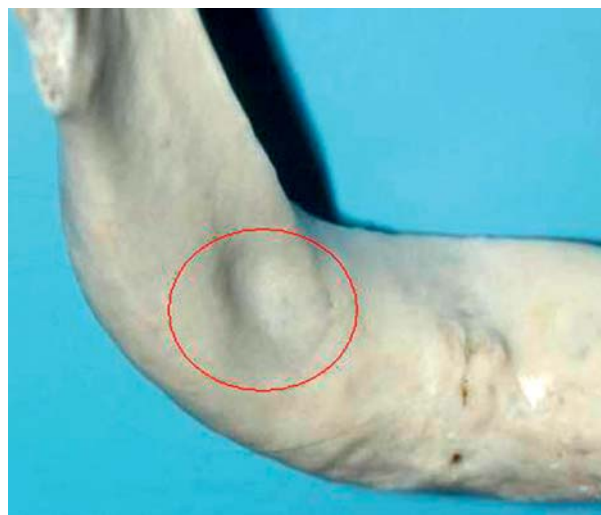Een mondbodembloeding tijdens een implantaatbehandeling is gelukkig een zeldzame complicatie die echter wel levensbedreigend kan zijn (Tepper et al, 2001; Flanagan, 2003; Lamas et al, 2008). De bloeding wordt meestal veroorzaakt door een perforatie van het periost aan de linguale zijde van de mandibula bij het prepareren van de linguale flap dan wel door een perforatie met een boor tijdens het prepareren van het implantaatbed in de interforaminale regio (Hofschneider et al, 1999; Kalpidis en Setayesh, 2004; Kalpidis en Konstantinidis, 2005; Mardinger et al, 2007). De arteriële bloedvoorziening in het aangezicht wordt voor het grootste deel verzorgd door takken van de



Afb. 7. Perforatie van de linguale cortex in de regio van gebitselement 43 na het verwijderen van het implantaat.

arteria carotis externa. De belangrijkste takken voor de mondbodem zijn de arteria facialis en de arteria lingualis. Deze laatste splitst zich in de arteria profunda linguae en de arteria sublingualis. De arteria facialis geeft uiteindelijk de arteria submentalialis af. Vooral deze tak kan aan de linguale zijde van het interforaminale deel van de mandibula anastomosen hebben met de arteria sublingualis. In meer dan 90% van de gevallen komen deze anastomosen voor in de premolaar- en cuspidaatregio van de mandibula (Mason et al, 1990; Ten Bruggenkate et al, 1993; Loukas et al, 2008). Daarnaast perforeren dergelijke takken de mandibula frequent aan de linguale zijde en dan vooral in de mediaanlijn. Ook komt regelmatig een linguale concaviteit voor in de cuspidaat- en premolaarregio en kan de mate van atrofie van de processus alveolaris zodanig zijn dat een relatieve ondersnijding ontstaat (afb. 8) (Hofschneider et al, 1999; Loukas et al, 2008). Deze anatomische variaties zorgen ervoor dat bij een implantaatbehandeling een reële kans bestaat op een perforatie van de linguale cortex met mogelijk een bloeding in de mondbodem als gevolg.

In de literatuur vanaf 1960 zijn tot heden 16 casussen beschreven, evenveel mannen als vrouwen, waarbij een levensbedreigende bloeding in de mondbodem ontstond die gerelateerd was aan het plaatsen van implantaten. Bij de meeste patiënten werden implantaten in de cuspidaatregio geplaatst met een lengte groter dan 15 mm (Mordenfeld et al, 1997; Givol et al, 2000). Bij 2 patiënten trad de bloeding op bij manipulatie van de linguale flap. Meestal ontstond de bloeding direct na prepareren van het implantaatbed of van de flap, maar een enkele keer ontstond de bloeding pas 4-6 uur postoperatief. Het pas later optreden van een dergelijke bloeding kan worden verklaard uit het feit dat transsectie (= doorsnijding) van een arterie een vasospasme tot gevolg heeft, waarbij de arterie zich terugtrekt en samenknijpt. Tevens treedt aanvullende vasoconstrictie op door gebruik van een lokaal anestheticum met adrenaline. Als dit is uitgewerkt, kan enkele uren later alsnog een bloeding ontstaan (Mason et al, 1990; Ten Bruggenkate et al, 1993). Als er een laceratie (= scheur) van de arterie is, treedt vrijwel altijd direct een bloeding op



Afb. 8. Linguale concaviteit in de premolaarregio.

doordat het wondoppervlak daarbij groter is.

In dit kader is vooral de regelmatig voorkomende linguale concaviteit in de cuspidaat- en premolaarregio van groot belang. Daarnaast spreekt het voor zich dat het risico op perforatie groter is naarmate de atrofie van de processus alveolaris verder is voortgeschreden, zoals in het geval van de gemodificeerde Cawood-classificaties VII en VIII (De Koomen, 1989). Door de ondersnijding en de komvormige botresorptie is de kans op het optreden van een perforatie bij een implantaatbehandeling relatief groot. Bovendien verloopt de atrofie van de edentate mandibula in horizontale en verticale richting en vooral aan de buccale zijde. Er ontstaat dan een linguale inclinatie van de processus alveolaris. Omdat implantaten die ver naar linguaal gekanteld staan moeilijk bruikbaar zijn, bestaat de neiging ze rechtop te plaatsen. Daarbij neemt het risico op het optreden van een perforatie aan de linguale zijde fors toe.

Helaas is een dergelijke concaviteit in de cuspidaat- en premolaarregio op een röntgenschedelprofielopname niet goed zichtbaar. Op een dergelijke opname wordt namelijk vooral de contour van de cortex in de symfyserregio goed afgebeeld en is dus wel van voorspellende waarde over het verloop van de atrofie. Op een panoramische röntgenopname ziet men zelden aanwijzingen voor het bestaan van een dergelijke linguale concaviteit en voor dit doel is deze opname dus evenmin geschikt. Door sommigen wordt het vervaardigen van een preoperatieve occlusale opname aanbevolen (Mordenfeld et al, 1997).

Met behulp van een CT-scan kan de anatomie van het corpus mandibulae goed in beeld worden gebracht, maar wel ten koste van een forse stralenbelasting en tegen relatief hoge kosten (Hofschneider et al, 1999; Tepper et al, 2001; Longoni et al, 2007). Wellicht is het vervaardigen van een zogenoemde cone beam CT-scan een bruikbaar alternatief. Om een goed oordeel te kunnen vormen van het risico van een linguale perforatie is een preoperatief onderzoek bestaande uit inspectie en palpatie van de processus alveolaris een belangrijke actie.

Tijdens de behandeling verdient het sterke voorkeur de mucoperiostale lap linguaal af te schuiven om beter zicht

te krijgen op het verloop van de processus alveolaris aan de linguale zijde en een eventuele concaviteit in de cuspidaat- en de premolaarregio. Het gebruik van implantaten met een lengte groter dan 15 mm en immediate implantatie worden in dit kader afgeraden (Laboda, 1990; Mordenfeld et al, 1997; Givol et al, 2000).

Als toch een bloeding optreedt, is het raadzaam te proberen het bloedvat te coaguleren, af te klemmen of te ligeren. Lukt dit niet, dan is manuele compressie met een gaas lokaal in de mondbodem de volgende handeling (Givol et al, 2000; Flanagan, 2003). Uitwendige druk voor de angulus mandibulae ('antegonial notch') kan succesvol zijn als de bloeding wordt veroorzaakt door een beschadiging van de arteria submentalis. Soms kan met deze manoeuvre de voedende arteria facialis worden dichtgedrukt. Door anastomosen tussen de arteria submentalis en de arteria sublingualis blijkt dit niet altijd succesvol (Kalpidis en Konstantinidis, 2005).

Indien na deze handelingen een toenemende zwelling ontstaat en de luchtweg bedreigd raakt, is het van primair belang om de ademweg veilig te stellen. Er kan dan tijdswinst worden geboekt door op dat moment een nasale Mayo-tube te plaatsen zodat een nasale ademweg voorlopig is gewaarborgd. Inbrengen van een nasale Mayo-tube is een relatief gemakkelijke manoeuvre. Hierbij dient echter de kanttekening te worden geplaatst dat deze tube tot aan de epiglottis reikt en niet kan voorkomen dat bij toenemende zwelling van de mondbodem de verplaatste tongbasis alsnog de luchtweg afsluit.

Bij het ontstaan van een zwelling van de mondbodem ten gevolge van een arteriële bloeding is het advies niet lang te wachten met het inschakelen van professionele hulp als ademnood dreigt door de patiënt zo spoedig mogelijk over te brengen naar het dichtstbijzijnde ziekenhuis (Mordenfeld et al, 1997). Alleen als er nog een vrije orale of nasale ademweg is, kan een afwachtende houding worden aangenomen met strikte observatie door onder andere een anesthesioloog. Bij ontstaan van dyspnoe, tachypnoe of stridor moet de luchtweg worden veiliggesteld. Omdat door de zwelling een orale endotracheale intubatie waarschijnlijk niet mogelijk is, zal afhankelijk van de situatie worden gekozen voor een flexibele fiberoptische naso-endotracheale intubatie. Lukt dit niet, dan kan worden overgegaan tot een cricothyreotomie of tracheotomie onder lokale anesthesie (Ten Bruggenkate et al, 1993; Hofschneider et al, 1999; Givol et al, 2000).

Na het veiligstellen van de luchtweg kan de situatie opnieuw worden beoordeeld. Indien de zwelling tot stilstand is gekomen en er geen aanwijzingen meer zijn voor een persisterende bloeding, kan een observatief beleid worden gevolgd. Bij aanwijzingen voor een persisterende bloeding kan chirurgische interventie worden overwogen. Ook endovasculaire embolisatie kan als aanvullende therapie worden overwogen. In de literatuur wordt in een dergelijke situatie regelmatig melding gemaakt van chirurgische exploratie, drainage van het hematoom gevolgd door coagulatie of het ligeren van het beschadigde bloedvat of tamponnade daarvan (Laboda, 1990; Mason et al, 1990; Givol et al, 2000).

Daarbij dient te worden opgemerkt dat door drainage van het hematoom de omringende weefseldruk afneemt en een gestopte bloeding daardoor juist opnieuw kan starten. Bovendien is het door retractie van de beschadigde arterie niet altijd mogelijk deze te traceren, laat staan te ligeren of te coaguleren (Mason et al, 1990; Kalpidis en Setayesh, 2004; Kalpidis en Konstantinidis, 2005).

Bij een zwelling van de mondbodem die niet direct maar pas later na een behandeling ontstaat, is zo spoedig mogelijke verwijzing naar het dichtstbijzijnde ziekenhuis aangewezen aangezien door de toenemende zwelling snel ernstige luchtwegproblematiek kan ontstaan.

Uit het klinische beeld in afbeelding 1 mag duidelijk zijn dat chirurgische interventie door de mond vaak niet mogelijk is vanwege de forse zwelling. Er kan dan worden gekozen voor een uitwendige benadering via een submentale of submandibulaire incisie om de arteria facialis en/of de arteria lingualis te onderbinden (Laboda et al, 1990; Mordenfeld et al, 1997; Flanagan, 2003). Deze benadering heeft echter een relatief grote morbiditeit. De recente ontwikkelingen van de interventieradiologie met onder andere de endovasculaire embolisatie met een kleinere morbiditeit, maken deze laatste methode een goede aanvulling op of een vervanging van de chirurgische behandeling (Remonda et al, 2000). De endovasculaire embolisatie is echter in het kader van een bloeding in de mondbodem nog niet eerder beschreven.

Leermoment

Het ontstaan van een bloeding in de mondbodem ten gevolge van het plaatsen van orale implantaten in de interforaminale regio is zeldzaam. Bij het optreden ervan kan spoedig een zodanige zwelling van de mondbodem en verplaatsing van de tong optreden dat ernstige luchtwegproblematiek ontstaat. Doorgaans is de oorzaak gelegen in beschadiging van de linguale arteriële vaatstructuren.

Conventionele röntgenopnamen kunnen helpen, maar kunnen anatomische omstandigheden die tot beschadiging predisponeren niet volledig uitsluiten.

Indien een bloeding van de mondbodem ontstaat, is het van levensbelang adequaat te handelen door te proberen het bloedvat te coaguleren, af te klemmen of te ligeren. Lukt dit niet, dan is manuele compressie met een gaas lokaal in de mondbodem de volgende handeling, gevolgd door een zo spoedig mogelijk vervoer van de patiënt naar het dichtstbijzijnde ziekenhuis. Bij een pas later ontstane zwelling van de mondbodem is zo spoedig mogelijke verwijzing naar het dichtstbijzijnde ziekenhuis aangewezen. Door de toenemende zwelling kan namelijk snel ernstige luchtwegproblematiek ontstaan.

Literatuur

- * *Bruggenkate CM ten, Krekeler G, Kraaijenhagen HA, Foitzik C, Oosterbeek HS.* Hemorrhage of the floor of the mouth resulting from lingual perforation during implant placement: a clinical report. *Int J Oral Maxillofac Implants* 1993; 8: 329-334.
- * *Flanagan D.* Important arterial supply of the mandible, control of an arterial hemorrhage, and report of a hemorrhagic incident. *J Oral Implantol* 2003; 29: 165-173.
- * *Givol N, Chaushu G, Halamish-Shani T, Taicher S.* Emergency tracheostomy following life-threatening hemorrhage in the floor of the mouth during immediate implant placement in the mandibular canine region. *J Periodontol* 2000; 71: 1893-1895.
- * *Hofschneider U, Tepper G, Gahleitner A, Ulm C.* Assessment of the blood supply to the mental region for reduction of bleeding complications during implant surgery in the interforaminal region. *Int J Oral Maxillofac Implants* 1999; 14: 379-383.
- * *Kalpidis CD, Konstantinidis AB.* Critical hemorrhage in the floor of the mouth during implant placement in the first mandibular premolar position: a case report. *Implant Dent* 2005; 14: 117-124.
- * *Kalpidis CD, Setayesh RM.* Hemorrhaging associated with endosseous implant placement in the anterior mandible: a review of the literature. *J Periodontol* 2004; 75: 631-645.
- * *Koomen HA de.* Morfologie van de voortschrijdende resorptie. In: *W Kalk, D Slop, red. De volledige gebitsprothese: uitgangspunten bij de behandeling van de edentate patiënt.* Alphen aan den Rijn/Brussel: Samsom Stafleu, 1989.
- * *Laboda G.* Life-threatening hemorrhage after placement of an endosseous implant: report of case. *J Am Dent Assoc* 1990; 121: 599-600.
- * *Lamas PJ, Penarrocha DM, Marti BE, Penarrocha DM.* Intraoperative complications during oral implantology. *Med Oral Patol Oral Cir Bucal* 2008; 13: E239-E243.
- * *Longoni S, Sartori M, Braun M, et al.* Lingual vascular canals of the mandible: the risk of bleeding complications during implant procedures. *Implant Dent* 2007; 16: 131-138.
- * *Loukas M, Kinsella CR, Jr., Kapos T, Tubbs RS, Ramachandra S.* Anatomical variation in arterial supply of the mandible with special regard to implant placement. *Int J Oral Maxillofac Surg* 2008; 37: 367-371.
- * *Mardinger O, Manor Y, Mijiritsky E, Hirshberg A.* Lingual perimandibular vessels associated with life-threatening bleeding: an anatomic study. *Int J Oral Maxillofac Implants* 2007; 22: 127-131.
- * *Mason ME, Triplett RG, Alfonso WF.* Life-threatening hemorrhage from placement of a dental implant. *J Oral Maxillofac Surg* 1990; 48: 201-204.
- * *Mordenfeld A, Andersson L, Bergstrom.* Hemorrhage in the floor of the mouth during implant placement in the edentulous mandible: a case report. *Int J Oral Maxillofac Implants* 1997; 12: 558-561.
- * *Remonda L, Schroth G, Caversaccio M, et al.* Endovascular treatment of acute and subacute hemorrhage in the head and neck. *Arch Otolaryngol Head Neck Surg* 2000; 126: 1255-1262.
- * *Tepper G, Hofschneider UB, Gahleitner A, Ulm C.* Computed tomographic diagnosis and localization of bone canals in the mandibular interforaminal region for prevention of bleeding complications during implant surgery. *Int J Oral Maxillofac Implants* 2001; 16: 68-72.

Summary

Haematoma of the floor of the mouth following implant surgery

A patient experienced severe bleeding in the floor of the mouth as a consequence of the placement of 2 implants in the resorbed anterior segment of the mandible. The resulting swelling of the floor of the mouth caused a life-threatening obstruction of the trachea. The patient was urgently transferred to a hospital. Treatment there consisted of the administration of medication and intensive observation. In the literature an intubation or the carrying out of a tracheotomy with possible surgical interventions is also described. The cause lay in damage to the lingual cortical plate of the mandible and trauma of the underlying vascular structures. Especially the cuspid and bicuspid regions are vulnerable because of the often seen lingual concavity in the processus alveolaris. Serious atrophy of the processus alveolaris is also a predisposition. To reduce the probability of such complications knowledge of the local anatomy, good clinical inspection and various radiographic evaluations are important. In case of obstruction of the trachea it is of vital importance to immediately transport the patient to the nearest hospital for further treatment.

Bron

J.W.F.H. Frenken, S.A. Zijderfeld, J.P.A. van den Bergh, F.W. Huisman, M.S. Cune

Uit de afdeling Mondziekten en Kaakchirurgie/Centrum voor Bijzondere Tandheelkunde van het St. Antonius Ziekenhuis in Nieuwegein
Datum van acceptatie: 26 juni 2009

Adres: J.W.F.H. Frenken, St. Antonius Ziekenhuis, Koekoekslaan 1, 3435 CM Nieuwegein
j.frenken@antoniushuis.net