

## Cariologie

## Microbiologische analyse na excavatie van carieuze molaren

Bij de zogenoemde stapsgewijze excavatiemethode wordt een laag geïnfecteerd, genecrotiseerd dentine op de bodem van de caviteit achtergelaten. Het doel hiervan is pulpaprotectie te voorkomen en de vorming van tertiair en sklerotisch dentine een kans te geven. Het is de vraag welk effect de achtergebleven bacteriën op de lange termijn hebben. Dit gerandomiseerde klinische onderzoek diende om het aantal achtergebleven bacteriën na volledige en na partiële excavatie te vergelijken.

Dertig kinderen met 36 carieuze maar vitale en niet-gestaureerde tijdelijke molaren namen deel aan het onderzoek. Op basis van toeval werd een experimentele groep en een controlegroep (beide n = 18) gevormd. In de controlegroep werd al het carieuze dentine op geleide van een cariës-detector verwijderd. In de onderzoeksgroep werd de glazuur-dentinegrens schoongemaakt en carieus dentine van de wanden verwijderd. Pulpaal werd alleen het oppervlakkige necrotische weefsel verwijderd. In beide groepen werd een monster genomen van het achtergebleven dentine om het aantal kweekbare bacteriën vast te stellen. Tot slot werden de tijdelijke molaren voorzien van een composietrestauratie.

Bij geen van de geïncludeerde gebitselementen werd pulpanecrose vastgesteld. Bij de partiële excavatiemethode bleven vóór de restauratie meer bacteriën achter dan bij de groep met volledige excavatie. Na restauratie was het aantal bacteriën in de experimentele groep met 11 tot 99% gedaald.

Na heropening van de caviteiten bleek tussen de experimentele groep en de controlegroep geen verschil te bestaan in microbiële kolonisatie.

Uit de bacterietellingen tijdens dit onderzoek blijkt dat cariogene micro-organismen die achterblijven na volledige excavatie overleven en zich vermeerderen. De aantallen zijn echter zo laag dat er waarschijnlijk geen sprake is van cariës-activiteit. Bij gedeeltelijke excavatie vindt na afsluiting van de caviteit een significante daling van het aantal cariogene bacteriën plaats. Dit roept de vraag op of heropening van de caviteit om het resterende carieuze dentine te verwijderen wel noodzakelijk is.

De auteurs concluderen dat dit onderzoek een minder invasieve benadering bij de behandeling van diepe carieuze laesies in tijdelijke melkmolaren ondersteunt.

A.J.P. van Strijp, Werkhoven

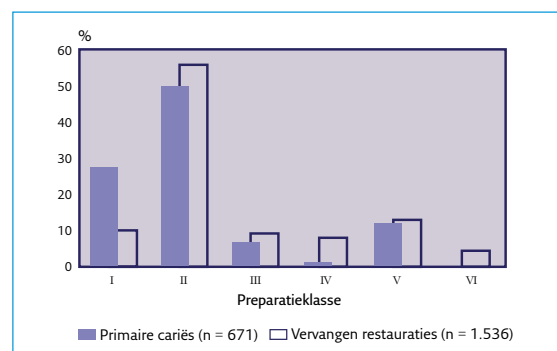
## Bron

Lula ECO, Monteiro-Neto V, Alves CMC, Ribeiro CC Microbiological analysis after complete or partial removal of carious dentin in primary teeth: A randomized clinical trial. *Caries Res* 2009; 43: 354-358.

## Restauratieve tandheelkunde

## Materiaalkeuze en duurzaamheid van restauraties

Een onderzoek naar de keuze van restauratiematerialen en de duurzaamheid van restauraties vond plaats in 31 tandheelkundige centra in het noorden van Zweden. Daaraan namen 99 tandartsen deel, die gedurende 2 weken gegevens noteerden van 671 behandelingen van primaire cariës, vervanging van 1.474 falende restauraties en 62 reparaties van kronen en bruggen met directe restauratiematerialen (zie afb.).



Restauraties geplaatst wegens primaire cariës en vervanging van oude restauraties, gerangschikt naar preparatieklasse (I-V) en reparatie van kronen en bruggen (VI).

Voor de behandeling van primaire cariës was de keuze van het restauratiemateriaal als volgt: 93% composiet, 5% glasionomeercement en 2% een ander materiaal. Voor het vervangen van oude restauraties was de keuze: 89% composiet, 8% glasionomeercement, <1% amalgaam, <1% een tijdelijk vulmateriaal en 2% andere materialen. De restauratiematerialen die werden vervangen waren: 58% composiet, 33% amalgaam, 6% glasionomeercement en 3% andere materialen.

De gemiddelde levensduur van de vervangen restauraties was voor composiet 6 jaar, voor glasionomeercement 11 jaar en voor amalgaam 16 jaar. De gemiddelde levensduur voor kronen was 14 jaar. Het aantal vervangen restauraties overtrof het aantal behandelingen wegens primaire cariës, wat opnieuw bevestigt dat tandartsen meer dan de helft van hun tijd besteden aan het vervangen van oude restauraties.

Ch. Penning, Leidschendam

## Bron

Sunnegårdh-Grönberg K, Dijken JW van, Funegård U, Lindberg A, Nilsson M. Selection of dental materials and longevity of replaced restorations in Public Dental Health clinics in northern Sweden. *J Dent* 2009; 37: 673-678.

## Nanofijne en microhybride composiet vergeleken

In een klinisch onderzoek werden een nanofijn composiet (Filtek Supreme®) en een microhybride composiet (Z100®) vergeleken. Klasse I- en II-restauraties werden vervaardigd in premolaren en molaren, 18 Filtek supreme®-restauraties en 19 Z100®-restauraties. De cervicale outlines lagen in het glazuur. In diepe preparaties werd een tussenlaag aangebracht van Vitrebond®. De composieten werden aan het gebitsweefsel gehecht met een dubbele adhesieflaag. Restaureren gebeurde laagsgewijs. De restauraties werden periodiek beoordeeld op contouren, secundaire cariës, kleur-gelijkenis, retentie, randaansluiting, oppervlaktegladheid, sensibilliteit en approximaal contact. Bovendien werden bij elke evaluatie afdrucken en modellen gemaakt, waaraan de slijtage werd gemeten.

Na 3 jaar waren alle patiënten beschikbaar voor evaluatie. Alle restauraties waren nog functioneel. De beoordelingen in beide groepen verschilden niet significant, met uitzondering van de oppervlaktegladheid, waarop Filtek Supreme® significant beter scoorde. De slijtage van beide materialen was acceptabel.

De auteurs concluderen dat Filtek Supreme® en Z100® voldoen aan de richtlijnen voor acceptatie door de American Dental Association.

**Ch. Penning, Leidschendam**

### Bron

Palaniappan S, Bharadwaj D, Mattar DL, Peumans M, Meerbeek B van, Lam brechts P. Three-year randomized clinical trial to evaluate the clinical performance and wear of a nanocomposite versus a hybrid composite. Dent mater 2009; 25: 1302-1314.

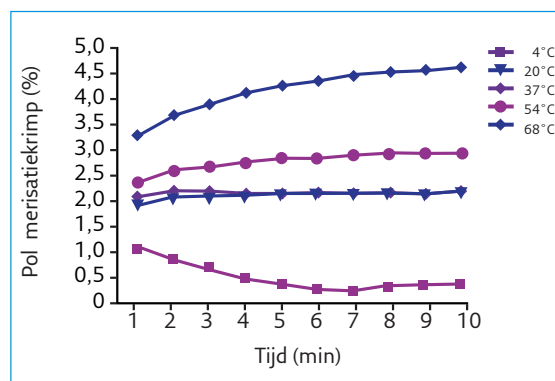
## Materiaalkunde

### Effecten van voorverwarmen van composiet (1)

Calset® is een apparaat om composiet te verwarmen tot 37°, 54° of 68° C. Daarmee wordt beoogd de viscositeit van de composiet te verminderen, zodat die beter adapteerbaar wordt. Bovendien vertonen composieten na polymeriseren bij hogere temperaturen een hogere conversiegraad. Een mogelijk nadeel zou kunnen zijn dat de polymerisatiekrimptoe neemt.

Een laboratoriumonderzoek had ten doel de invloed vast te stellen van de temperatuur van een composiet op de polymerisatiekrimptoe. Composietspuitjes, gevuld met Durafill®, werden gekoeld tot 4° C, bewaard bij 20° C of verwarmd tot 37°, 54° of 68° C. Uit de composiet werden balletjes gevormd met een diameter van plusminus 3 mm, die direct daarna werden gepolymeriseerd. Tegelijkertijd werd het meten van de polymerisatiekrimptoe gestart en gedurende 10 minuten voortgezet.

De resultaten zijn weergegeven in de afbeelding, waaruit het volgende blijkt. De volumetrische krimp varieerde van 0,2% tot 4,7%. Temperatuur, tijd en het verloop van beide samen hadden een significant effect op de krimp. De verschillen in krimp tussen de composiet op 20° C en op 37° C waren niet significant. Met 1 uitzondering waren de verschillen in krimp voor alle overige paarsgewijze vergelijkingen significant.



Polymerisatiekrimptoe van een composiet bij verschillende temperaturen.

De auteurs concluderen dat verwarming tot 37°C niet had geleid tot een significante verhoging van de polymerisatiekrimptoe, maar na verwarming tot 54° C of 68° C was dat wel het geval. Zij merken echter op dat de klinische relevantie van de verhoogde krimp onzeker is. De betere adaptatie van de composiet bij hogere temperaturen is evenzeer en mogelijk meer van belang.

**Ch. Penning, Leidschendam**

### Bron

Walter R, Swift jr EJ, Sheikh H, Ferracane JLEffects of temperature on composite resin shrinkage. Quintessence Int 2009; 40: 843-847.

### Effecten van voorverwarmen van composiet (2)

De polymerisatiekrimptoe van composiet leidt bij mesio-occluso-distale restauraties tot verbuiging van de vestibulaire en linguale knobbels, in het bijzonder bij premolaren. Om de adaptatie te verbeteren, kan de composiet worden verwarmd. De vraag rijst of verwarming ook leidt tot sterkere verbuiging van de knobbels.

In een laboratoriumonderzoek werden in geëxtraheerde premolaren in de bovenkaak sleufvormige, 4 mm diepe mesio-occluso-distale preparaties gemaakt. Op de knobbeltoppen werden merktekens gemaakt met een boor, om als referentiepunten te dienen bij het meten van de knobbelfstand. De preparaties werden geëtt, gespoeld en gedroogd, gevolgd door applicatie van een adhesief. Restaureren gebeurde in 2 lagen met Tetric Ceram HB®. Er werden 5 groepen gevormd. In groep 1 werd composiet van 23°C gebruikt; in groep 2 werd eerst nog een tussenlaag aangebracht van Tetric

Flow<sup>®</sup>, daarna volgde restauratie met composiet van 23°C. In de groepen 3, 4 en 5 werd composiet verwerkt die was voorverwarmd tot respectievelijk 37°, 54° en 68°C. De afstand tussen de knobbeltoppen werd gemeten voor het restaureren, 5 minuten erna en 24 uur later. Vervolgens werden de gebitselementen in de lengte doorgezaagd in vestibulo-linguale richting. Van beide helften werd de lengte van de spleet tussen composiet en gebitsweefsel microscopisch gemeten.

Groep	Knobbelverbuiging		Spleetlengte
	Na 5 min	Na 24 uur	
1	40,4 ± 3	27 ± 3,5	18 ± 2,2
2	28 ± 4,9	17 ± 3,5	22 ± 3,6
3	38 ± 3	29 ± 3,5	11 ± 1,6
4	57 ± 3,5	48 ± 6	13 ± 1,8
5	59 ± 4,8	46 ± 8,5	20,5 ± 1,8

Knobbelverbuiging en spleetvorming bij mesio-occluso-distale compositrestauraties na verwerking bij verschillende temperaturen (µm).

De resultaten van de metingen zijn weergegeven in de tabel, waaruit het volgende blijkt. De verbuiging van de knobbels in de groepen 4 en 5 was significant groter dan in de eerste 3 groepen, terwijl die in groep 3 het kleinst was. Spleetvorming langs de preparatiebodemp was het minst in de groepen 3 en 4.

**Ch. Penning, Leidschendam**

#### Bron

*Elsayad I.* Cuspal movement and gap formation in premolars restored with preheated resin composite. *Oper Dent* 2009; 34: 725-731.

## Gerodontologie

### Avasculaire necrose als voorloper van artrose

Een 68-jarige vrouw klaagde over pijn in haar linker temporo-mandibulaire gewricht, vooral tijdens het bewegen van de mandibula. De maximale mondopening was 40 mm en kaakbewegingen gingen gepaard met crepitatie. Op een cone beam-CT waren cyste-achtige laesies in het kraakbeen en discontinuïteit in de cortex van het caput mandibulae zichtbaar. Daarna werd een MRI-scan gemaakt aan de hand waarvan werd vastgesteld dat links de discus articularis naar anterior was verplaatst zonder reductie. Een tweede cone beam-CT van bijna 1 jaar later toonde aan dat de botdestructie was verergerd en dat het ondermijnde gewrichtsooppervlak was ingestort. De derde cone beam-CT van weer 1 jaar later toonde het beeld van ernstige artrose. Door de volgorde van de degeneratieve veranderingen werd de diagnose endogene artrose na osteonecrose gesteld.

Deze vorm van osteonecrose, ook wel avasculaire necrose of ischemische of aseptische necrose genoemd, is necrose van een epifyse en kan ernstige pijn veroorzaken. De aandoening ontstaat waarschijnlijk door verminderde of plotse-

ling verstoorde vascularisatie zonder infectie. De meeste gevallen doen zich voor in de kop van het heupgewricht. Avasculaire necrose is zelden aangetroffen of voor waarschijnlijk gehouden in de condylus mandibularis omdat deze samen met de ramus mandibularis goed is gevasculariseerd. Met de huidige diagnostische hulpmiddelen, zoals MRI en cone beam-CT, blijkt dat de aandoening vaker voorkomt dan tot nu is verondersteld.

In de beschreven casus ondersteunt de discusverplaatsing aan de linkerzijde het vermoeden dat discuspathologie een risicofactor is bij het ontstaan van avasculaire necrose. Bij discusverplaatsing zonder reductie kan namelijk de vascularisatie van de condylus mandibulae worden verstoord.

Cone beam-CT zou een goed hulpmiddel kunnen zijn om avasculaire necrose vroegtijdig te diagnosticeren, omdat hiermee kleine radioluenties onder het gewrichtsooppervlak zichtbaar kunnen worden gemaakt. Als in een later stadium het gewrichtsooppervlak volledig is gedestruëerd, is het niet meer mogelijk te differentiëren tussen avasculaire necrose en artrose.

**C.A.J. de Bruijn en C. de Baat, Nijmegen**

#### Bron

*Fu KY, Li YW, Zhang Z-K, Ma X-C.* Osteonecrosis of the mandibular condyle as a precursor to osteoarthritis: A case report. *Oral Surg Oral Med Oral Pathol Oral Radiol Endod* 2009; 107: e34-e38.

### Behandeling artrose met artrocentese en hyaluronzuur

Artrose van het kaakgewricht is een progressief degeneratieproces waarbij schade optreedt aan de gewrichtstructuur. Unilaterale pijn, crepitatie en bewegingsbeperking zijn de symptomen. De conservatieve behandeling bestaat uit fysiotherapie en het vervaardigen van een stabilisatie-opbeetplaat. Artrocentese (gewrichtsspeling) is ook effectief gebleken en de resultaten van een proefonderzoek naar de combinatie van artrocentese en toediening van hyaluronzuur om de viscositeit van de gewrichtsvloeistof te verbeteren, waren bemoedigend. Doelstelling van het onderzoek was na te gaan of artrocentese gecombineerd met toediening van hyaluronzuur inderdaad een heilzame werking heeft.

Bij 76 proefpersonen met artrose van het kaakgewricht werd gedurende 5 weken 1 keer per week na artrocentese hyaluronzuur in het aangedane gewricht geïnjecteerd. Na de behandeling werden de proefpersonen gevolgd met afspraken na 1 week, 1 maand, 3 maanden en 6 maanden. Vóór de behandeling en op alle vervolgspraken werden de waarden van de volgende onderzoekscriteria bepaald: kauwvermogen, maximale mondopening, bewegingsbeperking van de mandibula bij normale bewegingen, pijn in rust, bij kauwen en bij spreken en de door de proefpersoon ervaren effectiviteit van de behandeling. De laatste 2 criteria zijn subjectief en werden visueel-analoog vastgelegd, terwijl de overige criteria met objectieve meetmethoden werden be-

paald. Uit de significante verbetering op bijna alle onderzoekscriteria gedurende het onderzoek bleek dat de behandeling effectief was en dat het behandelresultaat gedurende de onderzoeksperiode bleef gehandhaafd.

Ondanks het ontbreken van een goede onderzoeksopzet in de vorm van een gerandomiseerd klinisch onderzoek menen de onderzoekers dat het bestaande positieve beeld van deze behandeling door de resultaten van dit onderzoek is versterkt.

**R. Groenendijk en C. de Baat, Nijmegen**

#### Bron

Manfredini D, Bonnini S, Arboretti R, Guarda-Nardini I. Temporomandibular joint osteoarthritis: an open label trial of 76 patients treated with arthrocentesis plus hyaluronic acid injections. *Int J Oral Maxillofac Surg* 2009; 38: 827-834.

#### Hygiëne

## Filterefficiëntie en pasvorm van chirurgische neus-mondmaskers

Chirurgen dragen al sinds het begin van de vorige eeuw neus-mondmaskers om operatiewonden te beschermen tegen micro-organismen die zij via mond en neus uitscheiden. In een onderzoek stond de vraag centraal of een chirurgisch neus-mondmasker ook adembescherming biedt. Om deze vraag te beantwoorden hebben de onderzoekers door middel van een representatieve steekproef neus-mondmaskers geselecteerd die in ziekenhuizen en mondzorgpraktijken worden gebruikt. Ze onderzochten deze op filterefficiëntie en pasvorm. Filterefficiëntie is een maat voor het filterend vermogen. De pasvorm zegt iets over de mate waarin lekkage langs de randen van het masker kan plaatsvinden.

De onderzoekers testten 9 chirurgische neus-mondmaskers, volgens de richtlijnen van 2 gezaghebbende Amerikaanse instituten, het National Institute for Occupational Safety and Health en de Occupational Safety and Health Administration. Ze concluderen dat de filters van de onderzochte maskers veel micro-organismen doorlaten die via de lucht overdraagbaar zijn. Voor tandartsen is dat van belang vanwege de geringe afstand tussen behandelaar en patiënt tijdens een behandeling, waarbij aerosolen kunnen vrijkomen.

De proefpersonen hebben eveneens de pasvorm beoordeeld van de maskers die goed scoorden op filterefficiëntie. De resultaten waren in bijna alle gevallen onder de maat. Ook bleek dat het gezicht met een goed werkend maar slecht passend masker toch gecontamineerd raakt.

Uit eerder onderzoek werd al duidelijk dat chirurgische maskers niet dezelfde bescherming bieden als adembeschermingsmaskers (respirators).

Het onderhavige onderzoek laat zien dat maskers die tandartsen doorgaans gebruiken minder efficiënt zijn dan de gangbare maskers in ziekenhuizen.

Geconcludeerd wordt dat geen van de onderzochte

#### Excerpten

neus-/mondmaskers op criteria filterefficiëntie en pasvorm aan de eisen voor respirators voldoet.

**W. Morsen, Amsterdam**

#### Bron

Oberg, T, Brosseau LM. Surgical mask filter and fit performance. *Am J Infect Control* 2008; 36: 276-282.

#### Algemene ziekteleer

## Hepatitis B-vaccinatie verlaagt risico op leverkanker

Het hepatitis B-virus is een belangrijke oorzaak van het ontstaan van hepatocellulaire carcinomen. In Taiwan is het endemisch, en daarom is daar in juli 1984 een vaccinatieprogramma gestart. Aanvankelijk was het gericht op baby's van besmette moeders, maar sinds de vroege jaren '90 van de vorige eeuw hebben alle leeftijden toegang tot het programma. In dit onderzoek werd geanalyseerd of deze vaccinatie een daling van de incidentie van hepatocellulair carcinoom heeft veroorzaakt.

Met behulp van 2 landelijke kankerregistratiesystemen werden gegevens verzameld over alle personen die waren geboren tussen juli 1953 en juni 1998 en bij wie tussen hun zesde en negentiende hepatocellulair carcinoom was gediagnosticeerd. Iedereen die was geboren voor juli 1984 gold als niet-gevaccineerd, en iedereen die was geboren na juli 1984 gold als gevaccineerd. Bij het gevaccineerde cohort werden 64 gevallen van hepatocellulair carcinoom waargenomen per 37,7 miljoen persoonsjaren, terwijl onder niet-gevaccineerden 444 personen deze vorm van kanker ontwikkelden per 78,5 miljoen persoonsjaren. Kinderen tussen 6 en 19 jaar die bij de geboorte waren gevaccineerd, hadden een relatief risico van 0,31 op het ontwikkelen van hepatocellulair carcinoom. De kinderen uit het gevaccineerde cohort die toch deze vorm van leverkanker ontwikkelden, bleken significant vaker onvolledig gevaccineerd dan de andere kinderen, dat wil zeggen dat zij minder dan 3 doses hadden ontvangen (oddsratio 4,32). Ook waren gevaccineerde kinderen die hepatocellulair carcinoom ontwikkelden vaker geboren uit moeders die al voor de geboorte met hepatitis B waren geïnfecteerd.

De auteurs concluderen dat vaccinatie tegen hepatitis B in het eerste levensjaar de incidentie van hepatocellulair carcinoom effectief kan reduceren. Vervolgonderzoek is noodzakelijk om te bepalen of de vaccinatie ook op volwassen leeftijd blijft beschermen tegen deze vorm van leverkanker.

**H.S. Brand, Amstelveen**

#### Bron

Chang MH, You SL, Chen CJ, et al. Taiwan Hepatoma Study Group. Decreased incidence of hepatocellular carcinoma in hepatitis B vaccinees: a 20-year follow-up study. *J Natl Cancer Inst* 2009; 101: 1348-1355.



## Gebitsontwikkeling bij kinderen na stamceltransplantatie

Stamceltransplantatie verhoogt de overleving van kinderen met kwaadaardige ziekten. Kinderen die echter met stamceltransplantatie zijn behandeld, ontwikkelen later frequent lichamelijke complicaties.

Om de prevalentie van mondproblemen op latere leeftijd te bestuderen, werden 40 kinderen tussen 5 en 18 jaar in een onderzoek betrokken. De kinderen hadden 0,2 tot 9 jaar tevoren een stamceltransplantatie ondergaan en zij bezochten jaarlijks de zogenoemde polikliniek voor late effecten van het Leids Universitair Medisch Centrum. De meeste kinderen waren voor de transplantatie behandeld met chemotherapie; 40% had totale lichaamsbestraling ondergaan.

Bij alle kinderen werd geïnformeerd naar mondproblemen, werd een mondonderzoek uitgevoerd en een panoramische röntgenopname gemaakt. Deze werd beoordeeld op agenesie, microdontie en graad van apexsluiting. Ook werd de ratio tussen wortellengte en kroonlengte berekend. De resultaten werden vergeleken met referentiewaarden voor kinderen. Om het effect van de leeftijd waarop de chemotherapie werd begonnen te onderzoeken, werd de onderzoeksgroep in drieën verdeeld: kinderen jonger dan 3 jaar, kinderen tussen 3 en 5 jaar en kinderen ouder dan 5 jaar.

Op 1 kind na hadden alle kinderen ontwikkelingsstoornissen van het gebit. De uitzondering betrof een 17-jarige jongen die chemotherapie had ondergaan op 14-jarige leeftijd, toen de meeste gebitselementen volledig waren ontwikkeld. Bij de andere kinderen ontbraken de eerste en tweede premolaren zowel in de mandibula als in de maxilla significant vaker dan normaal. In de mandibula ontbraken de tweede molaren eveneens frequenter. Kinderen die voor hun derde levensjaar met chemotherapie waren behandeld, hadden vaker ontbrekende gebitselementen dan oudere kinderen. De gemiddelde wortel/kroon-ratio van de gebitselementen was significant lager dan bij de referentiegroep en de apexsluiting was vroegtijdig.

De auteurs concluderen dat chemotherapie bij stamceltransplantatie op jonge leeftijd kan leiden tot agenesiën, microdontie en verstoring van de ontwikkeling van de tandwortel. Aanbevolen wordt speciale zorgprogramma's voor overlevenden van kinderkanker te ontwikkelen, waarin langetermijneffecten op de mondgezondheid worden gemonitord.

H.S. Brand, Amstelveen

### Bron

Plas van der Voskuilen IGM van, Veerkamp JSJ, Raber-Durlacher JE, et al. Long-term adverse effects of hematopoietic stem cell transplantation on dental development in children. Support Care Cancer 2009; 17: 1169-1175.

## Levensbedreigende mediastinitis na gebitsextractie

In zeldzame gevallen kunnen primaire odontogene of orofaryngeale infecties zich uitbreiden naar het mediastinum, de ruimte tussen beide longen. Deze descenderende necrotiserende mediastinitis is levensbedreigend, zoals blijkt uit 3 ziektegeschiedenissen.

Een 44-jarige man presenteerde zich met algehele malaise, koorts, keelpijn en een pijnlijke zwelling in de hals sinds 4 dagen. Een trismus en zwelling van de mondbodem werden geconstateerd. Drie mandibulaire gebitselementen werden geëxtraheerd en de patiënt kreeg een antibioticum. Enkele dagen later werden abscessen in hals en mediastinum vastgesteld. Deze moesten tweemaal chirurgisch worden gedraineerd. In kweken werd *Streptococcus milleria* aangetoond, waartegen penicilline werd toegediend. De patiënt verliet op dag 46 in redelijke conditie het ziekenhuis.

Een 54-jarige vrouw onderging 6 weken voor haar opname een gebitsextractie, gevolgd door keelpijn. De daaropvolgende 3 dagen had zij last van kortademigheid en slijm in de keel. Ze had een retrofaryngeaal abces met uitbreiding naar het mediastinum. Dat werd gedraineerd. Puskweken waren positief voor *Streptococcus milleri* en *Pseudomonas aeruginosa*. Na toediening van antibiotica en herhaalde drainage van de abscessen herstelde de patiënte langzaam.

Een 30-jarige man had een extractie van een derde molaar ondergaan wegens pericoronitis. Drie dagen later had hij pijnklachten en een trismus. Hij had een mondbodemabces dat werd behandeld met incisie, drainage en penicilline. Op dag 4 klaagde de patiënt over kortademigheid, abdominale en thoracale pijn. Hij had abscesvorming in het mediastinum. Dit werd behandeld met incisies en drainages. Puskweken toonden *Streptococcus milleri* en andere anaerobe bacteriën aan, waartegen hij antibiotica kreeg. Desondanks overleed de patiënt op dag 13.

Bij 58% van de patiënten met een descenderende necrotiserende mediastinitis is de oorzaak een odontogene infectie of abscesvorming na extractie van een gebitselement. Symptomen zijn trismus, dyspneu, koorts en zwelling van de hals. Tussen de 25 en 40% van de patiënten overlijdt. De auteurs wijzen op het belang van vroege herkenning en adequaat chirurgisch ingrijpen.

H.S. Brand, Amstelveen

### Bron

Schoenmakers MCJ, Marres HAM, Merckx MAW, Verhagen AFTM, Swieten HA van. Descenderende necrotiserende mediastinitis vroeg herkennen en intensief behandelen. Ned Tijdschr Geneesk 2009; 153: B364.