

Coronectomie. Alternatief voor volledige verwijdering van een derde molaar in de onderkaak

Een sensibiliteitsstoornis in het verzorgingsgebied van de nervus alveolaris inferior wegens de chirurgische verwijdering van een derde molaar is een vervelende complicatie. Coronectomie is een behandeling waarbij alleen het kroongedeelte en een deel van de radices van een gebitselement worden verwijderd. Het apicale deel van de radices wordt doelbewust *in situ* gelaten om nervusletsel te voorkomen. Bij een groep van 34 patiënten werden in totaal 38 coronectomieën van een derde molaar in de onderkaak uitgevoerd, omdat deze patiënten een röntgenologisch vastgesteld verhoogd risico hadden op beschadiging van de nervus alveolaris bij totale chirurgische verwijdering. De gemiddelde vervolgperiode was 16,7 maanden, met een spreiding van 3-62 maanden. Bij geen van de patiënten trad een sensibiliteitsstoornis in het verzorgingsgebied van de nervus alveolaris inferior op. Bij 3 patiënten bleken de *in situ* gelaten radices klachten te veroorzaken en werden deze alsnog verwijderd. Een coronectomie lijkt dus een zinvolle en veilige behandeling.

Wijs RW, Karssemakers LHE, Becking AG. Coronectomie. Alternatief voor volledige verwijdering van een derde molaar in de onderkaak

Ned Tijdschr Tandheelkd 2010; 117: 337-340

doi: 10.5177/ntvt.2010.06.09159

Inleiding

Het verwijderen van een derde molaar in de onderkaak is een veel voorkomende behandeling. Deze behandeling kan worden gecompliceerd door een beschadiging van de nervus alveolaris inferior, resulterend in an-, hypo- of paresthesie in het verzorgingsgebied van deze nervus, ook wel een sensibiliteitsstoornis genoemd.

Bij chirurgische verwijdering van derde molaren in de onderkaak werd een kans op tijdelijke uitval van de nervus alveolaris inferior van 1,3-8% gevonden en een kans op blijvende uitval van 0,3-3,6% (Carmichael en McGowan, 1992; Black, 1997; Gülicher en Gerlach, 2001; Valmaseda-Castellón et al, 2001). Het is denkbaar dat in situaties met een verhoogd risico op nervusletsel hogere percentages voorkomen.

Gezien de hinder die een patiënt van een dergelijke sensibiliteitsstoornis kan ondervinden, dient een zorgverlener preoperatief het risico te bepalen en dit te bespreken met de patiënt. Risicofactoren die van waarde kunnen zijn bij het bepalen van de kans op nervusletsel zijn onder andere een hoge leeftijd van de patiënt, een lange behandelingsduur en een röntgenologisch waarneembare relatie tussen de derde molaar en de canalis mandibulae (Valmaseda-Castellón et al, 2001). Daarnaast zijn nog 7 andere röntgenologisch waarneembare risicofactoren beschreven (tab. 1) (Rood en Shebab, 1990; Monaco et al, 2004).

Coronectomie is de behandeling waarbij de kroon en een klein deel van de radices van een gebitselement worden ver-

Wat weten we?

De (chirurgische) extractie van een derde molaar in de onderkaak kan worden gecompliceerd door een beschadiging van de nervus alveolaris inferior, resulterend in een sensibiliteitsstoornis in het innervatiegebied van deze nervus. Er worden in de literatuur diverse hulpmiddelen beschreven om preoperatief het risico op deze complicatie te beoordelen.

Wat is nieuw?

Coronectomie is een alternatief voor volledige verwijdering van een derde molaar in de onderkaak. Dit lijkt een goede behandeling om een sensibiliteitsstoornis van de nervus alveolaris inferior te voorkomen als een röntgenologisch aantoonbaar verhoogd risico op deze complicatie bestaat.

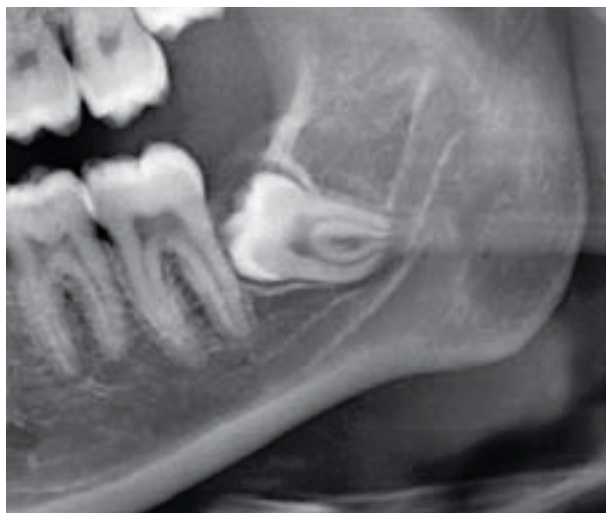Praktijktoepassing

Coronectomie lijkt een zinvolle en veilige behandeling die zou moeten worden overwogen wanneer een röntgenologisch aantoonbaar verhoogd risico op beschadiging van de nervus alveolaris inferior bij volledige verwijdering van een derde molaar in de onderkaak bestaat.

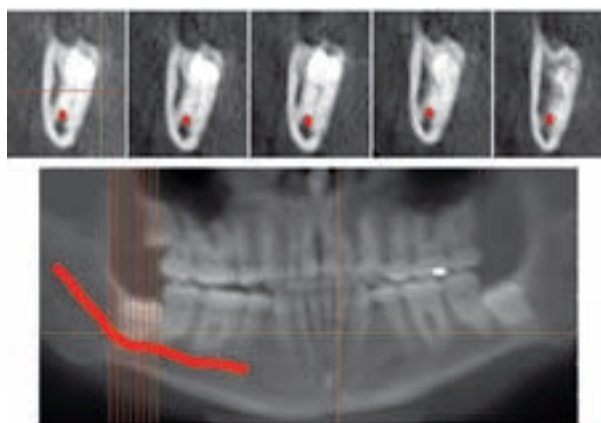
wijderd. Het apicale deel wordt doelbewust *in situ* gelaten. Met deze behandeling kan in de onderkaak het risico op letsel van de nervus alveolaris inferior worden geminimaliseerd. Slechts in 1 gerandomiseerd klinisch onderzoek zijn de effectiviteit en de morbiditeit van de coronectomie onderzocht (Renton et al, 2005). De uitkomsten van dit onderzoek lieten zien dat de patiënten bij wie een coronectomie was uitgevoerd, minder vaak nervusletsel hadden gekregen (0%)

1. Radiolucent aspect van de apex van het gebitselement bij overprojectie op de canalis mandibulae
2. Onderbreking van de corticale begrenzing van de canalis mandibulae ter plaatse van de radices van het gebitselement
3. Angulatie van de radices van het gebitselement ter plaatse van de canalis mandibulae
4. Versmalling van de canalis mandibulae ter plaatse van de apex van het gebitselement
5. Versmalling van de radices van het gebitselement ter plaatse van de canalis mandibulae
6. Afbuiging van de canalis mandibulae ter plaatse van de radices van het gebitselement
7. Periapicale radioluentie aan het gebitselement ter plaatse van de canalis mandibulae, niet passend bij ontsteking

Tabel 1. Röntgenologische risicofactoren voor beschadiging van de nervus alveolaris inferior bij extractie van een gebitselement.



Afb. 1. Deel van een panoramische röntgenopname toont een verhoogd risico voor beschadiging van de nervus alveolaris bij chirurgische verwijdering van gebitselement 38.



Afb. 2. Op het cone beam-CT is een relatie te zien van de canalis mandibulae met gebitselement 48.

dan de patiënten in een controlegroep (19%), zonder dat daarbij andere complicaties vaker optraden. Het doel van het hier beschreven onderzoek was het resultaat van de bij een groep patiënten uitgevoerde coronectomie van een derde molaar in de onderkaak te evalueren.

Materiaal en methode

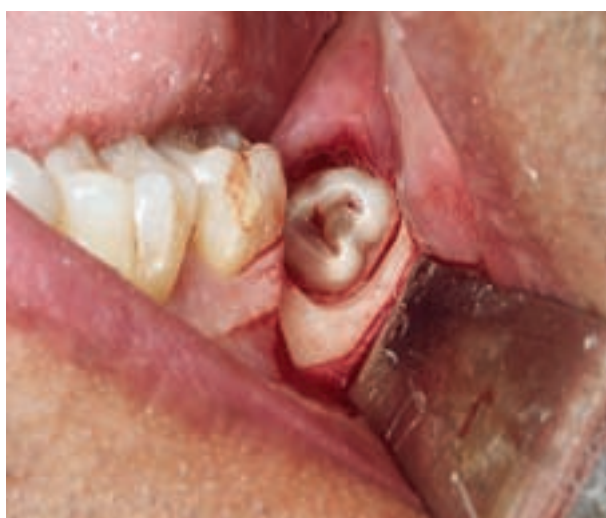De onderzoeksopzet was observationeel. Aan het onderzoek namen 20 vrouwen en 14 mannen deel, bij wie aan 38 derde molaren in de onderkaak een coronectomie werd uitgevoerd. De leeftijd van de patiënten varieerde van 20 tot 77 jaar, met een gemiddelde van 35,8 jaar. Bij 1 patiënt werd de behandeling uitgevoerd onder algehele anesthesie, terwijl de overige patiënten onder lokale anesthesie werden behandeld. Alleen patiënten met derde molaren die op basis van röntgenonderzoek een nauwe relatie vertoonden met de canalis mandibulae werden geïnccludeerd (afb. 1). Hierbij werd gebruikgemaakt van de door Rood en Shebab (1990) opgestelde criteria. Bij 8 patiënten werd naast een panoramische röntgenopname tevens een cone beam-computertomogram (cone beam-CT) vervaardigd om een driedimensionaal beeld

te krijgen (afb. 2). Bij derde molaren met periapicale pathologie, grote carieuze laesies en veel verlies van parodontale aanhechting werd geen coronectomie uitgevoerd. Ook werd geen coronectomie uitgevoerd aan derde molaren die horizontaal langs de canalis mandibulae lagen.

De coronectomie werd uitgevoerd door de derde molaar onder de glazuurcementgrens te decapiteren. Indien nodig werden de radices verder ingekort, zodat deze zich minimaal 3 mm onder het niveau van de occlusale botrand bevonden (afb. 3). Dit lijkt een voorwaarde te zijn om botbedekking van de radices te krijgen (Plata et al, 1976). Tevens mogen de radices niet worden geluxeerd, omdat dit de kans op migratie zou vergroten (Pogrel et al, 2004). Er vond geen behandeling plaats van de geëxposeerde vitale pulpa's. Geen van de patiënten kreeg een antibioticum.

De patiënten kregen vooraf voorlichting over de behandeling, de beschikbare kennis over deze behandeling en het feit dat langdurig vervolg nodig was om eventuele migratie van de radices op te sporen. Controles vonden in elk geval plaats na 2 weken en na 3 maanden en zo mogelijk na 6, 12 en 24 maanden. Tijdens deze controles werd door de behandelaar een standaard beoordelingsformulier ingevuld. Hierbij werd gevraagd naar de postoperatieve klachten. Tevens werden ter plaatse de mucosa en de parodontale conditie van de tweede molaar beoordeeld. Een pocket van 4 mm of meer werd gescoord als een verdiepte pocket. Daarnaast werd de sensibiliteit van de onderlip, de kin en de tong beoordeeld. Dit gebeurde door middel van 5 testen: aanraking met een stomp voorwerp, applicatie van koude (chloorethyl-spray), aanraking met een scherp voorwerp, scherp-stomp discriminatie in de vorm van het blind onderscheiden van een scherp en een stomp voorwerp en 'vederlichte' aanraking met een watje. Tevens werd beoordeeld of er sensibiliteitsverschillen waren tussen links en rechts. Op een panoramische röntgenopname werd eventuele migratie van de radices beoordeeld door de afstand van de radices ten opzichte van de positie van de radices ten tijde van de coronectomie te meten.

De gemiddelde vervolgperiode was 16,7 maanden met een spreiding van 3 tot 62 maanden.



Afb. 3. Klinisch beeld peroperatief bij coronectomie.

Resultaten

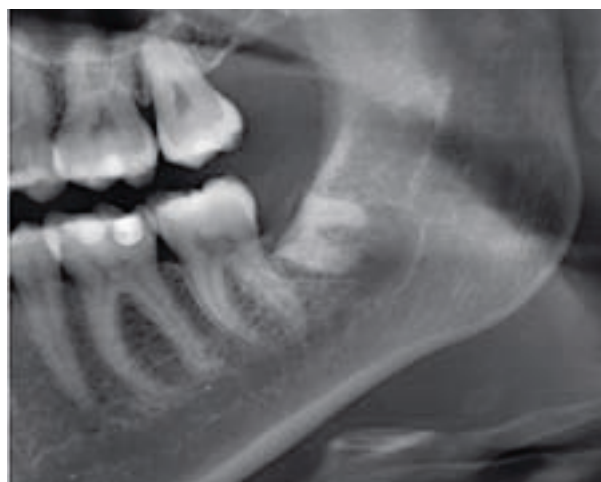
Geen van de behandelde patiënten rapporteerde een veranderde sensibiliteit van de lip of de tong. Twee patiënten (5,3%) werden postoperatief behandeld voor een wondinfectie na klachten van pijn en zwelling. Bij 11 derde molaren (28,9%) werden migraties van de radices gevonden van 1 tot 3 mm. In alle gevallen vond de migratie plaats in occlusale richting. Bij 3 tweede molaren grenzend aan de radices van de derde molaren (7,9%) bleek een verdiepte pocket aanwezig van 4, 4 en 6 mm. Op de röntgenopnamen werden geen periapicale afwijkingen van de radices waargenomen.

Tijdens de vervolperiode hadden 3 patiënten (7,9%) klachten, waardoor verwijdering van de radices was geïndiceerd. Bij 1 patiënt bestonden deze klachten uit gevoeligheid in de regio van de derde molaar. Bij 2 patiënten waren de radices door migratie in de mond geëxposeerd en dit maakte verwijdering noodzakelijk. Bij deze 3 patiënten bleek dat ten tijde van de tweede behandeling geen sprake meer was van een nauwe relatie van de radices tot de canalis mandibulae. Ook deze tweede behandeling veroorzaakte bij geen van de patiënten een sensibiliteitsstoornis.

Discussie

Het primaire doel van de coronectomie was het verkleinen van de kans op het ontstaan van een postoperatieve sensibiliteitsstoornis bij patiënten bij wie röntgenologisch was vastgesteld dat er een verhoogd risico was op beschadiging van de nervus alveolaris inferior bij volledige verwijdering van een derde molaar. Om dit te onderzoeken heeft een gerandomiseerd klinisch onderzoek vanzelfsprekend de voorkeur. Een dergelijk onderzoek is echter moeilijk te realiseren en daarom is besloten de morbiditeit van de uitgevoerde coronectomieën te vergelijken met de morbiditeit van volledige verwijdering van derde molaren in de onderkaak, die in de literatuur is gerapporteerd. Wel moet worden aangekend dat in het onderhavige onderzoek al is geselecteerd op derde molaren met een verhoogd risico, terwijl dit in de literatuurgegevens niet het geval was. Dat desondanks de prevalentie van sensibiliteitsstoornissen in het onderhavige onderzoek lager was, is een bevestiging van de mogelijke zinvolheid van de coronectomie.

Indien het verwijderen van een derde molaar in de onderkaak is geïndiceerd, kan het doelbewust *in situ* laten van de radices weerstand oproepen bij de behandelaar of de patiënt zelf. Verwijdering van het gehele gebitselement is immers al geruime tijd de gouden standaard. Dit gevoel wordt wellicht bevorderd door de kans op postoperatieve complicaties die mogelijk een ongewenste tweede behandeling noodzakelijk maken. Wel bestaat de indruk dat door de migratie in occlusale richting de kans op nervusletsel bij een tweede behandeling kleiner is dan in de Ausgangssituatie (afb. 4). Er was vaker een tweede behandeling nodig (7,9%) dan uit de literatuur naar voren komt (0-6%). Het percentage *in situ* gelaten radices dat op de röntgenopnamen tekenen van migratie vertoonde (28,9%), was niet vergelijkbaar met de resultaten in de literatuur omdat er een erg grote spreiding wordt gemeld (13-100%) (Pogrel et al, 2004; Renton et al,



Afb. 4. Deel van panoramische röntgenopname toont postoperatief de gemigreerde radices.

2005; Dolanmaz et al, 2009). Bij bestudering van de postoperatieve röntgenopnamen van de patiënten bij wie een tweede behandeling noodzakelijk was, bleek dat het mesiale deel van de radices mogelijk onvoldoende was gereceerd. Mogelijk heeft de wijze waarop de coronectomie is uitgevoerd invloed op het resultaat van de behandeling.

De behandelingen werden door verschillende zorgverleners uitgevoerd en er bleek onderling niet altijd consensus te bestaan over de indicatiestelling. Ook in de literatuur bestaat hierover geen eenstemmigheid. Daarnaast is de besluitvorming vaak gebaseerd op tweedimensionale röntgenopnamen. Het gebruik van cone beam-CT heeft wellicht toegevoegde waarde bij de besluitvorming. Wanneer een panoramische röntgenopname een nauwe relatie laat zien tussen een gebitselement en de canalis mandibulae kan het vervaardigen van een cone beam-CT worden overwogen (Pogrel, 2007). Mogelijk leidt dit tevens tot een nauwkeurigere indicatiestelling voor het uitvoeren van een coronectomie.

De patiënten werden langdurig gevolgd en dit betekende een tijdsbelasting voor de patiënten. Ook de röntgenbelasting vormt een nadeel van deze behandeling. Een punt van discussie is of postoperatieve controle routinematig moet plaatsvinden en zo ja, hoe vaak en hoe lang. Mogelijk kan het vervolg worden uitgevoerd door de huistandarts bij een periodiek mondonderzoek.

Een langere vervolperiode is noodzakelijk om de waarde van coronectomie daadwerkelijk te beoordelen, vooral in het licht van latere migratieproblemen. De vervolperiode was wel lang genoeg om postoperatieve sensibiliteitsstoornissen op te sporen en om vroege migratie van de *in situ* gelaten radices en directe postoperatieve complicaties in kaart te brengen. Ook lijkt gerandomiseerd onderzoek noodzakelijk om de kosteneffectiviteit te beoordelen.

Slotbeschouwing

De coronectomie lijkt een goede behandeling om een sensibiliteitsstoornis in het verzorgingsgebied van de nervus alveolaris inferior door volledige verwijdering van een derde molaar te voorkomen. De resultaten van dit onderzoek, dat wetenschappelijk gezien door het beperkte onderzoeksont-

werp slechts beperkte waarde heeft, zijn op basis van de uitgevoerde behandelingen globaal in overeenstemming met de literatuur. Reden genoeg om de behandeling in situaties met een verhoogd risico op letsel van de nervus alveolaris inferior te overwegen.

Literatuur

- * Black CG. Sensory impairment following lower third molar surgery: a prospective study in New Zealand. *NZ Dent J* 1997; 93; 68-71.
- * Carmichael FA, McGowan DA. Incidence of nerve damage following third molar removal: a West of Scotland Oral Surgery Research Group study. *Br J Oral Maxillofac Surg* 1992; 30; 78-82.
- * Dolanmaz D, Yildirim G, Isik K, Kucuk K, Ozturk A. A preferable technique for protecting the inferior alveolar nerve: coronectomy. *J Oral Maxillofac Surg* 2009; 67; 1234-1238.
- * Güllicher D, Gerlach KL. Sensory impairment of the lingual and inferior alveolar nerves following removal of impacted mandibular third molars. *Int J Oral Maxillofac Surg* 2001; 30; 306-312.
- * Monaco G, Montevicchi M, Bonetti GA, Gatto MRA, Checchi L. Reliability of panoramic radiography in evaluating the topographic relationship between the mandibular canal and impacted third molars. *J Am Dent Assoc* 2004; 135; 312-318.
- * Plata RL, Kelln EE, Linda L. Intentional retention of vital submerged roots in dogs. *Oral Surg Oral Med Oral Pathol* 1976; 42; 100-108.
- * Pogrel MA, Lee JS, Muff DF. Coronectomy: a technique to protect the inferior alveolar nerve. *J Oral Maxillofac Surg* 2004; 62; 1447-1452.
- * Pogrel MA. Partial odontectomy. *Oral Maxillofac Surg Clin North Am* 2007; 19; 85-91.
- * Renton T, Hankins M, Sproate C, McGurk M. A randomised controlled clinical trial to compare the incidence of injury to the inferior alveolar nerve as a result of coronectomy and removal of mandibular third molars. *Br J Oral Maxillofac Surg* 2005; 43; 7-12.
- * Rood J, Shehab A. The radiological prediction of inferior alveolar nerve injury during third molar surgery. *Br J Oral Maxillofac Surg* 1990; 28; 20-25.
- * Valmaseda-Castellón E, Berini-Aytés L, Gay-Escoda C. Inferior alveolar nerve damage after lower third molar surgical extraction: a prospective study of 1.117 surgical extractions. *Oral Surg Oral Med Oral Pathol Oral Radiol Endod* 2001; 92; 377-383.

Summary

Coronectomy. An alternative for complete removal of the third molar in the lower jaw

Sensory impairment of the inferior alveolar nerve in the region undergoing treatment is an unfortunate complication after the surgical removal of a mandibular third molar. Coronectomy is a treatment in which only the crown portion and part of the roots of the tooth are removed. The apical portion of the roots is deliberately left in place in order to avoid damage to the nerve. In a group of 34 patients, a total of 38 coronectomies was carried out, because these patients had a radiologically determined increased risk of inferior alveolar nerve damage in case of surgical removal. The mean follow-up period was 16.7 months, ranging from 3-62 months. None of the patients experienced sensory impairment of the alveolar nerve in the region under treatment. In the case of 3 patients, roots left in place appeared to cause complaints and were removed after all. The conclusion of the study was that coronectomy seems a useful and safe treatment option.

Bron

R.W. Wijs, L.H.E. Karssemakers, A.G. Becking

Uit de afdeling Mond-, Kaak- en Aangezichtschirurgie van het Kennemer Gasthuis, Haarlem.

Datum van acceptatie: 5 februari 2010

Adres: L.H.E. Karssemakers, Kennemer Gasthuis, locatie zuid, Boerhaavelaan 22, 2035 RC Haarlem

karssemakers@hotmail.com