

## Fractuurnecrose

De aanwezigheid van een barst of een fractuur in een gebits-element kan problemen geven bij het diagnosticeren, het bepalen van een prognose en het aanbevelen van een behandeling. De American Association of Endodontics heeft een classificatie gemaakt van de verschillende fracturen en daarin wordt het gebarsten gebitselement beschreven als een gebitselement met een onvolledige fractuur in het kroongedeelte, die zich vaak uitbreidt tot in de radix. De symptomen bij een gebarsten gebitselement variëren en kunnen lijken op de symptomen van irreversibele pulpitis en pulpanecrose.

Indien de pulpa van een gebitselement plotseling avitaal wordt, zonder dat een grote restauratie heeft plaatsgevonden of sprake is van cariës, moet de behandelaar bedacht zijn op een fractuur die zich heeft uitgebreid tot in de pulpa.

In dit onderzoek werden 27 molaren en premolaren beoordeeld die gaaf waren of slechts een ondiepe restauratie hadden. De diagnose 'pulpanecrose' werd gesteld op basis van de koude en de elektrische test. De gebitselementen werden bekeken onder de microscoop en met een lichtbundel (de zogeheten transilluminatietechniek). Indien een fractuur, lopend van mesiaal naar distaal, zichtbaar was, werd het gebitselement geëxtraheerd. De gebitselementen werden verlaagd tot het niveau van de pulpa, vervolgens bekeken onder de microscoop en werden er scans gemaakt van mesiaal naar distaal en van buccaal naar linguaal, met microcomputertomografie. Op de beelden werd het verloop van de barst of de fractuur bekeken. Bij alle onderzochte gebitselementen liep de fractuur door tot in de pulpa en naar het worteloppervlak, vooral in het coronale derde deel van de radix.

De behandeling van gebitselementen met pulpanecrose, veroorzaakt door een fractuur, vraagt om een endodontische aanpak en bescherming van het kroongedeelte met een kroon of een adhesieve restauratie. Er zijn echter geen onderzoeken die duidelijkheid geven over de overlevingskansen van deze gebitselementen. De aanwezige barst kan zich uitbreiden tot een volledige fractuur, waarna het gebitselement verloren is. Kiest men voor het behoud van een dergelijk gebitselement, dan moet de patiënt goed weten dat dit gebitselement alsnog verloren kan gaan.

A.M.A. Eggink, 's-Gravenhage

### Bron

Berman LH, Kuttler S. Fracture necrosis: diagnosis, prognosis assessment, and treatment recommendations. *J Endod* 2010; 36: 442-446.

## Het effect van ibuprofen op lokale anesthesie

Mandibulaire geleidingsanesthesie is een veelgebruikte techniek bij een endodontische behandeling. Het toedienen van de lokale anesthesie leidt echter niet altijd tot een volledig pijnvrije behandeling. De verklaring hiervoor kan zijn

dat de nociceptoren sterker worden geactiveerd door de aanwezigheid van prostaglandine, dat vrijkomt bij ontstekingen van weefsels. Het gebruik van een middel dat de prostaglandinevorming remt, zoals ibuprofen, zou de effectiviteit van lokale anesthetica verhogen.

Een groep van 100 patiënten, die zich meldden voor spoedhulp vanwege irreversibele pulpitis van een premolaar of molaar in de onderkaak, werd gevraagd hun pijn vóór en tijdens het begin van een wortelkanaalbehandeling te beschrijven. De patiënten kregen, 45 minuten voor toediening van de mandibulaire geleidingsanesthesie en een buccale infiltratie-anesthesie, een capsule met 800 mg ibuprofen of een capsule met een placebo. Na 15 minuten werd getest of de lip verdoofd aanvoelde. Hierna werd het gebitselement geopend, waarbij de patiënten aangaven op een visueel analoge schaal hoeveel pijn ze voelden. De anesthesie werd succesvol bevonden als de patiënten geen of slechts milde pijn voelden. Als de pijn erger was, werd extra anesthesie gegeven, buccaal van het gebitselement, en werd de behandeling voortgezet. Als dit nog niet succesvol was, volgde intraos-tale anesthesie en soms nog intrapulpaire anesthesie.

Het succespercentage was 41% met ibuprofen en 35% met placebo, waarbij geen statistisch significant verschil werd vastgesteld. Een verklaring hiervoor kan zijn dat de al aanwezige prostaglandines of de andere pijnmediatoren de nociceptoren gevoeliger blijven maken.

Het is belangrijk patiënten te informeren dat een behandeling van een gebitselement met irreversibele pulpitis niet altijd geheel pijnvrij kan worden uitgevoerd.

A.M.A. Eggink, 's-Gravenhage

### Bron

Oleson M, Drum M, Reader A, Nusstein J, Beck M. Effect of preoperative ibuprofen on the success of the inferior alveolar nerve block in patients with irreversible pulpitis. *J Endod* 2010; 36: 379-382.

## Gedragfactoren bij tandenpoetsen van jonge kinderen

De American Academy of Pediatric Dentistry adviseert het gebit van jonge kinderen 2 maal per dag te poetsen met fluoride-tandpasta. Bijna de helft van de ouders volgt dit advies niet op en poetst minder vaak. In dit onderzoek is gekeken of de gedragsfactoren van ouders die 2 maal per dag het gebit van hun kinderen poetsen verschillen van ouders die dit niet doen.

Alle 45 gezinnen die meededen aan dit onderzoek maakten deel uit van een onderwijsprogramma voor peuters en kleuters uit gezinnen met een laag inkomen. De ouders werden geïnterviewd door leden van dezelfde gemeenschap die voor dit doel waren getraind. Het interview bestond uit 9 open vragen over tandenpoetsen. Er werd bijvoorbeeld gevraagd of de ouders al waren begonnen met poetsen bij hun

kinderen, op welke leeftijd ze waren begonnen, hoe vaak ze het gebit van hun kinderen poetsen en welke moeilijkheden ze hierbij ondervonden.

Hoewel bijna alle ouders 2 maal per dag poetsen een haalbaar advies vonden, volgde in de praktijk maar de helft van de ouders dit advies op. Van 4 kinderen was het gebit zelfs nog nooit gepeetst. Er waren 7 kinderen die zelf hun gebit poetsen. De belangrijkste redenen voor ouders om het gebit van hun kinderen te poetsen waren het verbeteren van de mondgezondheid en "omdat dat zo hoort". De grootste drempels voor ouders waren externe factoren, waarop ze dachten zelf geen invloed te hebben. Deze factoren waren voornamelijk tijdgebrek en onvoldoende coöperatie van het kind.

De resultaten van dit onderzoek zouden kunnen worden gebruikt om ouders gericht informatie te geven over tandenpoetsen en hen te motiveren het gebit van hun kind 2 maal per dag te poetsen.

**C.D. van Dijk en J.S.J. Veerkamp, Amsterdam**

#### Bron

Huebner CE, Riedy CA. Behavioral determinants of brushing young childrens teeth: implications for anticipatory guidance. *Pediatr Dent* 2010; 32: 48-55.

## Herinneren van ouders van invloed op tandartsbezoek kind

Kinderen zijn afhankelijk van hun ouders voor hun fysieke en emotionele gezondheid. Ouders, van wie in het bijzonder de moeder, functioneren als rolmodel, ook wat het overnemen van de tandheelkundige gewoonten betreft. In Schotland, waar 42% van de 5-jarige kinderen cariës heeft, is een onderzoek uitgevoerd naar de tandheelkundige ervaringen van ouders van kinderen die werden verwezen naar een kaakchirurg voor een extractie onder algehele anesthesie. Doel van het onderzoek was te achterhalen of de tandheelkundige ervaringen van de ouders invloed hadden op de tandheelkundige behandelingen die ze toelaten voor hun kind. Er werden 19 ouders geïnterviewd. Het bleek dat veel ouders zelf slechte herinneringen hadden aan de tandheelkundige behandeling van vroeger. Deze herinneringen waren in hun woorden maar ook in hun daden merkbaar, bijvoorbeeld door het jarenlang vermijden van een tandheelkundige behandeling voor henzelf en hun kinderen. Ze voelden zich erg 'ongemakkelijk' bij het zoeken van tandheelkundige hulp voor zichzelf en hun kinderen. Het is dus van groot belang dat (kinder)tandartsen de tandheelkundige geschiedenis van ouders doorgronden, zodat gewoonten en vermijdingsgedrag van de ouders kan worden veranderd of kan worden verminderd.

**N.L. Visser en J.S.J. Veerkamp, Amsterdam**

#### Bron

Smith, PA, Freeman R. Remembering and repeating childhood dental treatment experiences: parents, their children, and barriers to dental care. *Int J Paediatr Dent* 2010; 20: 50-58.

## Driedimensionale toepassingen bij kaakstandcorrecties

In het onderhavige artikel wordt nauwgezet een protocol beschreven voor de diagnose en behandelplanning in een digitale, driedimensionale omgeving voor de chirurgische planning van kaakstandcorrecties en aangezichtschirurgie. Het is een momentopname, een 'state of the art', van een zich zeer snel ontwikkelend deelgebied binnen de mondziekten, kaak- en aangezichtschirurgie.

Cone beam-computertomografie (cone beam-CT) is binnen dit vakgebied niet meer weg te denken als aanvullend diagnostisch middel en is voor orthognathische chirurgische planning zelfs onmisbaar. De cone beam-ct's van de patiënt worden volgens een uitgekiend protocol samengevoegd met digitale klinische beelden en zeer gedetailleerde data van de occlusale vlakken in de dentitie. Hierdoor ontstaat een zogeheten 'augmented model'.

In aanvulling op het klinisch onderzoek kunnen analyses worden uitgevoerd van het digitale model, die aanzienlijk meer mogelijkheden bieden dan de klassieke manieren van modelonderzoek en laterale en frontale cefalometrie. De derde dimensie kan in iedere weergave worden gebruikt voor analyse. De onderzoeksgroep had in het verleden al een standaard voor driedimensionale cefalometrie ontwikkeld.

Behandelplannen kunnen eveneens digitaal, met segmentatietechnieken, worden uitgevoerd. Chirurgie kan worden gesimuleerd en de uitgangswaarden kunnen worden benaderd. Ook kunnen chirurgische splints digitaal worden voorbereid en zonder tussenkomst van gipsmodellen worden vervaardigd. De simulaties zijn dankzij de geprojecteerde zachte weefsels en fotografische beelden van het aangezicht in toenemende mate geschikt voor patiënten-voorlichting en onderwijs.

De behandelplanningen kunnen worden getoetst aan de uitkomsten door postoperatief de documentatie op identieke wijze te herhalen. Vervolgonderzoeken zijn gaande om de ontwikkelingen op lange termijn, zoals stabiliteit, relaps en groei, te objectiveren in de derde dimensie.

Het artikel is een uitstekende bloemlezing van de vorderingen van de kopgroep op het gebied van driedimensionale behandelplannen en is richtinggevend voor verder onderzoek en gebruiksvriendelijke oplossingen. In het aangegeven tempo mogen over enige tijd laagdrempelige mogelijkheden voor implementatie in de dagelijkse praktijk worden verwacht.

**A.G. Becking, Haarlem**

#### Bron

Swennen GRJ, Mollemans W, Schutyser F. Three-dimensional treatment planning of orthognathic surgery in the era of virtual imaging. *J Oral Maxillofac Surg* 2009; 67: 2080-2092.

## Geen reductie van infectie door antibiotica

In het onderhavige onderzoek was de hypothese dat bij verwijdering van een derde molaar in de onderkaak antibiotica-toediening geen significante reductie van infectie-incidentie zou geven. Een prospectief gerandomiseerd dubbelblind onderzoek werd uitgevoerd, waarin de controlegroep bestond uit de andere zijde van de mond van dezelfde patiënt (de zogeheten split-mouth-techniek). In het onderzoek werden 380 derde molaren bij 95 patiënten geïncludeerd.

De patiënten werden aselekt verdeeld over 2 groepen. Groep 1 kreeg 1 maal amoxicilline of een placebo 1 uur voor de ingreep. Na 3 weken werd het tegenovergestelde toegediend bij de verwijdering van de derde molaar in de andere zijde van de mond. Groep 2 kreeg gedurende 3 dagen amoxicilline of een placebo, te starten op de dag van de ingreep. Drie weken later werd het tegenovergestelde gedaan. Alle ingrepen werden door dezelfde behandelaar uitgevoerd.

In de ligging van de derde molaren en de moeilijkheidsgraad van verwijdering waren geen verschillen. De uitkomstparameters waren trismus, verhoogde lichaamstemperatuur, zwelling, infectie en pijn, en deze werden gemeten 3, 7 en 10 dagen na de ingreep. Er waren geen significante verschillen tussen de uitkomstparameters van de antibiotica- en de placebo-groepen. Het aantal postoperatieve complicaties was in overeenstemming met de literatuur. Zo had 2% van de patiënten een tijdelijke paresthesie van de nervus alveolaris inferior en trad in 6 alveoles een infectie op (waarvan 4 in de placebo-groep).

Mogelijke bijdragende factoren aan postoperatieve infectie zijn hoge leeftijd, gebruik van orale anticonceptiva, vrouwelijk geslacht, roken, iatrogene schade en pre-existente pericoronitis.

Uit dit onderzoek blijkt dat er geen reden bestaat om preventief antibiotica toe te dienen bij de chirurgische verwijdering van een derde molaar. Deze bevinding is in lijn met de gangbare opvattingen en behandelrichtlijnen van de Nederlandse kaakchirurgen. Internationaal lopen de opvattingen hierover nog sterk uiteen.

S.C.C. Kuijpers en A.G. Becking, Haarlem

### Bron

Siddiqi A, Morkel JA, Zafar S. Antibiotic prophylaxis in third molar surgery: A randomized double-blind placebo-controlled clinical trial using split-mouth technique. *Int J Oral Maxillofac Surg* 2010; 39: 107-114.

### Radiologie

## Effect van computermonitor op herkenning van cariës

In het onderhavige onderzoek is de diagnostische kwaliteit van 5 flatpanelmonitoren onderzocht bij het herkennen van proximale cariëslesies. De onderzochte monitoren waren een Mermaid Ventura®, een Olórin VistaLine®, een

### Excerpten

	Inch	Monitor	Pixels	Bit	Digitaal/ analoog
Mermaid Ventura®	15	kleur	1.024 x 768	32	analoog
Olórin VistaLine®	19	kleur	1.280 x 1.024	32	digitaal
Samsung SyncMaster 203B®	20	kleur	1.024 x 768	32	analoog
Totoku ME25 li®	21	zwart-wit	1.400 x 1.024	32	digitaal
Eizo FlexScan MX190®	19	kleur	1.280 x 1.024	32	digitaal

Kenmerken van onderzochte flatpanelmonitoren.

Samsung SyncMaster 203B®, een Totoku ME25li® en een Eizo FlexScan MX190® (tab.). Met een digitaal fosforplaat-systeem (Digora FMX®) werden röntgenopnamen gemaakt van 160 proximale vlakken van menselijke gebitselementen. Deze opnamen werden beoordeeld door 7 waarnemers op de aanwezigheid van proximale cariës. Na afloop werden de gebitselementen doorgezaagd en microscopisch beoordeeld op de aanwezigheid van cariës.

De diagnostische sensitiviteit van de waarnemers was over het algemeen laag en varieerde sterk (7-25%), maar de variatie tussen de monitoren was niet groot. De Samsungmonitor had een significant hogere sensitiviteit dan de Mermaid- en Olórinmonitoren ( $p < 0,02$ ), maar een significant lagere specificiteit dan de Eizo- en Totokumonitors ( $p < 0,05$ ). Er was geen significant verschil tussen de andere monitoren, zowel wat sensitiviteit betreft als wat specificiteit betreft. Het percentage correcte beoordelingen was het hoogst bij de Eizomonitor (66%); het verschil met de andere monitoren (65% correcte beoordelingen) was klein, maar wel significant hoger dan bij de Mermaid- en Olórinmonitoren ( $p < 0,03$ ).

Er was geen verband tussen de diagnostische nauwkeurigheid en de resolutie of de prijs van de monitoren. Hoewel de Samsungmonitor, een standaard analoge flatpanelmonitor, een hogere sensitiviteit en een lagere specificiteit had dan een aantal andere monitoren, verschilde de nauwkeurigheid van de herkenning van proximale cariëslesies bij deze monitor niet van de nauwkeurigheid bij de andere monitoren.

P.F. van der Stelt, Amstelveen

### Bron

Isidor S, Faaborg-Andersen M, Hintze H, et al. Effect of monitor display on detection of approximal caries lesions in digital radiographs. *Dentomaxillofac Radiol* 2009; 38: 537-541.

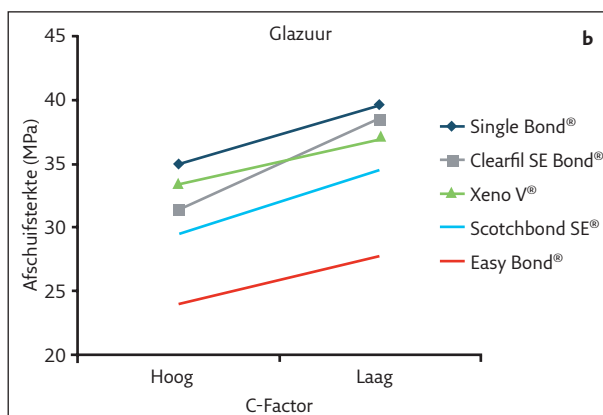
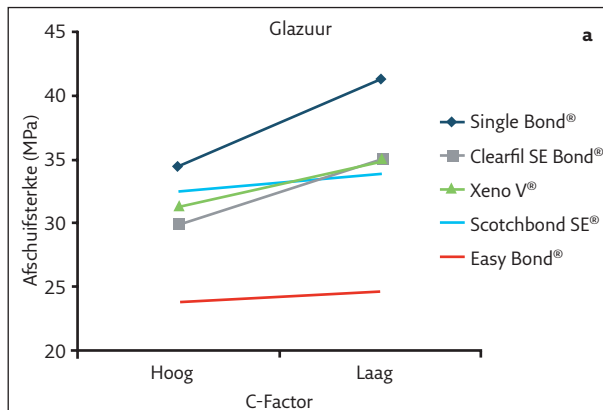
### Materiaalkunde

## Configuratiefactor beïnvloedt hechtsterkte

Hechtsterktebepalingen worden meestal uitgevoerd met preparaten die zijn verkregen door composietcilinders te hechten op het vlakgeslepen glazuur of dentine van geëxtraheerde gebitselementen. In de klinische situatie vindt hechting echter ook plaats aan 1 of meer opstaande wanden, afhankelijk van de vorm (configuratie) van de preparatie. De

Adhesief	Type
Adper Single Bond Plus®	Etsen/spoelen (type 2)
Adper Scotchbond SE®	Zelfetsend (type 3)
Clearfil SE Bond®	Zelfetsend (type 3)
XENO V®	Zelfetsend (type 4)
Adper Easy Bond®	Zelfetsend (type 4)

De beproefde adhesiefsystemen.



Afb. 1a en b. Effect van de configuratiefactor op de afschuifsterkte.

krimpkracht die optreedt tijdens het polymeriseren van de composiet, loopt hoger op naarmate de restauratie door meer preparatiewanden is omgeven. Dat heeft tot gevolg dat de hechtsterkte afneemt. De uitkomsten van de gebruikelijke hechtsterktebepalingen geven daardoor waarschijnlijk een te rooskleurig beeld.

Een nieuwe methode voor het vervaardigen van testpreparaten had ten doel de invloed te bepalen van een hoge configuratiefactor op de afschuifsterkte van composietcilinders die waren gehecht met 5 adhesieven (tab.). Hechting aan glazuur vond plaats op het vlakgeslepen vestibulaire glazuur van geëxtraheerde molaren, en voor de hechting aan dentine werden molaren vestibulair tot in het dentine beslepen. Een eerste serie afschuifsterktebepalingen gebeurde als volgt: nadat het adhesief was aangebracht werd een confectiemal met composiet gevuld en over het adhesief geplaatst. Na polymeriseren werden de preparaten in water bewaard en daarna onderworpen aan een temperatuurwisselbad. Ten slotte werd de afschuifsterkte bepaald. In een tweede serie werd in plaats van een confectiemal een mal gebruikt die werd vervaardigd

## Excerpten

van composiet. Het adhesief werd tevens aangebracht op de binnenzijde van de mal, zodat de composiet niet alleen hechte aan het tandweefsel maar ook aan de binnenzijde van de mal. Hiermee werd een klasse I-restauratie met een hoge configuratiefactor gesimuleerd.

De resultaten zijn weergegeven in de afbeeldingen. Het effect van de configuratiefactor en van de adhesiefkeuze was sterk significant, zowel bij de hechting aan glazuur als bij de hechting aan dentine.

De auteurs concluderen dat Single Bond Plus® de voorkeur heeft voor klinische toepassing.

### Ch. Penning, Leidschendam

#### Bron

Mcleod ME, Price RB, Felix CM. Effect of configuration factor on shear bond strengths of self-etch adhesive systems to ground enamel and dentin. Oper Dent 2010; 35: 84-93.

## Hechting van zelfetsende adhesieven aan glazuur

Sommige zelfetsende adhesieven hechten goed aan dentine, maar minder goed aan glazuur. Een laboratoriumonderzoek had daarom ten doel de hechtsterkte aan glazuur

Adhesief	Type	Microafschuifsterkte
Admira Bond®	2 (etsen/spoelen)	27 ± 2,3
Futurabond DC®	4 (zelfetsend)	25 ± 3,5
Clearfil SE Bond®	3 (zelfetsend)	23 ± 2,9
Clearfil S Tri Bond®	4 (zelfetsend)	14 ± 1,4
Hybrid Bond®	4 (zelfetsend)	11 ± 1,9

Microafschuifsterkte (MPa ± sd) van 5 adhesieven aan glazuur.

te vergelijken van 4 zelfetsende adhesieven en een etsen/spoelen-adhesief (tab.). Van geëxtraheerde molaren werd het vestibulaire en linguale glazuur vlakgeslepen, waarna de molaren in mesiodistale richting werden doorgezaagd. Op het beslepen glazuur werden composietcilinders gehecht met de 5 adhesieven. De preparaten werden 24 uur in water bewaard en vervolgens werd de microafschuifsterkte bepaald. De resultaten zijn weergegeven in de tabel. Futurabond DC® en Clearfil SE Bond® verschilden niet significant van Admira Bond®. Daarentegen was de microafschuifsterkte van Clearfil S Tri Bond® en Hybrid Bond® significant lager. De onderzoekers concluderen dat de hechtsterkte van zelfetsende adhesieven aan glazuur productafhankelijk is.

### Ch. Penning, Leidschendam

#### Bron

Abdalla AI, El Zohairy AA, Abdel Mohsen MM, Feilzer AJ. Bond efficacy and interfacial morphology of self-etching adhesives to ground enamel. J Adhes Dent 2010; 12: 19-25.