

Antrumplastiek in de toekomst overbodig?

Een antrumperforatie kan optreden bij extractie van een premolaar of molaar in de bovenkaak. Bij kleine perforaties met een diepe extractiealveole kan worden volstaan met een kruis-matrashechting. Overige antrumperforaties worden chirurgisch gesloten. In de praktijk blijkt het onderscheid tussen kleine en grote perforaties moeilijk te maken, waardoor meestal wordt gekozen voor primaire sluiting van de perforatie door middel van een antrumplastiek. Een nieuwe, eenvoudige en kortdurende behandeling wordt gepresenteerd, waarbij de perforatie wordt afgesloten met een bioresorbbaar membraan zonder primaire sluiting. Zes patiënten met een positieve snuitproef na gebitsextractie werden behandeld volgens de nieuwe behandelwijze. Bij alle 6 patiënten bleek de antrumperforatie na 2 weken te zijn gesloten en na 6 weken was tijdens de eindcontrole sprake van een goede wondgenezing. Meer onderzoek naar de betrouwbaarheid van deze behandelwijze is wenselijk, waarbij tevens de bijdrage van deze behandeling bij grotere perforaties moet worden onderzocht.

Wes JT, Wes MF, Wes BJ, Merkesteyn JPR van. Antrumplastiek in de toekomst overbodig?

Ned Tijdschr Tandheelkd 2010; 117: 369-370

doi: 10.5177/ntvt.2010.08.10113

Inleiding

Antrumperforaties kunnen ontstaan na extractie van een premolaar of molaar in de bovenkaak. Een antrumperforatie moet worden gesloten omdat anders bij het drinken vocht uit de neus kan komen en een chronische sinusitis optreedt (Haanaes en Pedersen, 1974).

In de literatuur wordt beschreven dat bij kleine perforaties met een diepe extractiealveole een kruis-matrashechting voldoende is. Primaire sluiting van grotere perforaties gebeurt met gesteeld weefsel dat wordt verkregen van het wangslimvlies of, in bijzondere gevallen, van het palatum (Stoeltinga, 2004). Nadelen hiervan zijn, naast nabezwaren zoals zwelling door hematoomvorming, dat bij de buccaal gesteelde trapeziumvormige lap de buccale omslagplooï verstrijkt en er bij de palatinale rotatielap een wond op het palatum is.

Ter voorkoming van deze nadelen werd een nieuwe, eenvoudige en kortdurende behandelwijze zonder primaire chirurgische sluiting van de antrumperforatie toegepast bij een aantal patiënten. Hierbij is gebruikgemaakt van een bioresorbbaar Bio-Gide®-membraan, bestaande uit varkenscollageen type I en III, waarmee de alveole werd opgevuld. Dit membraan is opgebouwd uit 2 lagen: een ruwe, poreuze zijde die zorgt voor integratie en stabilisatie van botcellen en een gladde zijde die ingroei van bindweefsel in het membraan moet voorkomen. Deze gladde zijde werd nu echter naar binnen gevouwen. Onderzoeken laten zien dat het Bio-



Afb. 1. Uiteinde puntzak omgeslagen.

Gide®-membraan na 4-8 weken nagenoeg volledig is afgebroken (Zhao et al, 2000; Rothamel et al, 2005).

Behandeling

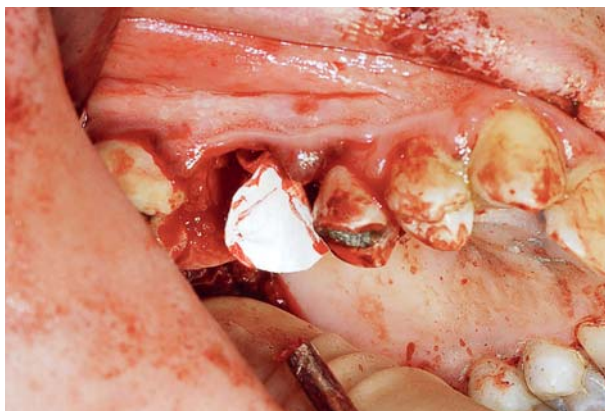
In geval van een antrumperforatie werd het defect geïnspecteerd met een loepbril. Zo nodig werden losse fragmenten verwijderd en de sinus maxillaris onderzocht op aanwezigheid van poliepen. Vervolgens werd een Bio-Gide®-membraan individueel op maat gemaakt en in de vorm van een puntzak gerold. Hierna werd de punt van de puntzak omgeslagen, waarmee een eventuele opening kon worden uitgesloten (afb. 1). Het membraan werd in de extractiewond geplaatst, waardoor de perforatie was afgesloten. Daarna werd het membraan bevochtigd, waardoor de puntzak nog meer de vorm aannam van de alveole en hieraan vasthechtte (afb. 2). Tenzij de patiënt onder algehele anesthesie was, werd een snuitproef uitgevoerd. Als deze negatief was, werd een kruis-matrashechting gelegd waardoor het membraan werd gefixeerd. Ten slotte werd Peripac® als wondverband met zachte druk op de puntzak geplaatst en eventueel met een hechting vicryl rapide 3 x 0 gefixeerd (afb. 3). De patiënten kregen voor pijnstilling Brufen® 600 mg voorgeschreven. Alle patiënten kwamen na 2 weken voor controle. De snuitproef werd uitgevoerd nadat de Peripac® was verwijderd. Na 6 weken vond de eindcontrole plaats.

Resultaten

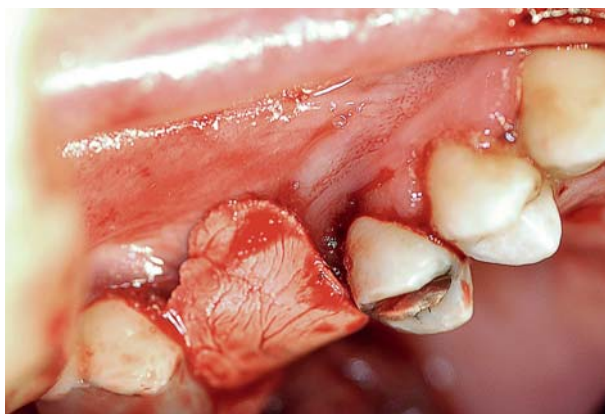
Tot dusver zijn 6 patiënten met een positieve snuitproef na gebitsextractie behandeld volgens bovenstaande behandelwijze (tab. 1). De behandelduur bedroeg gemiddeld 10 minuten. Alle perforaties bleken na 2 weken te zijn gesloten. Bij de eindcontrole na 6 weken was bij alle patiënten sprake van een goede wondgenezing.

Discussie

Voor zover de auteurs bekend, is de hiervoor beschreven behandelwijze zonder primaire sluiting nog niet eerder beschreven.



Afb. 2. Puntzak geplaatst.



Afb. 3. Peripac[®] als wondverband.

De toepassing van het Bio-Gide[®]-membraan werkt hier tweeledig. Ten eerste zorgt de vorm van het membraan voor afsluiting van de perforatie. Het membraan is convex richting sinus maxillaris en concaaf richting mondholte en heeft de eigenschap te hechten aan de alveole. Het ontstane defect van het slijmvlies van de sinus maxillaris kan hierdoor snel genezen. Ten tweede zorgt het membraan ervoor dat een groot gedeelte van de alveole wordt bedekt met het membraan. Hierdoor kunnen osteoblasten en osteocyten in de poreuze zijde van het Bio-Gide[®]-membraan ingroeien, zonder de vorming van bindweefsel tussen de alveolewanden en het alloplastisch materiaal. Dit bevordert de wondgenezing in de eerste weken. Na deze periode resorbeert het membraan en vindt een normale wondgenezing plaats.

Het onderscheid tussen grote en kleine perforaties bleek moeilijk te objectiveren. In de toekomst zou de grootte van de perforatie en het extractiedefect in de alveole kunnen worden geobjectiveerd door gebruik te maken van een cone beam-computertomogram waarmee een driedimensionaal beeld van het defect kan worden verkregen.

Ogunsalu (2005) beschreef een techniek met primaire sluiting bij een patiënt, waarbij het gebruik van Bio-Oss[®] in een Bio-Gide[®]-membraan zou leiden tot meer botvolume na een antrumperforatie. Het voornemen is om in de toekomst Bio-Oss[®] en Bio-Gide[®]-membraan te combineren.

Slotbeschouwing

Door gebruik te maken van een bioresorbeerbaar membraan zou het mogelijk kunnen zijn een antrumperforatie te be-

Visie

Geslacht (m/v)	Geboortedatum	Gebitselementen
m	18-04-1986	18
m	13-01-1958	16 (ta)*
v	04-11-1968	26 (ta)*
m	14-04-1963	26 (ta)*
v	15-10-1951	26 (ta)*
v	31-10-1984	18

* Patiëntengroep (ta = verwezen door tandarts).

Tabel 1. De patiëntengroep.

handelen zonder primaire sluiting. Aan de hand van zes patiënten is aangetoond dat dit inderdaad mogelijk is. Het is echter noodzakelijk de betrouwbaarheid en de toepasbaarheid van de beschreven methode bij grotere perforaties te evalueren in een prospectief onderzoek.

Literatuur

- * Haanaes HR, Pedersen KN. Treatment of oroantral communication. *Int J Oral Surg* 1974; 3: 124-132.
- * Ogunsalu C. A new surgical management for oro-antral communication: the resorbable guided tissue regeneration membrane--bone substitute sandwich technique. *West Indian Med J* 2005; 544: 261-263.
- * Rothamel D, Schwarz F, Sager M, Herten M, Sculean A, Becker J. Biodegradation of differently cross-linked collagen membranes: an experimental study in the rat. *Clin Oral Implants Res* 2005; 16: 369-378.
- * Stoeltinga PJW. Antrumperforaties. *Ned Tijdschr Tandheelkd* 2004; 111: 141-145.
- * Zhao S, Pinholt EM, Madsen JE, Donath K. Histological evaluation of different biodegradable and non-biodegradable membranes implanted subcutaneously in rats. *J Craniomaxillofac Surg* 2000; 28: 116-122.

Summary

Plastic surgery of oroantral perforations superfluous in the future?

An oroantral perforation can occur with the extraction of a premolar or molar in the upper jaw. Small perforations with a deep extraction alveolus can be treated using sutures only; larger perforations are treated surgically, using a buccal sliding or palatal flap. The distinction between small and large perforations can be difficult to make. As a result, oroantral perforations are usually treated by plastic closure. This pilot study presents a new, simple, time-reducing method for the treatment of oroantral perforations using a biodegradable membrane without primary closure of the wound. Six patients with a positive nose-blowing test after extraction were treated according to the new method. In all 6 patients the oroantral perforation was closed after 2 weeks and each showed adequate wound healing after 6 weeks. More research is needed to confirm the results of this preliminary study and the use of this technique on larger perforations.

Bron

J.T. Wes¹, M.F. Wes², B.J. Wes², J.P.R. van Merkesteyn¹

Uit ¹de afdeling Mondziekten, Kaak- en Aangezichts chirurgie van het Leids Universitair Medisch Centrum in Leiden, en uit ²de afdeling Mondziekten, Kaak- en Aangezichts chirurgie van het Medisch Spectrum Twente in Oldenzaal

Datum van acceptatie: 14 april 2010

Adres: J.T. Wes, LUMC Leiden, postbus 9600, 2300 RC Leiden

j.t.wes@lumc.nl