



W.J. van der Meer
B. Stegenga

Endodontische herbehandeling of chirurgische apicale endodontie?

Samenvatting

Trefwoorden:

- Endodontie
- Apexresectie
- Parodontitis apicalis

Uit de afdeling Mondziekten, Kaakchirurgie en Bijzondere Tandheelkunde van het Academisch Ziekenhuis Groningen.

Datum van acceptatie:
11 september 2004.

Adres:

Prof. dr. B. Stegenga
AZ Groningen
Postbus 30.001
9700 RB Groningen
b.stegenga@kchir.azg.nl

Als een endodontische behandeling mislukt, is er in de meeste gevallen sprake van (her)infectie van het wortelkanaal. Veelal is dan een endodontische herbehandeling geïndiceerd. Bij persisteren van een parodontitis apicalis wordt echter vaak direct gekozen voor verwijzing naar een kaakchirurg voor chirurgische apicale endodontie, hoewel in de meerderheid van deze gevallen endodontische herbehandeling mogelijk is. Als endodontische herbehandeling niet mogelijk is of niet tot het gewenste resultaat leidt, blijft chirurgische apicale endodontie (naast extractie) als enige mogelijkheid over. Chirurgische apicale endodontie wordt meestal uitgevoerd door een kaakchirurg of een tandarts-endodontoloog. In de meeste kaakchirurgische klinieken wordt daarbij de apex schuin gereceerd, vervolgens wordt een preparatie gemaakt met een ronde microboor en retrograad een restauratie aangebracht. Nieuwe ontwikkelingen als de behandelmicroscop, ultrasone preparatie en nieuwe restauratiematerialen die tot veranderde inzichten hebben geleid, worden in dit artikel toegelicht. In verband met het ontbreken van vergelijkende klinische onderzoeken kan op dit moment echter geen definitieve uitspraak worden gedaan over een mogelijke meerwaarde van toepassing van een behandelmicroscop en het ultrasoon prepareren.

MEER WJ VAN DER, STEGENGA B. Endodontische herbehandeling of chirurgische apicale endodontie? Ned Tijdschr Tandheelkd 2004; 111: 430-434.

Inleiding

In het algemeen is de behoefte aan endodontische behandelingen groot (Kerekes en Tronstad, 1979; Sjögren *et al*, 1990). Dit komt ten dele door insufficiënt uitgevoerde wortelkanaalbehandelingen die endodontische herbehandeling nodig maken. Er is verschil tussen succespercentages van endodontische behandelingen die zijn uitgevoerd onder strikt gecontroleerde condities en behandelingen die zijn uitgevoerd in de algemene praktijk (Boucher *et al*, 2002). Uit een in Nederland uitgevoerd onderzoek waarin wortelkanaalbehandelingen werden beoordeeld, bleek bij 39,2% sprake te zijn van röntgenologisch vast te stellen periapicale pathologie, terwijl bij 50,6% de wortelkanaalvulling als onvoldoende werd gekenmerkt (De Cleen *et al*, 1993). Onduidelijk is of in al deze gevallen ook (her)behandeling noodzakelijk was. Vertraagde genezing bij asymptomatische gebitselementen met apicale radioluenties bleek na lange tijd mogelijk te zijn (Fristad *et al*, 2004).

Oorzaken voor het mislukken van een endodontische behandeling zijn: persisterende infectie van het wortelkanaal, herinfectie van het wortelkanaal (door coronale lekkage), persisterende apicale infectie, verticale wortelfractuur, persisterende apicale cyste en een vreemd-lichaamreactie (Thoden van Velzen *et al*, 1995). In de meeste gevallen gaat het om een (persisterende) infectie van het wortelkanaal doordat de bacteriën in het wortelkanaalstelsel niet voldoende zijn geëlimineerd of door bijvoorbeeld coronale lekkage (Siren *et al*, 1997; Sjögren *et al*, 1997; Sundqvist *et al*, 1998). Indien een endodontische behandeling op termijn niet tot genezing leidt, kan ten aanzien van het vervolgbeleid worden gekozen tussen endodontische herbehandeling,

chirurgische apicale endodontie en extractie (Fava, 2001). Deze keuze is afhankelijk van de oorzaak van het mislukken van de wortelkanaalbehandeling en van de prognose van het gebitselement.

Als de oorzaak van het probleem binnen het wortelkanaalstelsel is gelegen, ligt het voor de hand te kiezen voor een oplossing waarbij desinfectie van de wortelkanalen alsnog mogelijk is. Bij een persistent apicaal probleem zou derhalve een endodontische herbehandeling de eerste keuze moeten zijn. Na verwijdering van de oude wortelkanaalvulling en preparatie van de wortelkanalen langs orthograde weg kan desinfectie worden gerealiseerd door het spoelen van de wortelkanalen met een desinfectans. Een dergelijke desinfectie van het wortelkanaalstelsel is op dit moment niet mogelijk langs retrograde weg. Om deze reden wordt in de kwaliteitsrichtlijnen van de American Association of Endontology gesteld dat alleen voor chirurgische apicale endodontie dient te worden gekozen indien een endodontische herbehandeling niet mogelijk is (Abramovitz *et al*, 2002).

Helaas worden de mogelijkheden voor endodontische herbehandeling door een tandarts-algemeen practicus niet altijd juist ingeschat en wordt bij het persisteren van een parodontitis apicalis in veel gevallen gekozen voor verwijzing naar een kaakchirurg voor chirurgische apicale endodontie (Abramovitz *et al*, 2002). Toch werd bij patiënten die naar een kaakchirurg waren verwezen voor chirurgische apicale endodontie, door verschillende beoordelaars ingeschat dat in 63% van de gevallen endodontische herbehandeling mogelijk zou zijn geweest. Hierbij was er verschil tussen de beoordeling van een casus door een kaakchirurg (41%), een tandarts-endodontoloog (80%) en een tandarts-algemeen practicus (67%). Dit suggereert dat zowel

de opleiding als de ervaring op dit gebied de keuze voor endodontische herbehandeling of chirurgische apicale endodontie beïnvloedt (Doornbusch *et al*, 2002).

In dit artikel wordt een overzicht gegeven van de actuele stand van zaken van endodontische herbehandeling en chirurgische apicale endodontie en van de ontwikkelingen met betrekking tot de chirurgische apicale endodontie.

Endodontische herbehandeling of chirurgische apicale endodontie?

De resultaten van een endodontische herbehandeling enerzijds en chirurgische apicale endodontie anderzijds blijken nogal uiteen te lopen. Sommige auteurs rapporteerden gunstigere resultaten met een chirurgische oplossing dan met een endodontische herbehandeling (Danin *et al*, 1996). Andere vonden geen significante verschillen in succes (Kvist en Reit, 1999), terwijl ook lagere succespercentages van chirurgische apicale endodontie in vergelijking met endodontische herbehandeling zijn gerapporteerd (Grung *et al*, 1990; Ingle *et al*, 1994).

Het succespercentage van de gekozen oplossing is kennelijk afhankelijk van veel factoren. Zo zou het te verwachten succes na endodontische herbehandeling verschillen bij gebitselementen met (78% succes) en zonder (94% succes) een apicale radiolucentie (Bergenholtz *et al*, 1979). Ook de kwalitatieve aspecten van de bacteriën in het wortelkanaal leken bij een endodontische herbehandeling invloed te hebben op het eindresultaat (Sundqvist *et al*, 1998). Daarnaast spelen anatomische aspecten van het behandelde gebitselement een rol. Zo leek de mate waarin de originele wortelkanaalvorm was gerespecteerd op het moment van de oorspronkelijke endodontische behandeling het eindresultaat van de endodontische herbehandeling gunstig te beïnvloeden (Gorni en Gagliani, 2004).

De succespercentages die in de literatuur zijn genoemd ten aanzien van chirurgische apicale endodontie variëren tussen 44% en 95% (Rahbaran *et al*, 2001). Deze spreiding wordt mede verklaard door de verschillen in opzet en uitvoering van de onderzoeken en de gehanteerde criteria waarmee het succes van de behandeling werd bepaald. Sommige auteurs concludeerden dat de aanwezigheid en de grootte van een periapicale radiolucentie een negatieve invloed hebben op de uitkomst van chirurgische apicale endodontie, terwijl andere dit verband niet konden vaststellen (Lustmann *et al*, 1991). Ook werden de aanwezigheid en de kwaliteit van de wortelkanaalvulling als belangrijke factoren genoemd, hoewel ook ten aanzien hiervan andere geen significante relatie hebben kunnen aantonen. Soortgelijke tegenstrijdige resultaten werden ook gevonden met betrekking tot het al of niet plaatsen van een retrograde afsluiting. Het is mogelijk dat ook de keuze van het voor de retrograde apicale afsluiting gebruikte materiaal van invloed is op het succespercentage (Rahbaran *et al*, 2001).

Helaas zijn er delen van het wortelkanaalstelsel die bijzonder moeilijk zijn te desinfecteren. Een voorbeeld

hiervan is het apicale deel van het wortelkanaalstelsel dat uit een groot aantal kleine vertakkingen bestaat, de zogenaamde apicale delta. Een voordeel van apicale resectie is dat deze (mogelijk geïnfecteerde) apicale delta wordt verwijderd, waarmee de kans op genezing wordt vergroot. Daarnaast zijn er aanwijzingen dat micro-organismen buiten het wortelkanaal ook een rol spelen bij het in stand houden van de periapicale pathologie (Siqueira en Lopes, 2001). In het apicale cement ontstaan als onderdeel van de ontstekingsreactie resorptielacunen (Nair *et al*, 1990). Wanneer de bacteriën het periapicale gebied hebben bereikt, kunnen zij deze lacunen bevolken en een periapicale biofilm vormen die niet bereikbaar is voor de desinfectiemiddelen die bij orthograde endodontische herbehandeling worden toegepast. Ook de rol van schimmels bij het persisteren van apicale laesies is nog niet duidelijk. De genoemde biofilm blijkt bijzonder resistent tegen de afweer door het immuunsysteem of tegen antibiotica (Leonardo *et al*, 2002; Ferreira *et al*, 2004). In zulke gevallen zal mogelijk curettage van het apicale deel, maar zeker chirurgische verwijdering van dit door een biofilm bedekte apicale deel, uitkomst kunnen bieden. In welke gevallen sprake is van een dergelijke apicale biofilm-infectie is op dit ogenblik nog niet klinisch vast te stellen.

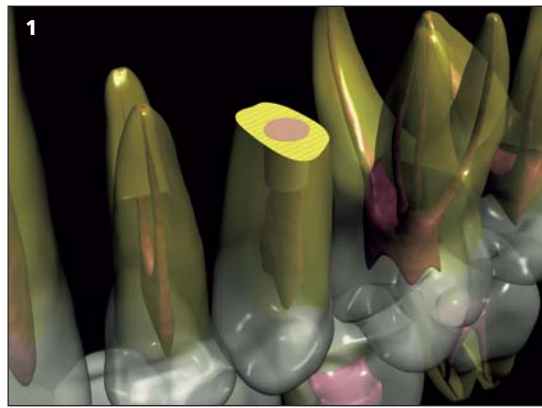
Daar het onduidelijk is of endodontische herbehandeling of chirurgische apicale endodontie tot een groter succespercentage op lange termijn leidt, ligt het voor de hand daar waar mogelijk in eerste instantie te kiezen voor endodontische herbehandeling. Daarmee houdt men chirurgische apicale endodontie nog 'achter de hand'. Het lijkt verstandig om in voorkomende gevallen een tandarts-endodontoloog te betrekken bij de inschatting of endodontische herbehandeling mogelijk is.

Ontwikkelingen in de chirurgische apicale endodontie

Voor een goede technische uitvoering van chirurgische apicale endodontie is gedegen kennis van de apicale anatomie en van de omliggende weefsels nodig. De toegepaste materialen en technieken alsmede de ervaring van de behandelaar bepalen het succes van het eindresultaat.

Bij de gebruikelijke chirurgische benadering wordt na adequate lokale anesthesie een halftrapeziumvormige of rechthoekige incisie of een boogincisie gemaakt (Batenburg *et al*, 2000; Lindeboom, 2004). Na afschuiven van het mucoperiosteum wordt met een ronde boor de apex gelokaliseerd en vrijgelegd. Het granulatiweefsel rondom de apex wordt met een excavator verwijderd, waarbij vitale structuren en buurelementen worden gerespecteerd. Vervolgens wordt het apicale deel van de radix geresecteerd (circa 3 mm), zodat het wortelkanaal kan worden gelokaliseerd op het goed zichtbare afgeschuinde resectievlak. Het apicale deel wordt geïnspecteerd op een eventuele verticale fractuur, waarna het wortelkanaal retrograad wordt gepre-

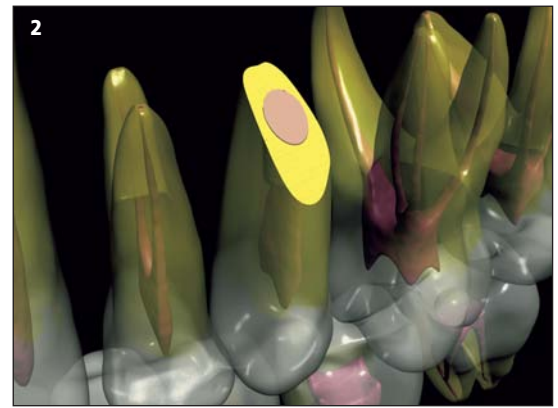
Afb. 1. Bij microchirurgie wordt de apex recht gereceerd. Als voordelen kunnen worden genoemd dat er over het algemeen minder tandweefsel wordt opgeofferd en dat het wortelkanaaloppervlak dat moet worden afgesloten, kleiner is.



pareerd met een ronde microboor. Ten slotte wordt een retrograde restauratie aangebracht, meestal amalgaam of het versterkte zinkoxide-eugenolcement 'intermediate restorative material', IRM®. Na ruim spoelen met fysiologisch zout wordt de lap teruggeplaatst, gecomprimeerd en gehecht.

In de afgelopen jaren zijn nieuwe ontwikkelingen en inzichten ontstaan met betrekking tot de uitvoering van de chirurgische apicale endodontie. Tevens zijn nieuwe materialen en technieken geïntroduceerd die microchirurgie in het apicale gebied mogelijk maken. Daarbij liggen, evenals in de implantologie en de parodontologie, de accenten op minimale weefselbeschadiging en een esthetisch optimaal eindresultaat. Zo wordt met het oog op het esthetische eindresultaat uitsluitend voor een trapeziumvormige incisie gekozen. Omdat de supraperiostale bloedvaten van de gingiva voornamelijk parallel lopen aan de lengteas van de gebitselementen, leidt een horizontale incisie door deze vaten tot vertraging van de wondgenezing, krimp van de lap en een minder acceptabel esthetisch eindresultaat. Gemodificeerde flapincisies waarborgen een goede wondgenezing, minimale littekenvorming en behoud van de interdentale papil (Gutmann en Harrison, 1994; Velvart, 2002; Velvart *et al*, 2003).

Sinds enkele jaren wordt standaard een behandelmicroscop toegepast voor endodontische (her)behandeling en chirurgische apicale endodontie, vooral in verwijfspraktijken voor endodontie (Lindeboom, 2004). Binnen de kaakchirurgische klinieken wordt op dit moment nog nauwelijks gebruikgemaakt van behandelmicroscopen. Door het gebruik van een behandelmicroscop en aangepast instrumentarium wordt een microchirurgische benadering van de apex mogelijk, waarbij met een kleiner botdefect en met een kleine, rechte resectie van het apicale deel van de radix kan worden volstaan. Verder worden bij het gebruik van een behandelmicroscop optimale inspectie van de apex en micropreparatie van het gereceerde deel mogelijk. Het gereceerde deel wordt bij microchirurgie bij voorkeur recht geprepareerd. De zaagsnede staat loodrecht op de as van het gebitselement (afb. 1). Dit resulteert in minder verlies van tandweefsel. Een ander voordeel van een rechte preparatie is dat er minder dentinetubuli bloot komen te liggen en dat het wortelkanaaloppervlak dat uiteindelijk moet worden afgesloten kleiner is, waardoor de kans op microlekage geringer is (afb. 2) (Tidmarsh en Arrowsmith, 1989;



Afb. 2. Bij een schuine resectie is het te sluiten wortelkanaaloppervlak groter, waardoor de kans op microlekage groter is.

Gilheany *et al*, 1994). Bij een dergelijke rechte preparatie zullen de inspectie en de retrograde preparatie van de gereceerde apex dienen te geschieden met behulp van microspiegels. Hierbij is vergroting onontbeerlijk. Een goede inspectie van de apex is van belang om eventuele anatomische varianten en complicaties te kunnen behandelen. Zo werd in klinisch onderzoek bij 80% van de molaren die met chirurgische apicale endodontie waren behandeld een isthmus gevonden. Een dergelijke dunne verbinding tussen twee wortelkanalen kan, indien onbehandeld, fungeren als bacteriereservoir en daarmee de periapicale pathologie in stand houden (Rubinstein en Kim, 1999). De kleinere opening in het bot die bij microchirurgie mogelijk is, zou een snellere genezing tot gevolg hebben (Grung *et al*, 1990).

Voor de retrograde preparatie wordt in de endodontiepraktijken meestal gebruikgemaakt van ultrasone preparatie (Lindeboom, 2004). Begin jaren negentig van de vorige eeuw kwamen de eerste microchirurgische ultrasone tips voor retrograde preparatie op de markt. Van de retrograde ultrasone preparatie is uit de literatuur bekend dat de tips een smallere preparatievorm geven dan bij toepassing van een microboor en daarmee tandweefsel sparen (Engel en Steiman, 1995). Of en in hoeverre dit resulteert in een geringere dan de gebruikelijke verzwakking van een gebitselement is niet bekend. Bij deze wijze van prepareren is namelijk door sommige auteurs beschreven dat microfracturen van het geprepareerde deel kunnen optreden, maar het is niet bekend of dit invloed heeft op het succespercentage (Frank *et al*, 1996; Min *et al*, 1997). Preparatie met ultrasone tips resulteert uiteindelijk in een diepere preparatie, die het originele wortelkanaal beter volgt dan bij preparatie met een ronde (micro)boor (Mehlhoff *et al*, 1997). Door de dunne ergonomische ultrasone tips zijn ook anatomische complicaties als een isthmus goed te prepareren, zonder dat daarbij de dunne overgebleven dentinewanden in gevaar worden gebracht.

De geprepareerde caviteit moet worden voorzien van een retrograde vulling om eventuele bevolking door bacteriën te voorkomen. Van oudsher is hiervoor amalgaam gebruikt. Tegenwoordig worden steeds vaker andere materialen toegepast. In klinische onder-

zoeken wordt meestal Super-EBA[®], een modificatie van zinkoxide-eugenol, gebruikt. Ook toepassing van een nieuw materiaal als het mineraal trioxideaggregaat (MTA[®]) neemt een hoge vlucht in (*in vitro*)-onderzoek. Hoewel er relatief veel laboratoriumonderzoeken zijn met betrekking tot retrograde afsluiting en lekkage van dergelijke materialen, ontbreekt het nog aan eenduidige resultaten en klinisch onderzoek op de lange termijn. Hierdoor is het niet mogelijk aan te geven welk materiaal op dit moment de voorkeur heeft (Niderman en Theodosopoulou, 2003).

Behalve een goede apicale afsluiting kan ook een correcte coronale afsluiting (restauratie) van invloed zijn op het succespercentage van endodontische behandelingen (Ray en Trope, 1995). In het verlengde hiervan is er waarschijnlijk ook invloed op het succespercentage van endodontische herbehandeling en chirurgische apicale endodontie. Een goede coronale restauratie moet daarom altijd onderdeel van een protocol voor chirurgische apicale endodontie uitmaken. Over het algemeen wordt de definitieve coronale restauratie na een behandeling in een kaakchirurgische kliniek door de huistandarts vervaardigd. Daarmee valt dit buiten de waarneming van de kaakchirurg. Bij uitvoering van chirurgische apicale endodontie in een verwijspraktijk voor endodontie is een goede coronale afsluiting integraal onderdeel van de behandeling om herinfectie vanuit de mondholte te voorkomen.

Discussie

Er is één onderzoek bekend waarin de resultaten van chirurgische apicale endodontie, uitgevoerd in een endodontiekliniek en in een kaakchirurgische kliniek, zijn bestudeerd (Rahbaran *et al.*, 2001). Opvallend daarbij was dat er grote verschillen bestonden in behandelbeleid. De selectiecriteria voor chirurgie waren in de endodontiekliniek veel strenger dan die in de kaakchirurgische kliniek. De belangrijkste oorzaak hiervan is dat in de endodontiekliniek patiënten bij wie endodontische herbehandeling de voorkeur verdiende, werden uitgesloten van chirurgische apicale endodontie. In de kaakchirurgische kliniek werden geen specifieke uitsluitingscriteria gehanteerd. De (strengere) selectie in de endodontiekliniek verklaart in dit onderzoek mogelijk (deels) het verschil in succespercentage tussen chirurgische apicale endodontie uitgevoerd in de endodontiekliniek (37,4%) en in de kaakchirurgische kliniek (19,4%).

Er zijn verscheidene klinische onderzoeken die aantonen dat een microchirurgische benadering en ultrasone preparatie van het apicale deel leiden tot een hoger succespercentage dan de conventionele chirurgische benadering en preparatie met een microboor. Helaas betreft het slechts enkele (retrospectieve) klinische onderzoeken die een vergelijking maken tussen ultrasone preparatie en preparatie met een ronde boor (Bader en Lejeune, 1998; Testori *et al.*, 1999). Bij deze onderzoeken is echter 'toevallig' overgegaan op ultrasoon prepareren omdat deze techniek beschikbaar

kwam en daarom vormde deze techniek geen onderdeel van de onderzoeksopzet. Verder werd gedurende een van de onderzoeken overgegaan op een ander retrograad vulmateriaal. Bij de onderzoeken waarbij ook gewerkt werd met een behandelmicroscoop, is geen sprake van een vergelijkende onderzoeksopzet (Rubinstein en Kim, 1999; Rubinstein en Kim, 2002). Hierdoor is het op dit moment niet mogelijk een uitspraak te doen over de invloed van de toepassing van een behandelmicroscoop en van ultrasoon prepareren op het klinische succespercentage. Hopelijk komen in de toekomst prospectieve klinische onderzoeken beschikbaar die preparatie met sone, ultrasone en ronde boor met elkaar vergelijken.

Een tandarts-endontoloog kan op grond van zijn kennis, opleiding en ervaring de indicatie voor een endodontische herbehandeling uitstekend stellen. Of dat voor chirurgische apicale endodontie ook het geval is, moet nog blijken. Uit het onderzoek van Rahbaran *et al.* (2001) blijkt dat de kaakchirurgen vooralsnog een meer traditionele benadering hanteerden bij de uitvoering van de chirurgische apicale endodontie. De endodontologen pasten vaker moderne materialen en methoden toe. De meerwaarde daarvan is echter niet aangetoond. Er bestaat dringend behoefte aan prospectief gerandomiseerd klinisch onderzoek om op dit gebied meer duidelijkheid te verschaffen.

Literatuur

- ABRAMOVITZ I, BETTER H, SHACHAM A, SHLOMI B, METZGER Z. Case selection for apical surgery: a retrospective evaluation of associated factors and rational. *J Endod* 2002; 28: 527-530.
- BADER G, LEJEUNE S. Prospective study of two retrograde endodontic apical preparations with and without the use of CO₂ laser. *Endod Dent Traumatol* 1998; 14: 75-78.
- BATENBURG RHK, RAGHOEBAR GM, SCHOEN PJ *ET AL.* Extractieleer en dento-alveolaire chirurgie. In: Stegenga B, Vissink A, Bont LGM de. *Mondziekten & kaakchirurgie*. Assen: Van Gorcum, 2000.
- BERGENHOLTZ G, LEKHOLM U, MILTHON R, *ET AL.* Retreatment of endodontic fillings. *Scand J Dent Res* 1979; 87: 217-224.
- BOUCHER Y, MATOSSIAN L, RILLIARD F, MACHTOU P. Radiographic evaluation of the prevalence and technical quality of root canal treatment in a French subpopulation. *Int Endod J* 2002; 35: 229-238.
- CLEEN MJH DE, SCHUURS AHB, WESSELINK PR, WU MK. Periapical status and prevalence of endodontic treatment in an adult Dutch population. *Int Endod J* 1993; 26: 112-119.
- DANIN J, STROMBERG T, FORSGREN H, LINDER LE, RAMSKOLD LO. Clinical management of nonhealing periradicular pathosis. Surgery versus endodontic retreatment. *Oral Surg Oral Med Oral Pathol Oral Radiol Endod* 1996; 82: 213-217.
- DOORNBUSCH H, BROERSMA L, BOERING G, WESSELINK PR. Radiographic evaluation of cases referred for surgical endodontics. *Int Endod J* 2002; 35: 472-477.
- ENGEL TK, STEIMAN HR. Preliminary investigation of ultrasonic root end preparation. *J Endod* 1995; 21: 443-445.
- FAVA LRG. Calcium hydroxide in endodontic retreatment after two nonsurgical and two surgical failures: report of a case. *Int Endod J* 2001; 34: 72-80.
- FERREIRA FBA, FERREIRA AL, GOMES BPFA, SOUZA-FILHO EJ. Resolution of persistent periapical infection by endodontic surgery. *Int Endod J* 2004; 37: 61-69.
- FRANK RJ, ANTRIM DD, BAKLAND LK. The effect of retrograde cavity preparations on the root apices. *Endod Dent Traumatol* 1996; 12: 100-103.
- FRISTAD I, MOLVEN O, HALSE A. Nonsurgically retreated root filled teeth - radiographic findings after 20-27 years. *Int Endod J* 2004; 37: 12-18.

- GILHEANY P, FIGDOR D, TYAS MJ. Apical dentin permeability and microleakage associated with root end resection and retrograde filling. *J Endod* 1994; 20: 22-26.
- GORNI M, GAGLIANI MM. The outcome of endodontic retreatment: a 2-yr follow-up. *J Endod* 2004; 30: 1-4.
- GRUNG B, MOLVEN O, HALSE A. Periapical surgery in a Norwegian county hospital: follow-up finding of 477 teeth. *J Endod* 1990; 16: 411-417.
- GUTMANN JL, HARRISON JW. Surgical endodontics. St. Louis-Tokio: Ishiyaku Euro America Inc., 1994: 153-182.
- INGLE JI, BEVERIDGE EE, GLICK DH, WEICHMAN JÁ. Modern endodontic therapy. In: Ingle JI, Backland LK, eds. *Endodontics*. Baltimore: Williams & Wilkins, 1994.
- KEREEKES K, TRONSTAD L. Long-term results of endodontic treatment performed with a standardized technique. *J Endod* 1979; 5: 83-90.
- KVIST T, REIT C. Results of endodontic retreatment: a randomized clinical study comparing surgical and nonsurgical procedures. *J Endod* 1999; 25: 814-817.
- LEONARDO MR, ROSSI MA, SILVA LA, ITO IY, BONIFACIO KC. EM Evaluation of bacterial biofilm and microorganisms on the apical external root surface of human teeth. *J Endod* 2002; 28: 815-818.
- LINDEBOOM JAH. Chirurgische apicale endodontie. *Ned Tijdschr Tandheelkd* 2004; 111: 146-151.
- LUSTMANN J, FRIEDMAN S, SHAHARABANY V. Relation of pre- and intra-operative factors to prognosis of posterior apical surgery. *J Endod* 1991; 17: 239-241.
- MEHLHAFF DS, MARSHALL JG, BAUMGARTNER JC. Comparison of ultrasonic and high-speed-bur root-end preparations using bilaterally matched teeth. *J Endod* 1997; 23: 448-452.
- MIN MM, BROWN CE, LEGAN JJ, KAFRAWY AA. *In vitro* evaluation of effects of ultrasonic root end preparation on resected root surfaces. *J Endod* 1997; 23: 624-628.
- NAIR PNR, SJÖGREN U, KAHNBERG KE, SUNDQVIST G. Intraradicular bacteria and fungi in root-filled, asymptomatic human teeth with therapy-resistant periapical lesions: a long-term light and electron microscopic follow-up study. *J Endod* 1990; 16: 580-588.
- NIEDERMAN R, THEODOSIOPOULOU JN. A systematic review of *in vivo* retrograde obturation materials. *Int Endod J* 2003; 36: 577-585.
- RAHBARAN S, GILTHORPE MS, HARRISON SD, GULABIVALA K. Comparison of clinical outcome of periapical surgery in endodontic and oral surgery units of a teaching dental hospital: a retrospective study. *Oral Surg Oral Med Oral Pathol Oral Radiol Endod* 2001; 91: 700-709.
- RAY HA, TROPE M. Periapical status of endodontically treated teeth in relation to the technical quality of the root filling and the coronal restoration. *Int Endod J* 1995; 28: 12-18.
- RUBINSTEIN RA, KIM S. Short-term observation of the results of endodontic surgery with the use of a surgical operation microscope and Super-EBA as root-end filling material. *J Endod* 1999; 25: 43-48.
- RUBINSTEIN RA, KIM S. Long-term follow-up of cases considered healed one year after apical microsurgery. *J Endod* 2002; 28: 378-383.
- SIQUEIRA JF JR, LOPES HP. Bacteria on the apical root surfaces of untreated teeth with periradicular lesions: a scanning electron microscopic study. *Int Endod J* 2001; 34: 216-220.
- SIREN EK, HAAPASALO MPP, RANTA K, SALMI P, KEROSUO ENJ. Microbiological findings and clinical treatment procedures in endodontic cases selected for microbiological investigation. *Int Endod J* 1997; 30: 91-95.
- SJÖGREN U, HÄGLUND B, SUNDQVIST G, WING K. Factors affecting the long-term results of endodontic treatment. *J Endod* 1990; 16: 498-504.
- SJÖGREN U, FIGDOR D, PERSSON S, SUNDQVIST G. Influence of infection at the time of root filling on the outcome of endodontic treatment of teeth with apical periodontitis. *Int Endod J* 1997; 30: 297-306.
- SUNDQVIST G, FIGDOR D, PERSSON S, SJÖGREN U. Microbiologic analysis of teeth with failed endodontic treatment and the outcome of conservative re-treatment. *Oral Surg Oral Med Oral Pathol Oral Radiol Endod* 1998; 85: 86-93.
- TESTORI T, CAPELLI M, MILANI S, WEINSTEIN RL. Success and failure in periradicular surgery. A longitudinal retrospective analysis. *Oral Surg Oral Med Oral Pathol Oral Radiol Endod* 1999; 87: 493-498.
- THODEN VAN VELZEN SK, WESSELINK PR, CLEEN MJH DE, MOORER WR, PETERS LB. *Endodontologie*. Houten/Diegem: Bohn Stafleu Van Loghum, 1995.
- TIDMARSH BG, ARROWSMITH MG. Dentinal tubules at the root ends of apicected teeth: a scanning electron microscopic study. *Int Endod J* 1989; 22: 184-189.
- VELVART P. Papilla base incision: a new approach to recession-free healing of the interdental papilla after endodontic surgery. *Int Endod J* 2002; 35: 453-460.
- VELVART P, EBNER-ZIMMERMAN U, EBNER JP. Comparison of papilla healing after sulcular full-thickness flap and papilla base flap in endodontic surgery. *Int Endod J* 2003; 36: 653-659.

Summary

Key words:

- Endodontics
- Apicoectomy
- Apical periodontitis

Root canal retreatment or surgical apicoectomy?

Failure of root canal therapy is usually due to re-infection of the root canal system. In most of these cases, an endodontic retreatment is indicated. Patients with persisting apical periodontitis frequently are referred to an oral surgeon for apical surgery, although endodontic retreatment would have been possible in a majority of these cases. When endodontic retreatment is not possible or does not resolve the patient's problems, surgical apicoectomy or extraction might be the only possibilities left. Apical surgery is usually performed by an oral surgeon or by a specially trained dentist. In most surgical clinics a beveled resection, followed by an preparation and restoration is performed. New developments, such as microscopic surgery, ultrasonic preparation and newly developed restorative materials are described in this article. Since there is a lack of well-designed comparative clinical studies, no definite conclusions can be drawn with regard to the clinical value of these modern techniques.