

M.Y. Mommaerts<sup>1</sup>  
B. vande Vannet<sup>2</sup>

# Hoogtandjes 5

## Bimaxillaire transversale distractie-osteogenese

### Samenvatting

Trefwoorden:

- Distractie-osteogenese
- Orthodontie
- Klasse II-afwijking

Uit 'de Dienst Mond-, Kaak- en Aangezichts chirurgie van het Algemeen Ziekenhuis Sint Jan AV in Brugge en <sup>2</sup>een orthodontiepraktijk in Oostende.

Datum van acceptatie:

15 december 2003.

Adres:

Dr. M. Mommaerts  
AZ St. Jan AV  
Ruddershove 10  
B-8000 Brugge  
België  
maurice.mommaerts@  
azbrugge.be

Uitgesproken plaatsgebrek ten gevolge van een smalle voorste apicale basis in beide kaken kan orthodontisch gecorrigeerd worden met extractietherapie (in de regel extractie van vier premolaren) of met transversale distractie-osteogenesetherapie (in de regel bimaxillair). In dit artikel wordt deze laatste behandelmethode bij een elfjarige patiënte beschreven. Met vaste orthodontische apparaatuur werden de gebitselementen opgelijnd. De correctie van de skelettale Klasse II-relatie vond plaats met behulp van een Experimentele Vaste Apparaatuur Activator. De actieve behandelduur bedroeg achttien maanden.

MOMMAERTS MY, VANNET B VANDE. Bimaxillaire transversale distractie-osteogenese. Ned Tijdschr Tandheelkd 2004; 111: 40-44.

### Inleiding

Extractie van vier premolaren kan leiden tot onesthetische veranderingen in de lippositie en de neus-liphoek en het ontstaan van zogenaamde 'buccal corridors' bij lachen (donkere ruimtes tussen tandboog en wang) (Shields *et al*, 1985; Dierkes, 1987; Spahl en Witzig, 1988; Drobocky en Smith, 1989; Paquette *et al*, 1992; Bravo, 1994; Cummins *et al*, 1995; Katsaros, 1996). Een lange retentietijd is nodig vanwege de correlatie tussen de therapeutisch vergrootte afstand tussen de hoektanden en het recidief van de onregelmatige tandstand (Paquette *et al*, 1992; Miyazaki *et al*, 1998; Huck *et al*, 2000).

Voor bimaxillaire transversale distractie-osteogenese is een chirurgische ingreep noodzakelijk en het resultaat op lange termijn is nog niet bekend. Theoretisch zal er minder recidief zijn, omdat de hoektanden in hun oorspronkelijke alveolus blijven en omdat de functionele matrix in zijn geheel wordt aangepast. De esthetiek vaart er wel bij omdat de 'buccal corridors' verminderd zijn, er meer tandmateriaal zichtbaar is in

rust en bij lachen en omdat de lippen beter worden ondersteund.

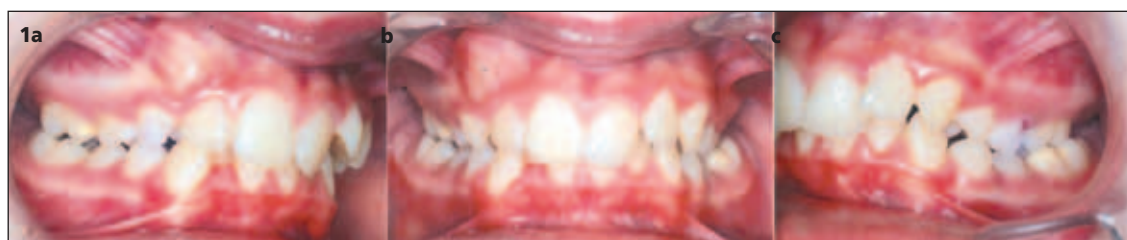### Casuïstiek

Een elfjarig meisje werd verwezen met een normodivergente skelettale Klasse II-relatie, met inversie van het bovenfront en sterke eversie van het onderfront. De sagittale overbeet was 4 mm, de verticale overbeet 5 mm met palatinaal gingivaal trauma. In de molaarstreek bestond er een distorelatie van drievierde premolaarbreedte rechts en een halve premolaarbreedte links. Tevens was er sprake van een bilaterale kruisbeet (afb. 1). In de bovenkaak bestond er een maximaal ruimtegebrek voor ingesloten gebitselement 13. Gebitselement 22 vertoonde vestibuloversie. Het onderfront vertoonde plaatsgebrek (afb. 2), waardoor gebitselement 42 naar linguaal was geërupteerd. De curve van von Spee was verdiept. De verstandskiezen waren aangelegd (afb. 3).


De plaatsen van de transpalatale en transmandibulaire distractie-osteogeneseapparatuur en het verwij-

Afb. 1. Occlusie vóór behandeling.

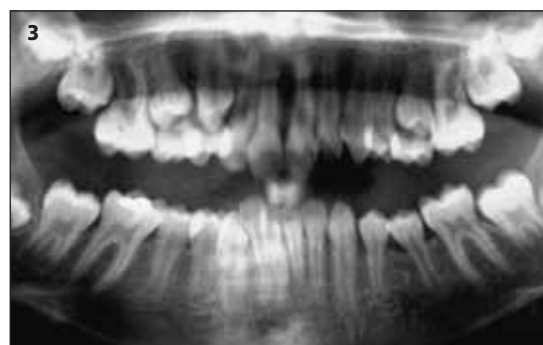- a. Profiel rechts.  
b. Vooraanzicht.  
c. Profiel links.

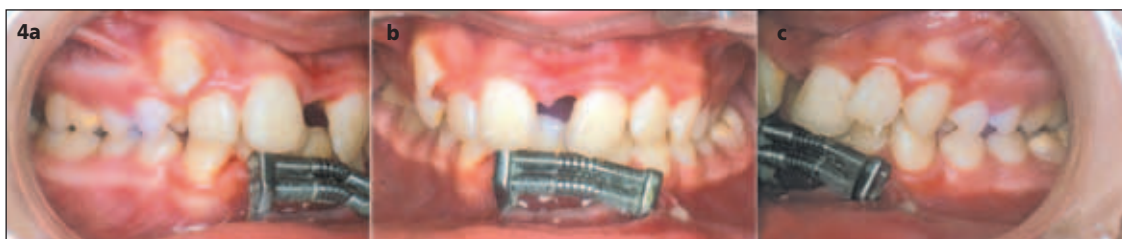

Afb. 2. Occlusaal aanzicht op boven- en onderkaakmodel vóór behandeling toont ruimtegebrek.

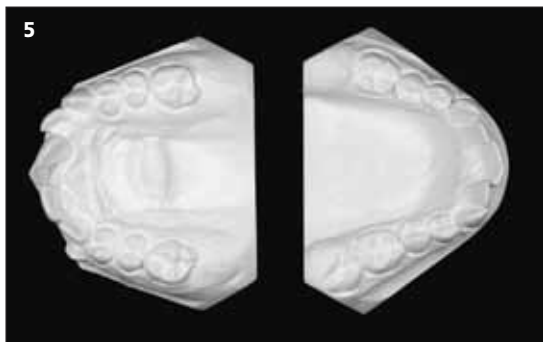


Afb. 3. Orthopantomogram vóór behandeling.

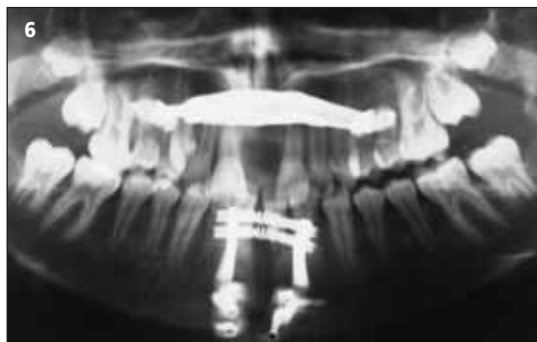



**Afb. 4. Occlusie tijdens distractie-osteogenese. De actieve fase is gestopt in de bovenkaak en gaat nog door in de onderkaak.**  
 a. Profiel rechts.  
 b. Vooraanzicht.  
 c. Profiel links.



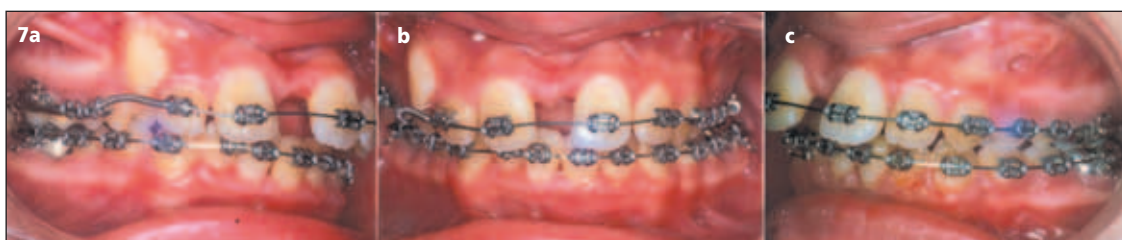**Afb. 5. Occlusaal zicht op boven- en onderkaakmodel tijdens de actieve fase van de distractie-osteogenese.**




**Afb. 6. Orthopantomogram na het stoppen van de activatie in de bovenkaak en een paar dagen voor het beëindigen van de actieve fase in de onderkaak.**

deren van gebitselementen 38 en 48 gebeurden tijdens een klinische dagopname. Een hematoom in de kinregio werd op de derde postoperatieve dag gedraineerd. De actieve distractie begon na 1 week latentie: 0,3 mm per dag in de bovenkaak en 0,4 mm per dag in de onderkaak. De activatie werd in de bovenkaak na 16 dagen stopgezet, in de onderkaak na 25 dagen (afb. 4). In de onderkaak was het 'walking tooth'-fenomeen duidelijk waarneembaar, in tegenstelling tot de bovenkaak. Een gedeeltelijk spontane correctie van de onregelmatigheid in het onderfront trad op (afb. 5 en 6). De transmandibulaire distractor werd 11 weken na plaatsing onder lokale anesthesie verwijderd. De transpalatale distractor werd na 20 weken verwijderd, ook onder plaatselijke verdoving. In de bovenkaak werd een passieve transpalatale beugel ter hoogte van de eerste molaren aangebracht ter behoud van de transversale correctie.

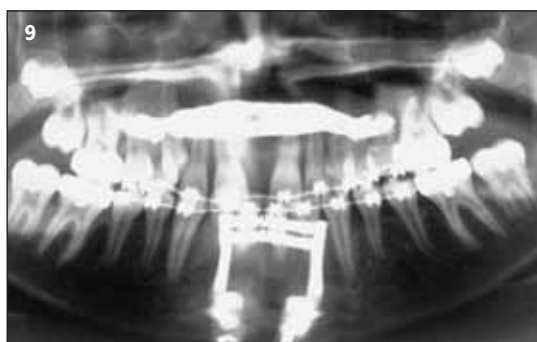De vaste orthodontische apparatuur werd 9 weken na de chirurgische ingreep geplaatst (Roth, bidimensionale techniek 018 inch slot frontaal, 022 inch slot zijdelings) (afb. 7-9). Ter correctie van de distorelatie werd gelaatsorthopedische apparatuur gebruikt (Van der Linden en Boersma, 1984). Er werd gekozen voor de Experimentele Vaste Apparatuur Activator (EVAA), die permanent werd gedragen behalve tijdens de maaltijden. Dit type functionele apparatuur kan vlot samen met de vaste apparatuur worden toegepast. De correctie van de sagittale discrepantie gebeurde voorspoedig en na 4 maanden kon worden volstaan met het louter 's nachts dragen van de EVAA-apparatuur. De ongewenste eversie van het onderfront werd gecontroleerd door een lichte linguale kroontorque op het onderfront. De totale EVAA-therapie duurde 10 maanden. De totale behandelingsduur met de vaste apparatuur bedroeg 16 maanden (afb. 10-13).



**Afb. 7. Occlusie tijdens de retentiefase en het orthodontisch corrigeren.**  
 a. Profiel rechts.  
 b. Vooraanzicht.  
 c. Profiel links.

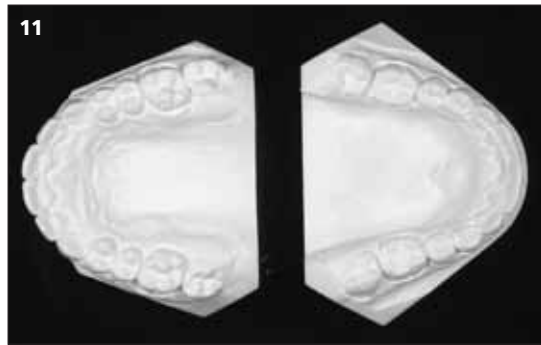
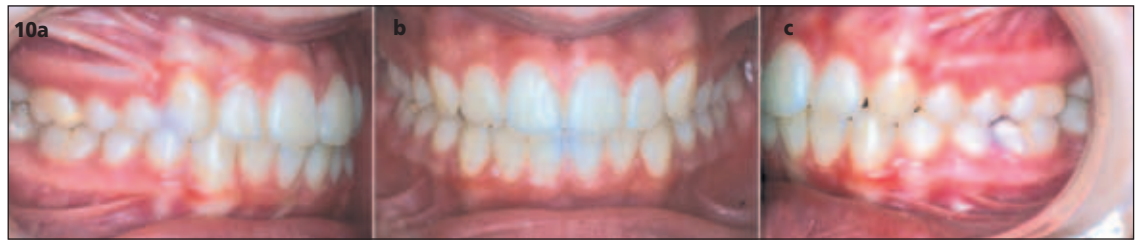

**Afb. 8. Occlusaal zicht op boven- en onderkaakmodel tijdens de retentiefase van de distractie-osteogenese en de orthodontische correctiefase.**

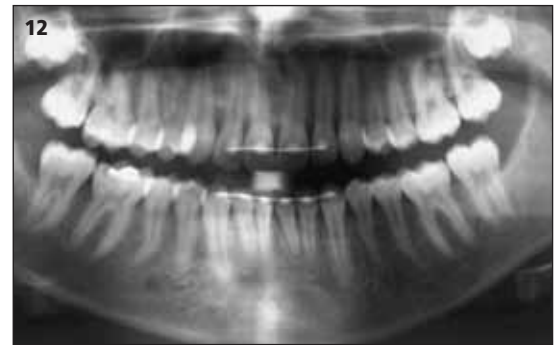


**Afb. 9. Orthopantomogram tijdens de retentiefase van de distractie-osteogenese.**

Afb. 10. Occlusie in de orthodontische retentiefase.  
a. Profiel rechts.  
b. Vooraanzicht.  
c. Profiel links.



Afb. 11. Occlusaal zicht op boven- en onderkaakmodel tijdens de orthodontische retentiefase.



Afb. 12. Orthopantomogram tijdens de orthodontische retentiefase.

### Discussie

Premolaarextractie is zeer efficiënt in het vergroten van ruimte in de tandboog. Ruimte kan ook gecreëerd worden door de tandboog zelf te vergroten, zonder extracties. Expansie in de molaar- en hoektandstreek vergroot de tandboog iets minder dan proclinatie van de fronttanden. Een combinatie van deze beide, zoals gebeurt bij transpalatale distractie en transmandibulaire distractie, heeft de grootste impact (Germane *et al*, 1991; Mommaerts, 1999; Mommaerts, 2001; Pinto *et al*, 2001).

Tandgedragen expansieapparatuur wordt al meer dan een halve eeuw gebruikt voor een snelle sutuurexpansie. Een aantal fysiologische complicaties, zoals tandvleesrecessies, wortelresorptie en fenestratie, worden als zeldzaam betracht en kunnen niet worden gecorrigeerd. Een aantal biomechanische complicaties, zoals het tippen van tanden en kaaksegmenten

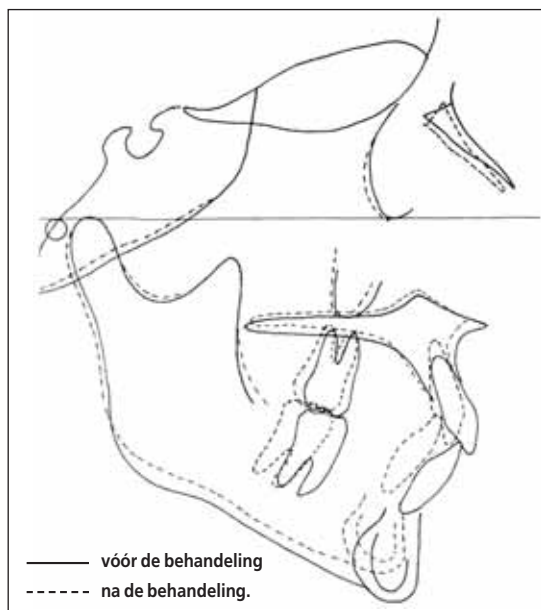
door verankeringsverlies, met consequent recidief (voornamelijk op orthodontisch niveau) (Proffit *et al*, 1996), wordt aangepakt met overexpansie, omgekeerde torque en het verlengen van de retentieperiode.

Ook wordt tandgedragen expansieapparatuur al meer dan een decennium gebruikt voor distractie van de symfyse, met dezelfde nadelen als die in de bovenkaak (Guerrero, 1990; Del Santo *et al*, 2000). Hollis *et al* (1998) bemerkten in een proefdierexperiment dat de onderfronttanden zich tweemaal zo ver naar lateraal verplaatsten dan de botsegmenten gedurende transversale distractie-osteogenese. Dit kan problematisch zijn gezien de expansie van alveolair bot, dat niet ondersteund wordt door basaal bot en een risico voor recidief inhoudt (Herberger, 1981).

Een botgedragen onderkaakdistractor die condylaire translatie verhindert (transmandibulaire distractor), is de beste partner voor een botgedragen bovenkaakdistractor (transpalatale distractor). Beide laten een parallelle skeletale verplaatsing toe in het frontale vlak, zonder orthodontisch recidiefgevoelig effect. De correctie van de transversale aangezichtsproporties en de 'buccal corridors', de ondersteunde lipportie en de volle lach na non-extractietherapie, worden door de patiënten en hun omgeving uiteraard gewaardeerd.

Bij de hier besproken patiënte werd gekozen voor een transpalatale distractie-osteogenese met corticotomieën in plaats van een snelle sutuurexpansie zonder corticotomieën, omdat de retentieperiode met de transpalatale distractor korter kan worden gehouden. Dit is vooral interessant als er nog een activatorbehandeling wordt gepland. De aanvullende activatortherapie werd zeer vlot geaccepteerd en er werd snel een correctie verkregen. Er werd verondersteld dat het aanpassingsvermogen van de harde tandweefsels nog groter is door de combinatie van bimaxillaire distractie en functionele therapie. De snelle en stabiele correctie van de distorsie is hiervan getuige. Intermaxillaire tractie en bijkomende dentale belasting werden hierdoor vermeden.

Afb. 13. Compositie-tracing.





## Conclusie

Plaatsgebrek op basis van een smalle anterieure apicale basis in de boven- en onderkaak kan met succes worden gecorrigeerd door middel van simultane bimaxillaire transversale distractie-osteogenese als alternatief voor een extractietherapie.

## Literatuur

- BRAVO LA. Soft tissue facial profile changes after orthodontic treatment with four premolars extracted. *Angle Orthod* 1994; 1: 31-42.
- CUMMINS DM, BISHARA SE, JAKOBSON JR. A computer assisted photogrammetric analysis of soft tissue changes after orthodontic treatment. Part II: Results. *Am J Orthod Dentofacial Orthop* 1995; 108: 38-47.
- DEL SANTO M JR, GUERRERO CA, BUSHANG PH, ENGLISH JD, SAMCHUKOV ML, BELL WH. Long-term skeletal and dental effects of mandibular symphyseal distraction osteogenesis. *Am J Orthod Dentofacial Orthop* 2000; 118: 485-493.
- DIERKES JM. The beauty of the face: an orthodontic perspective. *J Am Dent Assoc (Special Issue)* 1987: 89E-95E.
- DROBOCKY OB, SMITH RJ. Changes in facial profile during orthodontic treatment with extraction of four premolars. *Am J Orthod Dentofacial Orthop* 1989; 95: 220-230.
- GERMANE N, LINDAUER SJ, RUBENSTEIN LK, REVERE JH JR, ISAACSON RJ. Increase in arch perimeter due to orthodontic expansion. *Am J Orthod Dentofacial Orthop* 1991; 100: 421-427.
- GUERRERO C. Rapid mandibular expansion. *Rev Venez Ortod* 1990; 48: 1-2.
- HERBERGER RJ. Stability of mandibular intercuspid width after periods of retention. *Angle Orthod* 1981; 51: 78-83.
- HOLLIS BJ, BLOCK MS, GARDINER D, CHANG A. An experimental study

of mandibular arch widening in the dog using distraction osteogenesis. *J Oral Maxillofac Surg* 1998; 56: 330-338.

- HUCK L, KAHL-NIEKE B, SCHWARZE CW, SCHUSSELE B. Postretention changes in canine position. Results of a long-term follow-up. *J Orofac Orthop* 2000; 61: 199-206.
- KATSAROS C. Profile changes following extraction vs. nonextraction orthodontic treatment in a pair of identical twins. *J Orofac Orthop* 1996; 57: 56-59.
- LINDEN FPGM VAN DER, BOERSMA H. Diagnostiek en behandelingsplanning in de orthodontie. Uit: Linden FPGM van der. Gebitsontwikkeling. Alphen aan den Rijn: Samson Stafleu, 1984.
- MIYAZAKI H, MOTEGI E, YATABE K, ISSHIKI Y. Occlusal stability after extraction orthodontic therapy in adult and adolescent patients. *Am J Orthod Dentofacial Orthop* 1998; 114: 530-537.
- MOMMAERTS MY. Transpalatal distraction as a method of maxillary expansion. Technical note. *Br J Oral Maxillofac Surg* 1999; 37: 268-272.
- MOMMAERTS M. Transmandibular distraction as a method to broaden a small anterior apical base. *Br J Oral Maxillofac Surg* 2001; 39: 8-12.
- PAQUETTE DE, BEATTIE JR, JOHNSTON LE JR. A long-term comparison of nonextraction and premolar extraction edgewise therapy in "borderline" Class II patients. *Am J Orthod Dentofacial Orthop* 1992; 102: 1-14.
- PINTO PX, MOMMAERTS MY, WREAKES G, JACOBS WVGJA. Immediate post-expansion changes following the use of the transpalatal distractor (TPD). *J Oral Maxillofac Surg* 2001; 59: 994-1000.
- PROFFIT WR, TURVEY TA, PHILLIPS C. Orthognathic surgery: a hierarchy of stability. *Int J Adult Orthodon Orthognath Surg* 1996; 11: 191-204.
- SHIELDS TE, LITTLE RM, CHAPKO MK. Stability and relapse of mandibular anterior alignment: a cephalometric appraisal of first-premolar-extraction cases treated by traditional edgewise orthodontics. *Am J Orthod* 1985; 87: 27-38.
- SPAHL TJ, WITZIG JW. The clinical management of basic maxillofacial orthopedic appliances. Vol. 1. Mechanics. Massachusetts: Littleton PSG Publishing Co, 1987.

## Dental tours de force 5. Bimaxillary transverse distraction osteogenesis

A narrow anterior apical base in both jaws can cause pronounced crowding, which can be corrected by extraction therapy (as a rule extraction of four premolars) or by transverse distraction osteogenesis therapy (as a rule bimaxillary), followed by orthodontic treatment. A case is reported of bimaxillary transverse distraction osteogenesis in an eleven-year old female patient. Alignment was performed with fixed orthodontic appliances. Correction of the skeletal Class II relationship was done with a functional appliance. The active treatment time was eighteen months.

## Summary

Key words:

- Distraction osteogenesis
- Orthodontics
- Class II-deformity