

Verbetering van een gebitsprothese door middel van relining of rebasing

Wanneer de pasvorm van een volledige gebitsprothese is verminderd ten gevolge van voortschrijdende reductie van alveolair kaakbot kan een relining of rebasing zijn geïndiceerd. In de klinische praktijk bestaat enige spraakverwarring over de begrippen relining, rebasing en overzetting. Bij een relining wordt de ontstane ruimte tussen de mucosa en de prothesebasis opgevuld met een laag kunststof. Bij een rebasing of overzetting wordt ook het contact tussen de de mucosa en de prothesebasis verbeterd, maar nu door de volledige prothesebasis te vernieuwen. Drie specifieke vormen van relining en rebasing: aanpassing van de maxillomandibulaire relatie, dorsale uitbreiding van de bovenprothese en aanpassing van een overkappingsprothese op implantaten.

Meegen HG van, Kalk W. Verbetering van een gebitsprothese door middel van relining of rebasing

Ned Tijdschr Tandheelkd 2011; 118: 545-551

doi: 10.5177/ntvt.2011.11.11167

Inleiding

Reductie van de processus alveolaris bij edentate personen is een verschijnsel dat optreedt met een variabele snelheid, onomkeerbaar is en veelal leidt tot een vermindering in retentie en functie van de gebitsprothese (Tallgren, 1972). Niet in alle gevallen is het noodzakelijk een nieuwe gebitsprothese te vervaardigen omdat in een aantal gevallen een relining of rebasing uitkomst kan bieden.

Dit artikel behandelt de indicaties voor relining en rebasing en het klinisch onderzoek naar de mogelijkheden van een voorspelbare behandeling met een relining of rebasing. Daarnaast worden 3 specifieke behandelingen met relining of rebasing toegelicht: allereerst een aanpassing van de gebitsprothese die leidt tot een verbetering van de verticale maxillomandibulaire relatie, vervolgens een dorsale uitbreiding van de bovenprothese en tot slot de relining of rebasing van een overkappingsprothese op implantaten.

Terminologie en methoden

Soms bestaat enige verwarring over wat precies het verschil is tussen een relining en een rebasing. Hoewel dit onderwerp recent al voor partiële gebitsprothesen aan de orde is geweest, wordt de essentie hier nogmaals aangegeven (De Baat et al, 2011). Bij een relining wordt de ontstane ruimte tussen de mucosa en de prothesebasis opgevuld met een laag kunststof. Bij een rebasing wordt ook het contact tussen de de mucosa en de prothesebasis verbeterd, maar nu door de volledige prothesebasis te vernieuwen. Hierbij blijven dus alleen de prothese-elementen behouden. In Nederlandse tandtechnische laboratoria gebruikt men hiervoor vaak de term 'overzetting' omdat bij een rebasing de prothese-elementen als het ware worden overgezet naar een nieuwe prothesebasis.

Een relining kan zowel direct in de mond als indirect worden uitgevoerd. Bij een indirecte relining vindt de eigenlijke aanpassing plaats in het tandtechnisch laboratorium. Een rebasing laat zich alleen via een indirecte methode uitvoeren. Bij een indirecte relining en bij een rebasing moet de patiënt tijdelijk de gebitsprothese missen. De directe methode heeft tijdswinst als voordeel, maar levert een minder duurzaam resultaat op.

Voor een directe relining is er een keuze tussen het gebruik van harde en zachte materialen. De harde variant is verkrijgbaar als autopolymeer of als lichthardende kunststof. De directe methode met de zachte variant wordt veel gebruikt als tijdelijke overbrugging in snel veranderende omstandigheden, zoals bij een immediate gebitsprothese of als voorbereidende behandeling voor de indirecte methode (Krol et al, 2011). Ook bij de indirecte methode bestaat een keuze tussen harde en zachte materialen. Dit artikel behandelt alleen de aanpassingen van gebitsprothesen door middel van een indirecte relining of een rebasing met gebruik van harde materialen, vanwege het duurzame karakter daarvan.

Klachten en indicaties

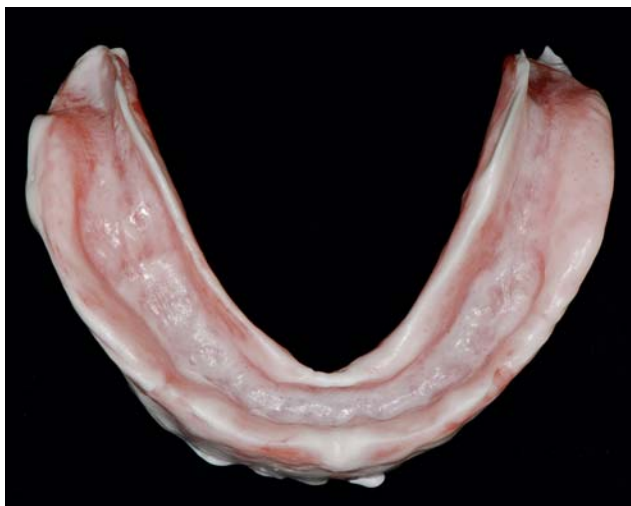Indien een relining of rebasing wordt overwogen, dient men niet alleen de kwaliteit van de gebitsprothese te beoordelen maar ook de klachten van de patiënt te inventariseren. Meestal zijn het immers de klachten van een patiënt die aanleiding geven om te onderzoeken of een relining of rebasing een mogelijke en zinvolle behandeloptie is. Het gaat daarbij veelal om klachten van esthetische of functionele aard die worden veroorzaakt door veranderingen in de mond ten gevolge van reductie van het alveolaire kaakbot of door veroudering of slijtage van de gebitsprothese. Ook kan het zijn dat een patiënt weliswaar nauwelijks klachten heeft, maar dat vanwege de aanwezigheid van irritatiefibrinen een (tijdelijke, directe) relining is gewenst (Bergman, 1985).

Ook een verandering van de verticale maxillomandibulaire relatie met als gevolg verlies van steun aan de aangezichtsmusculatuur kan aanleiding zijn een rebasing inclusief een verhoging van de maxillomandibulaire relatie te overwegen.

Beoordeling gebitsprothese en indicaties

Alvorens over te gaan tot een relining of rebasing wordt de kwaliteit van een gebitsprothese beoordeeld op afwijkingen in de occlusie, de maxillomandibulaire relatie, de pasvorm, de kunststof van de prothesebasis en de prothese-elementen.

De beoordeling van de occlusie en articulatie is vooral gericht op de vraag of de maxillomandibulaire relatie correct is of moet worden aangepast. Kleine aanpassingen van de occlusie zijn door middel van een rebasing mogelijk als er



Afb. 1. Een diagnostische afdruk geeft een goede indruk van de pasvorm en de randlengte van de gebitsprothese.

geen grote afwijkingen zijn ten opzichte van de centrale relatie en de prothese-elementen van de boven- en onderprothese buiten de mond nog in maximale occlusie op elkaar zijn te positioneren. Grote afwijkingen in de occlusie en articulatie, bijvoorbeeld een front dat 'op slot' staat door een te grote verticale overbeet of door een veranderde, te lage verticale dimensie, zijn niet te corrigeren door middel van een rebasing.

Problemen met de pasvorm geven veelal klachten over verlies van retentie en stabiliteit en/of pijn. De pasvorm is te beoordelen met behulp van een diagnostische afdruk met Fit Checker®. Dat is een dun afdruk materiaal van vloeibare additiesiliconen. De dikte van dit materiaal in de diagnostische afdruk is een maat voor de pasvorm van de prothesebasis. Een dergelijke diagnostische afdruk, die tot stand komt door functionele bewegingen van de patiënt zelf of door de zorgverlener gemaakt, maakt goed zichtbaar waar er hoeveel ruimte onder de prothesebasis aanwezig is en waar de protheseranden te lang of te kort zijn (afb. 1).

Indien uit de diagnostische afdruk blijkt dat de lengte van de protheserand(en) niet (meer) voldoet, is verkorten eenvoudiger dan verlengen. Uitbreiding van een protheserand betekent dat deze met behulp van een thermoplastisch materiaal (Isofunctional®) of een stugge additiesiliconen moet worden verlengd. De beoordeling van de lengte van de protheserand(en) moet gebeuren vanuit het besef dat een gereduceerde processus alveolaris een beeld kan opleveren van ogenschijnlijk te lange protheseranden omdat een gebitsprothese nu eenmaal steunt op zijn randen. Zodra de pasvorm van de prothesebasis is aangepast aan de vormgeving van de processus alveolaris, in een goede verticale dimensie, kan blijken dat de lengte van de protheserand(en) toch correct is.

Als uit de diagnostische afdruk blijkt dat zowel de prothesebasis als de protheseranden grote aanpassingen vereisen, is de verhouding tussen protheseranden, buccale vlakken en occlusie niet meer in harmonie en is relining of rebasing geen optie meer.

De kwaliteit van de prothese-elementen bepaalt mede de indicatie voor een relining of rebasing. Daarbij geldt dat kunststof prothese-elementen vaak sterke slijtage vertonen, terwijl porseleinen prothese-elementen vooral vaak zijn gefractureerd. Het voordeel van porseleinen prothese-elementen is dat ze bij een rebasing relatief eenvoudig zijn over te zetten in de nieuwe prothesebasis. Door het ontbreken van een chemische hechting zijn door middel van thermische verweking van de kunststof porseleinen prothese-elementen eenvoudig te verwijderen. Kunststof prothese-elementen zijn daarentegen lastig over te zetten vanwege hun chemische hechting aan de kunststof van de prothesebasis.

Door middel van een visuele en een akoestische beoordeling kan men vaststellen of een gebitsprothese porseleinen of kunststof prothese-elementen heeft. Visueel kan men vaststellen of de prothese-elementen in het front aan de palatinale zijde van crampons zijn voorzien om ze te bevestigen in de kunststof. Porseleinen prothese-elementen in de zijdelingse delen hebben soms kanaaltjes in de proximale vlakken die dienen voor de retentie in de kunststof. Een ander verschil is te zien aan eventuele slijtfacetten. Bij porselein hebben deze facetten een hoogglans en bij kunststof zijn ze mat. De akoestische methode is gebaseerd op de klank die te horen is wanneer met metaal op het prothese-element wordt getikt. Porselein geeft een helder en kunststof een dof geluid.

Problemen met de prothesebasis betreffen verkleuring of percolatie in de vorm van zwarte randen rond porseleinen prothese-elementen.

Bij twijfel over het mogelijke effect van een relining of rebasing is terughoudendheid aan te bevelen.

Behandeling

Vorbereidende behandeling

Alvorens over te gaan tot een relining of rebasing is vaak een voorbereidende behandeling noodzakelijk teneinde de mondgezondheid te verbeteren en het resultaat van de behandeling voorspelbaarder te maken (Salinas, 2009). Vooral bij aanwezigheid van irritatiefibromen of drukplaatsen kan ontlasting van de mucosa door correctie van de basis of de randen van de gebitsprothese veel verbetering opleveren. Soms is dat voor irritatiefibromen niet voldoende en is chirurgische correctie noodzakelijk.

Ook het aanbrengen van een zachte tijdelijke (siliconen) basis (softliner) in de gebitsprothese kan een drukplaats, een irritatiefibroom of een papillaire hyperplasie van het palatum doen genezen of in omvang doen afnemen. Een softliner kan niet alleen een geïrriteerde mucosa tot rust brengen, maar ook de pasvorm van de gebitsprothese tijdelijk verbeteren.

Bij een groot verlies van verticale maxillomandibulaire dimensie kan een zorgverlener met behulp van een softliner stapsgewijs een verhoging van de verticale dimensie doorvoeren voordat een indirecte relining of rebasing plaatsvindt. Het nadeel van een tijdelijke softliner is dat de patiënt bij een daaropvolgende indirecte relining of rebasing met

harde kunststof weer moet wennen aan het minder prettig aanvoelen van de harde prothesebasis. De periode van toepassing van een softliner moet daarom niet langer zijn dan strikt noodzakelijk.

Bij een persisterende *Candida*-infectie is het raadzaam door middel van een rebasing alle kunststof te vervangen omdat de *Candida* zich kan hebben genesteld in het poreuze materiaal van de prothesebasis. Medicatie met een antimycoticum voorafgaand aan de rebasing kan de infectie bestrijden zodat een schone gebitsprothese in een infectievrije mond wordt geplaatst.

Uitvoering

De uitvoering van een relining of rebasing is klinisch onder te verdelen in 3 stappen: aanpassing van de protheseranden, afvorming van de protheseranden en afdruk (Zarb, 1985). Na beoordeling van de prothesebasis en de lengte van de protheseranden (eventueel met Fit Checker®) kunnen te lange of te dikke delen worden gecorrigeerd door ze te beslijpen. Het is aan te bevelen de protheseranden iets te kort te maken zodat ze tijdens de afvorming van de protheseranden op de juiste lengte kunnen worden gebracht. Ook verdienen eventuele ondersnijdingen van de processus alveolaris een kritische blik. Alvorens de protheseranden af te vormen, corrigeert de zorgverlener de gebitsprothese ter plaatse van de ondersnijdingen zodat deze zonder hapering kan worden ingedaan en uitgenomen. Zo is in een later stadium de gebitsprothese met afdruk materiaal gemakkelijk van het gipsmodel te verwijderen zonder het gipsmodel te beschadigen. Het corrigeren van een gebitsprothese ter plaatsen van ondersnijdingen dient zodanig te geschieden dat de protheseranden op de juiste positie tegen de processus alveolaris komen aan te liggen. Dit vergemakkelijkt later het nemen van een goede functionele afdruk.

De randafvorming wordt gedaan met behulp van Iso-functional® (afb. 4f) of een stug siliconen materiaal, waarna de afdruk kan worden gemaakt met een vinylpolysiloxaan afdruk materiaal (Cagna, 2007). Tijdens het afdrukken is het van groot belang de juiste occlusale verhoudingen te respecteren door de afdruk te maken met de antagonistische gebitsprothese in de juiste occlusie *in situ*. Vooraf oefenen met het sluiten van de mond in (centrale) maximale occlusie kan problemen tijdens het nemen van de afdruk voorkomen. De aanwezigheid van een laag afdruk materiaal op de occlusale vlakken is een teken dat tijdens het nemen van de afdruk de gebitsprothesen niet op de juiste wijze in occlusie op elkaar zijn gehouden. Overtollig afdruk materiaal ter plaatse van het retromolaar pad of het tuber maxillaris wordt ten slotte verwijderd en de (juistheid van) de occlusie wordt met de gebitsprothesen buiten de mond gecontroleerd.

Indien twijfel bestaat over de juistheid van de occlusie kunnen de gebitsprothesen in de mond worden teruggeplaatst en kan alsnog een registratie van de juiste maxillo-mandibulaire registratie worden uitgevoerd. Dit kan tot gevolg hebben dat naast de aanpassing van de prothesebasis ook een aanpassing van de occlusie nodig is door middel van een relatieherstel (De Baat et al, 2011).

In een tandtechnisch laboratorium maakt men ter voorbereiding van een relining een gipsmodel van de afdruk waarin de protheseranden 5 mm diep verzinken. De afdruk wordt van tevoren tot dit niveau gereduceerd om deze diepte te garanderen (afb. 4n). Vervolgens wordt het model, inclusief de gebitsprothese, met behulp van gips in een klem geplaatst (afb. 4i). Na uitharding wordt de klem uit elkaar geschroefd en kan de gebitsprothese met het afdruk materiaal voorzichtig van het model worden genomen. Het afdruk materiaal wordt verwijderd en de binnenzijde van de gebitsprothese wordt ruw gemaakt. De volgende stappen zijn het model verzadigen met water, van een isolatielaag voorzien en monomeer aanbrengen op het ruwe oppervlak teneinde een goede hechting van de aan te brengen laag kunststof te verkrijgen. De kunststof, koudpolymeriserende polymethylmethacrylaat, wordt aangebracht aan de binnenzijde van de gebitsprothese en op het model. Daarna worden beide delen weer in de klem teruggeplaatst voor uitharding onder druk.

Het tandtechnische werk van een relining van zowel de boven- als de onderprothese kan in plaats van in een klem ook in een articulator worden uitgevoerd. Nadeel van deze methode is dat na verwijdering van het afdruk materiaal het vlak van occlusie niet is gefixeerd en dat daardoor enige verandering kan optreden.

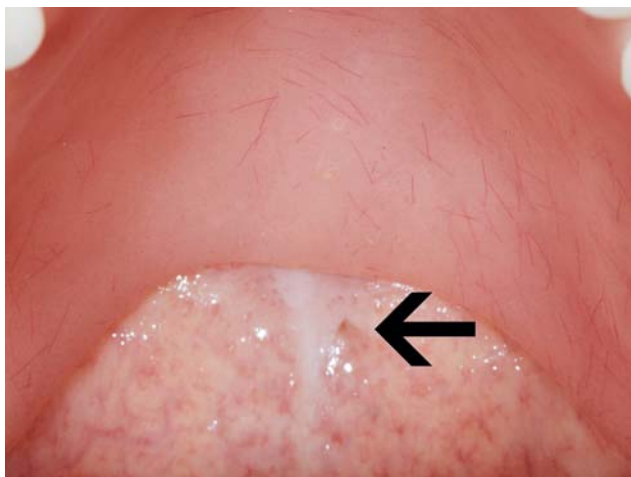
Voor een rebasing dient het model te worden ingebed in een mal, een zogeheten cuvet. Het model met gebitsprothese wordt in de cuvet ingebed. Als de gebitsprothese met afdruk materiaal van het model is verwijderd, worden porseleinen prothese-elementen uit de kunststofbasis verwijderd door middel van verhitting of worden kunststof prothese-elementen uit het basismateriaal geslepen om ze vervolgens in de mal terug te plaatsen. Verzaadiging met water en separatie van het model maakt de gebitsprothese gereed om in kunststof te worden geperst of gegoten.

Specifieke behandelingen

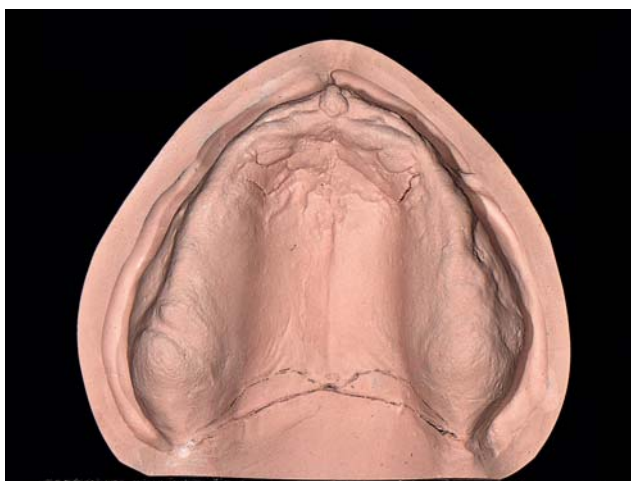Aanpassing van de maxillo-mandibulaire relatie

Wanneer een verandering in de occlusie of in de verticale maxillo-mandibulaire dimensie noodzakelijk is, verdient het aanbeveling deze correctie eerst in de mond uit te voeren en te stabiliseren alvorens over te gaan tot de afdruk ten behoeve van een relining of rebasing. Een dergelijke correctie is mogelijk door op strategische plaatsen aan de binnenzijde van de gebitsprothese zodanige stops aan te brengen dat hierdoor de occlusie en verticale dimensie in de juiste verhouding worden aangepast en gefixeerd.

Het aanbrengen van stops kan naar keuze met een thermoplastisch materiaal (Stents®, Isofunctional®) of met een stug siliconen afdruk materiaal. Na uitharding van het aangebrachte materiaal ten behoeve van de stops moet de occlusie wederom worden gecontroleerd, waarna de randafvorming en de afdruk volgens de eerder beschreven methode kunnen plaatsvinden. Door eerst de occlusie (of verticale dimensie) te stabiliseren wordt het mogelijk het proces van functionele bewegingen ten behoeve van de randafvorming



Afb. 2. Een onvoldoende naar dorsaal uitgebreide bovenprothese met de dorsale protheserand ongeveer 5 mm anterior van de foveae palatini (zie pijl).



Afb. 3. Radering van de A-lijn op het gipsmodel.

te beheersen doordat de gebitsprothese niet steeds manueel in de juiste occlusie hoeft te worden gefixeerd. Bij twijfel over de occlusie kan de maxillomandibulaire relatie alsnog worden vastgelegd door middel van een naregistratie om reoccluderen in een articulator mogelijk te maken (De Baat et al, 2011).

Dorsale uitbreiding bovenprothese

Een lastige aanpassing van een bovenprothese betreft de dorsale uitbreiding ter plaatse van de zogenoemde A-lijn, de overgang van palatum durum naar palatum molle. Om de ligging van de A-lijn als referentie voor de dorsale begrenzing te bepalen staan 2 richtlijnen ter beschikking. Ten eerste de beoordeling van de anatomische structuren door palpatie en oriëntatie ten opzichte van de foveae palatinae (afb. 2). Ten tweede de beoordeling van de fysiologische bewegingen van het palatum molle. Bij het uitspreken van de letter 'A' beweegt het palatum molle naar craniaal en bij blazen met een dichtgeknepen neus naar caudaal. De dorsale rand van de bovenprothese moet zodanig worden gesitueerd dat geen van beide bewegingen de bovenprothese tijdens functie van zijn plaats brengt. Klinische ervaring leert dat

niet alleen de juiste dorsale begrenzing van de bovenprothese van belang is, maar ook de afsluiting van de dorsale rand ter plaatse van de A-lijn. Voor het verkrijgen van een goede dorsale afsluiting is radering van de A-lijn op het model noodzakelijk (afb. 3). Aanpassing van de dorsale rand is dus wenselijk als deze niet op de A-lijn ligt.

Een te ver naar dorsaal uitgebreide bovenprothese geeft lekkage van lucht doordat tijdens bijvoorbeeld lachen en spreken ruimte ontstaat tussen de dorsale rand en de palatinale mucosa. Deze ruimte is vast te stellen door met een mondspiegel naar de dorsale rand van de bovenprothese te kijken terwijl de patiënt 'A' zegt. Veelal zijn er dan ook problemen met slikken. Indien de dorsale rand wel op de juiste plaats ligt en er toch retentieproblemen zijn, sluit de dorsale rand waarschijnlijk niet goed aan op de mucosa of, als er ook problemen met slikken zijn, is de dorsale rand vaak te dik.

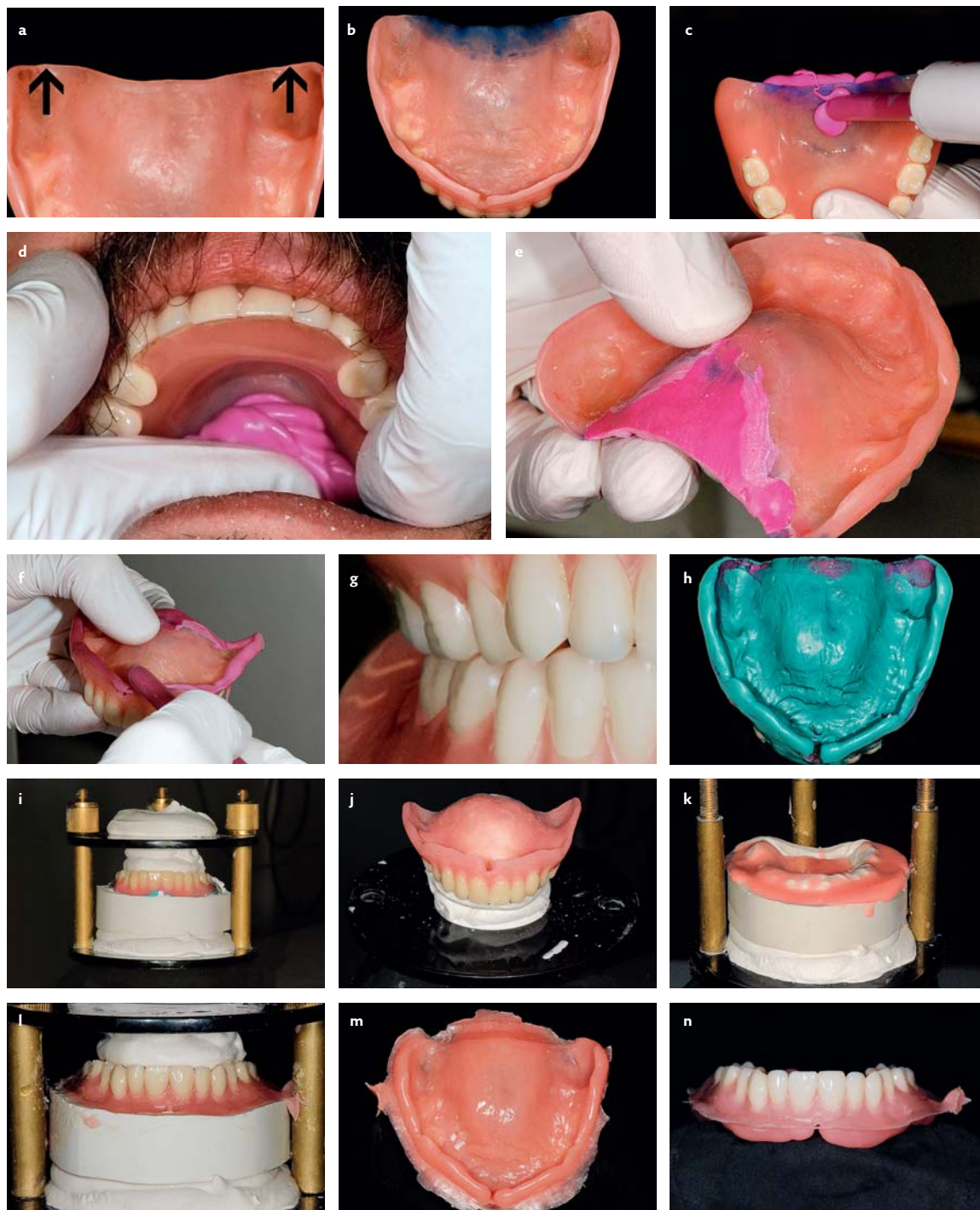
Indien de bovenprothese geen goede retentie heeft, terwijl de dorsale protheserand ogenschijnlijk goed aanligt tegen de mucosa en op de juiste plaats is gesitueerd, is er bijna altijd lucht lekkage ter plaatse van de incisura pterygopalatina, dorsaal van het tuber maxillare (afb. 4a).

Als de dorsale begrenzing van de bovenprothese ventraal van de A-lijn ligt, is meestal de retentie onvoldoende. Ook kan ter plaatse irritatie van de mucosa ontstaan. Ten slotte dient men te bedenken dat klachten over kokhalzen kunnen ontstaan door een te uitgebreide dorsale begrenzing, maar ook en vaker door een duidelijk te korte dorsale protheserand doordat de bovenprothese dan dorsaal kantelt en de tong triggert. In dat geval is het soms lastig een patiënt ervan te overtuigen dat een dorsale uitbreiding een remedie tegen de klacht kan zijn.

De daadwerkelijke verandering van de dorsale protheserand kan een geringe of een substantiële aanpassing inhouden. Bij een te ver naar dorsaal gelegen protheserand is het uiteraard mogelijk deze in te korten, maar veelal dient vervolgens ook een betere pasvorm en aansluiting aan de mucosa te worden bewerkstelligd. In geval van een (iets) te korte protheserand is het goed mogelijk de gebitsprothese met een thermoplastisch materiaal uit te breiden. Een substantiële dorsale uitbreiding kan geschieden met behulp van een zogeheten situatieafdruk met alginaat met de gebitsprothese *in situ*, eventueel na een voorbereidende relining met een siliconen afdruk materiaal. Uitbreiding door middel van een situatieafdruk met alginaat leidt tot een gipsmodel waarop vervolgens de juiste ligging van de dorsale protheserand wordt aangegeven door radering van de A-lijn. Daarna wordt de bovenprothese overeenkomstig de radering dorsaal uitgebreid met kunststof door middel van aanpersen of een gietprocedure.

Het is ook mogelijk een situatieafdruk te maken als de afdruk voor de relining is genomen. Nadelen van een dergelijke situatieafdruk zijn enerzijds de vaak niet duidelijke overgang tussen situatieafdruk en afdruk voor relining en anderzijds het ontbreken van de mogelijkheid tot borging van de occlusie doordat de situatieafdruk niet kan worden gemaakt in occlusie met de onderprothese.

Een dorsale uitbreiding van de bovenprothese met be-

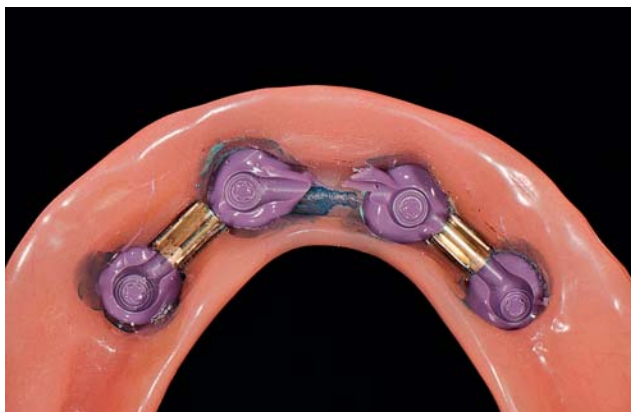


Afb. 4. Een dorsale uitbreiding van de bovenprothese met behulp van een stug additiesiliconenmateriaal.

- a. De dorsale zijde van de bovenprothese wordt bewerkt tot een rand met bevel aan de binnenzijde ontstaat om het contactvlak met het afdruk materiaal Futur® zo groot mogelijk te maken. De pijlen geven de ligging van de incisura pterygopalatina aan.
- b. Adhesief aangebracht op de dorsale protheserand.
- c. Afdruk materiaal Futur® aangebracht op de bevel en op de buitenzijde van de gebitsprothese.
- d. Het nog zachte afdruk materiaal Futur® wordt met de vinger op zijn plek gehouden.
- e. Na uitharding is Futur® zo stevig dat deze met behulp van een hardstalen

frees is te bewerken.

- f. Daarna wordt op de gebruikelijke manier de rand (af)gevormd.
- g. Afdruk voor relining met de gebitsprothesen in occlusie.
- h. De afdruk.
- i. Bovenprothese met model in klem gepositioneerd.
- j. Het afdruk materiaal is uit de prothesebasis verwijderd, de ondersnijdingen zijn ontlast en de prothesebasis is ruw gemaakt.
- k. Kunststof op het gesepareerde model en in de prothesebasis.
- l. Alle onderdelen in de klem om de nieuwe prothesebasis onder druk te laten uitharden.
- m. De gebitsprothese met de nieuwe prothesebasis vóór afwerking.
- n. De protheseranden zijn diep in het model verzonken.



Afb. 5. Een afdruk ter vervanging van de centrale huls van een staaf-hulsmesostructuur.

hulp van een stug additivesiliconenmateriaal heeft niet de nadelen van de hiervoor beschreven methode. In de afbeeldingen 4a t/m n wordt deze methode aan de hand van klinische afbeeldingen toegelicht.

Overkappingsprothese op implantaten

Een overkappingsprothese op implantaten kan implantaat-mucosaalgedragen zijn of volledig implantaatgedragen. Bij een implantaat-mucosaalgedragen overkappingsprothese met bijvoorbeeld drukknoppen of een staaf-hulsconstructie als mesostructuur op 2 implantaten kan de pasvorm door de voortschrijdende reductie van alveolair kaakbot slechter worden met als gevolg dat veelal ook de occlusie verstoord raakt. Voor een volledig implantaatgedragen overkappingsprothese geldt dat laatste minder en is de aanleiding om een relining uit te voeren vaak een klacht over voedselresten onder de overkappingsprothese in de ruimte die is ontstaan door reductie van alveolair kaakbot. Sommigen mensen met een overkappingsprothese op implantaten klagen persistent over achterblijvende voedselresten. Vaak gaat dat om voedselresten in de ruimte rond de mesostructuur en die ruimte kan niet door middel van een relining worden opgevuld. Dit probleem vergt vaak zorgvuldige uitleg zodat de patiënt begrijpt en accepteert dat dit een onverkomelijk nadeel is van een overkappingsprothese op implantaten.

In geval van een staaf-hulsmesostructuur moet bij periodieke mondonderzoeken worden beoordeeld of de hulzen nog aanwezig zijn, intact zijn en goed functioneren, terwijl bij een drukknopmesostructuur moet worden bekeken of de matrices aan vervanging toe zijn.

Als bij een drukknopmesostructuur de matrices moeten worden vervangen, is voor de afdruk ten behoeve van een relining geen aanpassing van de afdrukmethode vereist. Wel dient het afdruk materiaal uit de matrices te worden verwijderd waarna deze ter plaatse met was worden omgeven om ze te beschermen tijdens het aanbrengen van het nieuwe materiaal tegen de prothesebasis. Wanneer een matrix wel aan vervanging toe is, kan deze worden verwijderd door met een heet wasmes de kunststof rond de matrix te verhitten. In de gebitsprothese dient vervolgens voldoende ruimte te worden gemaakt om een afdruk te kunnen nemen

met een speciaal hulpdeel dat exact op de drukknop past. Met dit hulpdeel is het mogelijk een matrix-analoog in de afdruk te plaatsen zodat deze in het gipsmodel wordt gepositioneerd.

Als bij een staaf-hulsmesostructuur de hulzen intact zijn, mag bij een relining geen afdruk materiaal onder de staaf terechtkomen omdat de met uitgehard afdruk materiaal gevulde gebitsprothese dan niet meer kan worden uitgenomen. Dat is te voorkomen door de ruimte onder de staaf op te vullen met een daarvoor geschikt materiaal en de totale hoeveelheid afdruk materiaal beperkt te houden. Indien de hulzen wel moeten worden vervangen, is het aan te raden de staafconstructie mee te zenden naar het tandtechnisch laboratorium door deze in de afdruk op te nemen of erin te plaatsen. De juiste positionering van de staafconstructie in de afdruk kan op 4 manieren: in de mond de ruimte onder de staaf opvullen, alleen de gouden kappen afdrukken, een afdruk maken met verlengde afdrukstiften of de schroeven van de staafconstructie verwijderen en hiervoor in de plaats in de gouden kappen speciaal vastklikkende bevestigingsonderdelen aanbrengen die de staafconstructie wel exact op zijn plaats fixeren, maar gemakkelijk loskomen bij het verwijderen van de met afdruk materiaal gelinede gebitsprothese (Meijer en de Lange, 2007).

Het opvullen van de ruimte onder de staaf in de mond dient zodanig te gebeuren dat het gebruikte materiaal goed op zijn plaats komt en dat de plaatsing van de gebitsprothese met afdruk materiaal niet wordt belemmerd. Bij het nemen van een afdruk van alleen de gouden kappen wordt alleen op de positie van de gouden kappen een kleine hoeveelheid viskeus afdruk materiaal aangebracht (afb. 5).

De afdruk met een verlengde afdrukstift komt sterk overeen met een afdruk volgens de openlepeltechniek. Nadelen van deze methode zijn dat vaak prothese-elementen moeten worden verwijderd om ruimte te maken voor de verlengde afdrukstift en dat de afdruk meestal niet in occlusie kan worden gemaakt.

Tot slot

De beschreven methoden voor relining en rebasing komen het beste tot hun recht na een periode van alveolaire botreductie. Dit is vooral het geval tijdens de initiële fase van alveolaire botreductie. Niet alleen de gewenning aan een immediate gebitsprothese kan worden bevorderd, maar ook de pasvorm kan in deze periode worden verbeterd door een relining of rebasing (Krol et al, 2011).

In het algemeen kan worden gesteld dat naarmate de pasvorm van een gebitsprothese slechter is, een relining of rebasing meer effect zal hebben. Dit betekent echter ook dat bij geringe afwijkingen in de pasvorm een relining of rebasing voor de patiënt niet veel meerwaarde heeft en vaak teleurstellend is.

Klinische ervaring leert dat een relining of rebasing van een bovenprothese vaak meer effect heeft dan die van een onderprothese.

Literatuur

- * Baat C de, Witter DJ, Keltjens HMAM, Creugers NHJ. Periodieke mondonderzoeken en specifieke nazorg bij partiële gebitsprothesen. Ned Tijdschr Tandheelkd 2011; 118: 39-44.
- * Bergman B, Carlsson GE. Clinical long-term study of complete denture wearers. J Prosthet Dent 1985; 53: 56-61.
- * Cagna DR, Massad JJ. Vinyl polysiloxane impression material in removable prosthodontics. Part 2: Immediate denture and relined impressions. Compend Contin Educ Dent 2007; 28: 519-526.
- * Krol AAB, Brenkman RM, Kalk W. Een immediate volledige gebitsprothese voor de overgang van een natuurlijk naar een prothetisch occlusiesysteem. Ned Tijdschr Tandheelkd 2011; 118: 000-000.
- * Meijer H, Lange G de. Prothetiek en orale implantologie. Houten: Bohn Stafleu Van Loghum, 2007.
- * Salinas TJ. Treatment of edentulism: optimizing outcomes with tissue management and impression techniques. J Prosthodont 2009; 18: 97-105.
- * Tallgren A. The continuing reduction of the residual alveolar ridges in complete denture wearers: a mixed-longitudinal study covering 25 years. J Prosthet Dent 1972; 27: 120-132.
- * Zarb GA, Bolender C, Hickey C. Boucher's prosthodontic treatment for edentulous patients. St. Louis: Mosby, 1985.

Summary

Improvement of a removable complete denture by relining or rebasing

When the fit of a removable complete denture is diminished as a result of progressive alveolar bone reduction, relining or rebasing might be indicated. In clinical practice, a degree of confusion exists concerning the concepts relining, and rebasing. Relining is resurfacing the tissue side of a denture with a new material to fill the space which exists between the original denture contour and the altered tissue contour. Rebasing is resurfacing the fitting surface of a denture by replacing the entire denture base with new material, also to fill the space which exists between the original denture contour and the altered tissue contour. In particular, attention is given to 3 specific forms of relining and rebasing which serve to restore the maxillomandibular relationship, to extend effectively the palatal denture surface of the maxillary denture and to reline or rebase an implant-supported overdenture.

Bron

H.G. van Meegen, W. Kalk

Uit de sectie Orale Functieer, Prothetische Tandheelkunde en Biomaterialen van het Centrum voor Tandheelkunde en Mondzorgkunde (CTM), Universitair Medisch Centrum Groningen

Datum van acceptatie: 19 augustus 2011

Adres: H.G. van Meegen, CTM, postbus 196, 9700 AD Groningen
h.g.van.meegen@ctm.umcg.nl