



Complicaties bij patiënten met orale implantaten. Aanbevelingen voor periodiek preventief onderzoek

De orale implantologie is een zeer snel groeiend en dynamisch deelgebied van de mondzorg dat door een toenemend aantal zorgverleners wordt uitgeoefend. Ten behoeve van kwaliteitsbeheersing en -bewaking bestaat behoefte aan aanbevelingen voor nazorg. De nazorg kan worden verdeeld in zorg voor de peri-implantaire weefsels en de prothetische constructies. De meest voorkomende complicaties, elk met hun eigen behandeling, zijn peri-implantaire mucositis, peri-implantitis, recessie van de peri-implantaire weefsels, het losgaan of de fractuur van verankeringsonderdelen van overkappingsprothesen, afnemende pasvorm van overkappingsprothesen en het loskomen van de schroef waarmee een kroon op een implantaat of een implantaatopbouw is vastgezet. Door het verrichten van periodieke preventieve onderzoeken kunnen complicaties vroegtijdig worden ontdekt en behandeld.

Meijer HJA, Raghoobar GM, Goené RJ, Weijden GA van der. Complicaties bij patiënten met orale implantaten. Aanbevelingen voor periodiek preventief onderzoek

Ned Tijdschr Tandheelkd 2011; 118: 431-437

doi: 10.5177/ntvt.2011.09.11114

Inleiding

Steeds vaker worden orale implantaten gebruikt om prothetische constructies meer houvast te geven. Het aantal zorgverleners dat behandelplannen maakt voor patiënten bij wie het toepassen van implantaten een onderdeel is van het totale zorgplan neemt hierdoor sterk toe. Ten behoeve van kwaliteitsbeheersing en -bewaking bestaat behoefte aan aanbevelingen voor de toepassing van implantaten, het ontwerp van de prothetische constructie, de nazorg en de preventie en behandeling van complicaties. In eerdere artikelen zijn aanbevelingen gedaan voor vooral de toepassing van implantaten en het ontwerp van de prothetische constructie en is de wetenschappelijke stand van zaken over peri-implantaire infecties geschetst (Meijer et al, 2008; Van Winkelhoff, 2010).

Na enige tijd kan blijken dat zich bij een prothetische constructie op implantaten complicaties voordoen, zoals breuk, slijtage of verandering van de betrokken anatomische structuren (Meijer en De Lange, 2007). Daarom is na het plaatsen van prothetische constructies op implantaten levenslange nazorg nodig met als doel het behoud van functie en esthetiek, zonder dat complicaties optreden. Ondanks de vele onderzoeken die worden gepubliceerd op het gebied van de orale implantologie bestaan geen eenduidige aanbevelingen voor nazorg. Een van de oorzaken van deze omissie is het gebrek aan prospectieve onderzoeken op middellange en lange termijn waarin van verschillende behandelopties de effectiviteit en de complicaties worden geregistreerd

Wat weten we?

Na het plaatsen van prothetische constructies op implantaten is levenslange nazorg nodig met als doel het behoud van functie en esthetiek, zonder dat ernstige complicaties optreden. In de literatuur wordt een veelheid aan reversibele en irreversibele complicaties beschreven. Eenduidige aanbevelingen voor nazorg ontbreken echter.

Wat is nieuw?

Dit artikel verschaft aanbevelingen voor de frequentie en de uitvoering van periodieke preventieve onderzoeken bij patiënten met implantaatgedragen prothetische constructies.

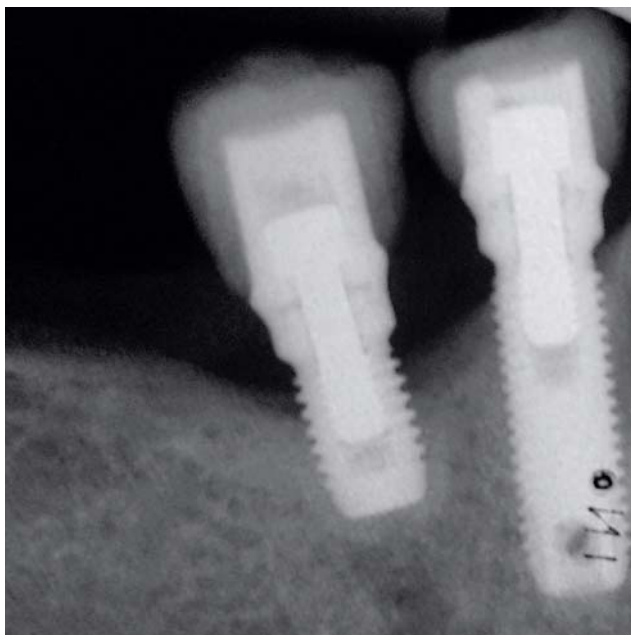
Praktijktoepassing

Vroegtijdige diagnostiek en het voorkomen van peri-implantaire infecties vormen de sleutel tot een succesvol resultaat van een behandeling met implantaten. De diagnostische instrumenten die hiervoor ter beschikking staan, zijn de pocketsonde en de röntgenopname.

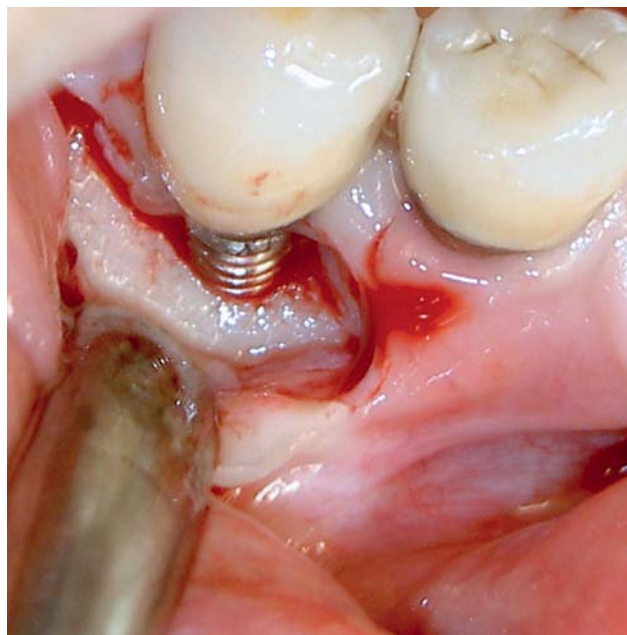
(Berglundh et al, 2002; Martin et al, 2009; Salvi en Brägger, 2009; Van Winkelhoff et al, 2009). Het herstel van een prothetische constructie dient zich niet alleen te richten op technische aanpassing of reparatie, maar tevens op eliminering van de oorzaak. Hierbij moet ook in ogenschouw worden genomen dat sommige complicaties van een al langere tijd functionerende constructie volstrekt normaal zijn.

Het ontwerp van implantaten is nog steeds aan veranderingen onderhevig en het toepassingsgebied wordt steeds uitgebreider. Door deze veranderingen zijn gebruikte materialen en protocollen achterhaald nog voordat ze over langere perioden zijn onderzocht. Op grond van de literatuur kan inmiddels wel een globaal overzicht worden gegeven van het optreden, de oorzaken en de preventie van complicaties.

Het doel van dit artikel is inzicht geven in de complicaties die bij patiënten met implantaatgedragen prothetische constructies kunnen optreden na afronding van de behandeling. Daarbij gaat het om complicaties van zowel de peri-implantaire weefsels als de uitneembare en vaste prothetische constructies. Ook worden aanbevelingen gedaan voor periodiek preventief onderzoek om complicaties vroegtijdig te voorkomen of te ontdekken en behandelen. Als definitie voor complicatie wordt gehanteerd: een probleem of verwikkeling van biologische of technische aard, optredend tijdens of na een behandeling. De nadruk ligt op complicaties na de behandeling.



Afb. 1. a. Röntgenopname van een patiënt met botverlies rond een implantaat op de positie van gebitsdeel 45 ten gevolge van peri-implantitis.



b. Chirurgische behandeling voor verlaging van het botniveau, reiniging van het implantaatoppervlak en verlaging van de aanhechting van de zachte peri-implantaire weefsels bij dezelfde patiënt.

Peri-implantaire weefsels

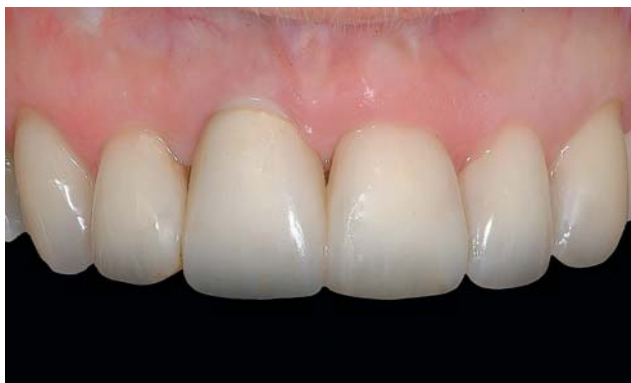Peri-implantaire infecties

Onderzoek heeft laten zien dat, uitgaande van een gezonde situatie, 3 weken ongestoorde plaque-accumulatie rond een implantaat leidt tot ontstekingslaesies in de zachte peri-implantaire weefsels (Zitzmann et al, 2001). Als deze ontsteking langer bestaat, kan dit leiden tot een ontstekingsproces waarbij het peri-implantaire bot wordt aangetaast (Berglundh et al, 2004).

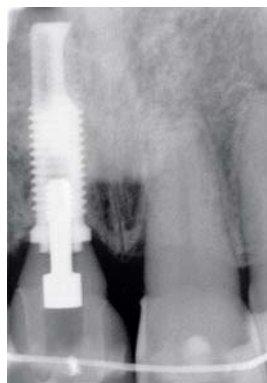
Peri-implantaire infecties worden onderscheiden in peri-implantaire mucositis en peri-implantitis. Peri-implantaire mucositis is een reversibele ontstekingsreactie. De kenmerken zijn: roodheid, zwelling en/of hyperplasie, een glanzend aspect, bloeding na sonderen, soms pusafvoer en de aanwezigheid van een verdiepte implantaatsulcus, ook wel pseudopocket genoemd. Peri-implantitis heeft vergelijkbare kenmerken, maar gaat gepaard met verlies van peri-implantair bot. De specifieke kenmerken van peri-implantitis zijn: bloeding na sonderen, een toename van de diepte van de implantaatsulcus met minimaal 2 millimeter (implantaatpocket) en een röntgenologisch waarneembaar verlies van bothoogte van minimaal 2 millimeter (Koldslund et al, 2010). Het voorkomen van peri-implantitis blijkt onduidelijk door de verschillende definities die worden gebruikt in de literatuur en door de verschillende evaluatieperiodes die met elkaar worden vergeleken. Alle auteurs zijn het echter met elkaar eens dat peri-implantitis frequent voorkomt (Roos-Jansäker et al, 2006; Zitzmann en Berglundh, 2008; Koldslund et al, 2010). Verlies van peri-implantair bot kan zover voortschrijden dat een implantaat niet langer behouden kan blijven en uitvalt of moet worden verwijderd.

De behandeling bij onvoldoende mondhygiëne en/of bloeding na sonderen bij een patiënt met peri-implantaire mucositis richt zich vooral op het verbeteren van de zelfzorg. Daarnaast kan boven het botniveau het gladde gedeelte van het implantaat, de implantaatopbouw en/of de suprastructuur, worden gereinigd met chemische of mechanische middelen. Instrumenten van plastic of koolstofvezel hebben hierbij de voorkeur omdat hiermee de oppervlakken niet worden beschadigd. Verruwing van een oppervlak zal immers plaqueaccumulatie bevorderen. Als de zwelling van de zachte peri-implantaire weefsels niet afneemt, meestal duidend op hyperplasie, kan dit weefsel chirurgisch worden verwijderd. Een transplantaat uit de mucosa van het palatum kan dan zondig op de wond worden aangebracht.

De behandeling van peri-implantitis richt zich, naast het optimaliseren van de mondverzorging, op mechanische en/of chemische reiniging van het implantaatoppervlak en een chirurgische reductie van de diepte van de implantaatpocket. Een systemische antimicrobiële behandeling wordt vaak aanbevolen in de vorm van een combinatie van amoxicilline en metronidazol, maar het effect hiervan is nog onvoldoende onderzocht. Tijdens een chirurgische behandeling van het peri-implantaire weefsel wordt het implantaatoppervlak zorgvuldig ontdaan van plaque, tandsteen en andere contaminaties en vervolgens mechanisch gereinigd. Dit is vaak lastig in verband met de vormgeving en oppervlakteruwheid van het implantaat. Het deel van het implantaat dat boven het bot uitsteekt, kan worden gespoeld met 0,12% chloorhexidine, geëtsd met bijvoorbeeld citroenzuur of een fosforzuurbevattende etsgel of gestraald met calciumcarbonaat (Strooker et al, 1998; Ntrouka et al, 2010). Bij gebruik van deze chemicaliën moet ervoor worden gewaakt het onderliggende bot te beschadigen. Ook kan worden



Afb. 2. a. Recessie van labiale mucosa bij een implantaatgedragen kroon op de positie van gebitslement 11.



b. Röntgenopname van dezelfde patiënt.

getracht het oppervlak van een implantaat met een laser te reinigen. De meest gangbare chirurgische behandeling is het verlagen van het botniveau tot omstreeks het niveau waar het bot en het implantaat contact met elkaar maken en het in overeenstemming hiermee verlagen van het aanhechtingsniveau van de zachte weefsels aan het implantaat (afb. 1). In elk geval moet de diepte van de implantaatpocket worden gereduceerd. Een nadeel van deze behandeling is de recessie van het zachte peri-implantaire weefsel. Dit kan leiden tot een klinisch langere kroon en een geëxposeerde implantaatopbouw of zelfs een geëxposeerd implantaat, hetgeen vooral in het esthetisch gebied niet wenselijk is. Hoewel er veel onderzoek naar wordt gedaan, is tot op heden geen goede behandeling beschikbaar voor regeneratie van een peri-implantair botdefect.

Recessie

Naarmate de cosmetische perceptie van de dentitie in de westerse samenleving verandert en implanteren in de esthetische zone toeneemt, wordt het op voorspelbare wijze creëren en behouden van een mooi dentaal uiterlijk met behulp van kronen op implantaten steeds belangrijker. Hoe fraai de kleur, de vorm en de oppervlaktestructuur van een kroon ook zijn, het totaalresultaat wordt in grote mate bepaald door de peri-implantaire weefsels. Een frequent voorkomende complicatie bij een implantaatgedragen kroon is recessie van het labiale deel van het peri-implantaire weefsel. Dit is deels een gevolg van een natuurlijke lichaamsreactie, maar ook van de technische uitvoering van de behandeling, waarbij direct moet worden gezorgd voor een voldoende dikke botlamel bucaal van het implantaat (afb. 2). Deze recessie kan esthetisch zeer storend zijn aangezien niet alleen de lengte van de kroon disharmonieert, maar ook de kroonrand, de implantaatopbouw en/of het implantaat zichtbaar kunnen worden. Lange tijd werd gedacht dat dit een intrinsiek gevolg was van het plaatsen van een implantaat (Grunder, 2000; Small en Tarnow, 2000). Inmiddels staat vast dat het te maken heeft met een natuurlijke lichaamsreactie. Zodra een mucosale doorgang wordt gecreëerd door het plaatsen van een implantaatopbouw, wordt ter hoogte van het contactvlak tussen implantaat en implantaatopbouw bindweefsel gevormd. De

hiervoor benodigde ruimte wordt ontnomen aan het zich ter plaatse bevindende kaakbot. Afhankelijk van de dikte van de buccale botlamel en de positie van het implantaat verdwijnt een deel van de buccale botlamel en daarmee de steun voor het zachter peri-implantaire weefsel. De mate waarin dit tot een zichtbare recessie van peri-implantair weefsel leidt, wordt (mede) bepaald door

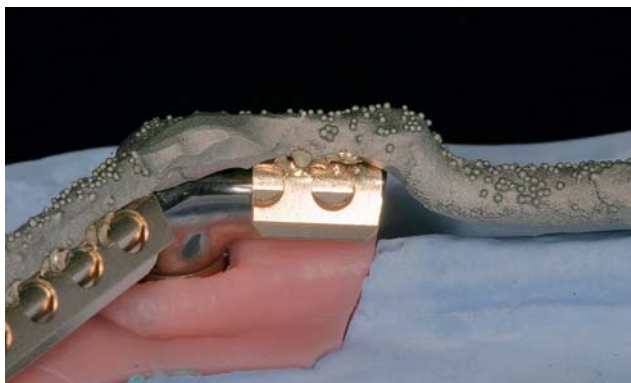
het biotype van dit weefsel.

De behandeling van een recessie met een bindweefseltransplantaat, al dan niet in combinatie met een gedeeltelijke mucosaflap, is niet goed voorspelbaar (Burkhardt et al, 2008). Ook de behandeling waarbij na verwijdering van de kroon en de implantaatopbouw een bindweefseltransplantaat bucaal en palatinaal onder vrijgeprepareerde mucosappen wordt geschoven, is een vorm van schadebeperking waarvan een goede uitkomst niet is gegarandeerd (Lai et al, 2010). De behandeling van een recessie van peri-implantair weefsel bij een implantaatgedragen kroon lijkt op dit moment dan ook onvoorspelbaar. Door een implantaat als regel iets naar palatinaal te plaatsen waardoor een voldoende dikke buccale botlamel resteert, kan in veel gevallen een recessie van peri-implantair weefsel worden voorkomen (Evans en Chen, 2008). Daarnaast verdient het aanbeveling in de esthetische zone aan de labiale zijde een bottransplantaat aan te brengen, ook als na het plaatsen van het implantaat alle windingen van het implantaat door bot zijn bedekt. Op die manier wordt geanticipeerd op het remodeleringsproces dat gaat plaatsvinden (Grunder et al, 2005). Het plaatsen van een iets kleinere implantaatopbouw op een iets vergroot implantaatplatform ('platform switching') heeft een positieve invloed op dit remodeleringsproces (Lazzara en Porter, 2006). De contour van de (tijdelijke) restauratie onder het peri-implantaire weefsel heeft, zeker niet op de laatste plaats, een grote invloed op het ontstaan van een recessie van peri-implantair weefsel en verdient daarom veel aandacht (Su et al, 2010).

Uitneembare prothetische constructies

Overkappingsprothese

Van reparaties van uitneembare implantaatgedragen prothetische constructies zijn vooral resultaten van de middellange termijn bekend van overkappingsprothesen in de onder- en de bovenkaak. Slechts enkele artikelen beschrijven onderzoeken naar het optreden van complicaties na een periode van ongeveer 10 jaar (Visser et al, 2006, Stoker et al, 2007, Meijer et al, 2009, Visser et al, 2009a). Hieruit bleek dat er een continue nazorg met een investering van tijd en materiaalkosten is. Als meest frequent voor-



Afb. 3. Huls met een puntlas bevestigd aan metalen (wironium) structuur.

komende complicaties kwamen naar voren: het losgaan of fracturen van verankeringsonderdelen van overkappingsprothesen en een afnemende pasvorm van overkappingsprothesen.

Ook na het plaatsen van een overkappingsprothese kunnen nog fysiologische veranderingen van de processus alveolaris optreden, zodat op termijn de pasvorm van de overkappingsprothese onvoldoende is (De Jong et al, 2010). In dat geval is een relining geïndiceerd. De procedure is vergelijkbaar met een relining van een conventionele volledige gebitsprothese en van een dubbelzijdig vrij-eindigende frameprothese. Het enige afwijkende aandachtspunt is dat geen afdruk materiaal in de nabijheid van een staaf-hulsmesostructuur mag komen omdat met onder de staaf doorlopend afdruk materiaal de gebitsprothese niet kan worden verwijderd.

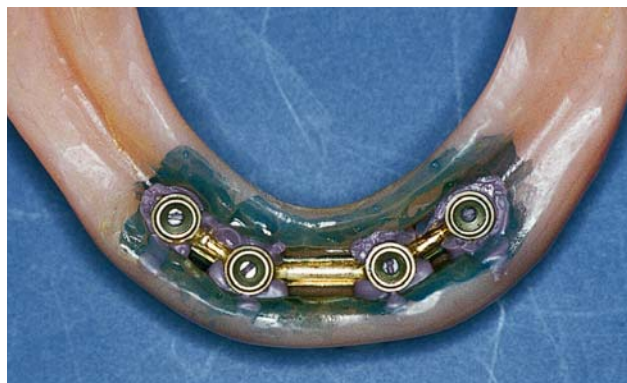Mesostructuur

De hulzen van een staaf-hulsmesostructuur zijn doorgaans de zwakste schakel in de krachtenoverdracht van de kauwkracht op de implantaten en het omliggende bot. Kleine hulzen en hulzen met kleine retentievleugels in de kunststof kunnen krachten soms slecht weerstaan. Er treedt metaalmoeheid op die resulteert in een fractuur of de retentievleugels wrikken zich los uit de kunststof. Als er sprake is van kleine hulzen met kleine retentievleugels wordt aanbevolen geen retentie te zoeken in de kunststof, maar de hulzen te bevestigen aan een gegoten metalen structuur die wordt ingebed in de kunstthars (afb. 3). Deze metalen structuur geeft tevens stevigheid aan de overkappingsprothese. Het aanbrengen van nieuwe hulzen bij een reparatie kan via een directe en indirecte methode (De Vries en Meijer, 1999).

Het direct in de mond bevestigen van een matrix in de overkappingsprothese met behulp van kunststof moet worden ontraden. Het gevaar dat kunststof in ondersnijdingen loopt en dat na uitharding de overkappingsprothese niet uit de mond kan worden genomen, is zeer groot.

De indirecte methode kan op 2 manieren worden uitgevoerd: door het opvullen van de ruimte onder de staaf of door alleen het occlusale deel van de implantaatopbouw af te drukken.

Het opvullen van de ruimte onder de staaf wordt bij voorkeur uitgevoerd als men de mesostructuur niet kan of wil verwijderen. De ruimte voor de staaf moet geheel zijn gevuld



Afb. 4. Afdruk voor het plaatsen van een nieuwe huls in een overkappingsprothese met een staaf-hulsmesostructuur.

met een sterk viskeus afdruk materiaal zonder de plaatsing van de prothetische constructie te storen en de vormgeving van de bovenkant en de zijanten van de staaf moet duidelijk blijven. Na het plaatsen van de overkappingsprothese over de mesostructuur wordt het afdruk materiaal uitgehard met de overkappingsprothese in habituele occlusie. De nieuwe hulzen worden, na het uitgieten van de afdruk, op het gipsmodel gepositioneerd en dan kan de bevestiging in de overkappingsprothese plaatsvinden. Het risico van deze methode is dat een slechte weergave van de staaf in de afdruk kan leiden tot een verkeerde positie van de hulzen.

Bij het alleen afdrukken van het occlusale deel van de implantaatopbouw is in het tandtechnisch laboratorium de staaf nodig voor de bevestiging van de nieuwe hulzen. Ter plaatse van de uitsparing voor de implantaatopbouw wordt in de overkappingsprothese een kleine hoeveelheid viskeus afdruk materiaal aangebracht, bij voorkeur met behulp van een spuit. Na het plaatsen van de overkappingsprothese over de staaf moet het afdruk materiaal uitharden met de overkappingsprothese in habituele occlusie. Na uitharding en verwijdering van de overkappingsprothese wordt de staaf verwijderd en in de afdruk gepositioneerd (afb. 4). Door de afdruk van de implantaatopbouw is de staaf exact te positioneren. De hoeveelheid afdruk materiaal is kritisch: te weinig afdruk materiaal geeft geen goede weergave van de implantaatopbouw en bij teveel afdruk materiaal loopt het onder de staaf en wordt bij verwijdering van de overkappingsprothese het afdruk materiaal losgescheurd en blijft afdruk materiaal achter op de staaf.

Vaste prothetische constructies

Vaste prothetische constructies zijn minder gemakkelijk te repareren dan uitneembare omdat zij doorgaans niet uit de mond kunnen worden verwijderd. Dit betekent dat ze bij complicaties vaak opnieuw moeten worden vervaardigd. Overlevingspercentages, verzameld uit de literatuur en verwerkt in een meta-analyse, zijn gepubliceerd door Pjetursson et al (2007) en Jung et al (2008). Het overlevingspercentage na 5 jaar van kleinere en grotere vaste bruggen op implantaten was 95,2%, en na 10 jaar 86,7%. Het laatste percentage is echter gebaseerd op slechts 3 onderzoeken (Gunne et al, 1999; Lekholm et al, 1999; Brägger et al, 2005). Het over-

Intermezzo 1**Periodiek preventief onderzoek**

Frequentie:

- 1 keer per jaar
- Bij patiënten met 1 of meer risicofactoren: 3-maandelijks

Risicofactoren:

- Voorgeschiedenis van parodontitis
- Roken
- Moeilijke reiniging van de prothetische constructie en de implantaten

levingspercentage na 5 jaar van solitaire implantaatgedragen kronen was 95,4% en na 10 jaar 89,4%. Het laatste percentage is echter gebaseerd op slechts 1 onderzoek (Brägger et al, 2005). Recentere onderzoeken waarin solitaire implantaatgedragen kronen in de esthetische zone van de bovenkaak zijn geëvalueerd, lieten vergelijkbare complicaties zien na 5 en 10 jaar (Visser et al, 2009b; Gotfredsen, 2009).

De meest voorkomende complicatie is het loskomen van de schroef waarmee een kroon op een implantaat of een implantaatopbouw is vastgezet. Het loskomen van een schroef kan duiden op onvoldoende pasvorm van de vaste prothetische constructie en correctie hiervan is uiteraard vereist. Daarnaast is in de literatuur meerdere keren vermeld dat het niet vastzetten van een schroef volgens de voorgeschreven kracht met behulp van een torquesleutel, de oorzaak kan zijn van het loskomen. Als een kroon is gecementeerd op een implantaatopbouw die mobiliteit vertoont, kan het verhelpen van de complicatie verstrekkende gevolgen hebben. Door de interne of externe rotatieweerstand in de vorm van bijvoorbeeld een hexagon is de kroon met de implantaatopbouw niet geheel rond te draaien en vervolgens te verwijderen. Soms lukt het door middel van een occlusale opening in de kroon de schroef van de implantaatopbouw te bereiken en opnieuw vast te zetten. Indien dit esthetisch niet storend is, kan de kroon weer worden hersteld door een composietrestauratie aan te brengen. Vaak leidt een dergelijke complicatie echter tot het doorslijpen en verwijderen van de kroon. Daarna kan de implantaatopbouw worden vastgeschroefd en moet een nieuwe kroon worden vervaardigd.

Intermezzo 3**Onderzoek van uitneembare prothetische constructie: mesostructuur en overkappingsprothese**

- Occlusie en articulatie
- Slijtage van de occlusale vlakken
- Mobiliteit mesostructuur
- Slijtage en fractuur mesostructuur
- Retentie overkappingsprothese op mesostructuur
- Verankeringsonderdelen overkappingsprothese
- Binnen- en buitenzijde overkappingsprothese

Intermezzo 2**Onderzoek van peri-implantaire weefsels**

Controle van mondhygiëne, aanwezigheid plaque en/of tandsteen, meten van de diepte van de implantaatsulcus en bepaling van mate van bloeding en pusafvoer na sonderen:

- na plaatsing van de prothetische constructie
- vervolgens bij elk periodiek preventief onderzoek

Vervaardigen röntgenopname:

- na plaatsing van de prothetische constructie
- 1 jaar, 5 jaar, 10 jaar (enzovoorts) na plaatsen van de prothetische constructie
- tussentijds bij toename van de sondeerdiepte van minimaal 2 mm

Aanbevelingen voor periodiek preventief onderzoek

Vroegtijdige diagnostiek en het voorkomen van peri-implantaire infecties vormen de sleutel tot een succesvol resultaat van een behandeling met implantaten. De diagnostische instrumenten die hiervoor ter beschikking staan, zijn de pocketsonde en de röntgenopname. Als het gaat om vroegtijdige diagnostiek lijkt de pocketsonde de voorkeur te hebben, eventueel ondersteund met röntgenologische informatie (Lang et al, 2000). Röntgenopnamen verschaffen informatie over botverlies en met een pocketsonde kunnen de pocketdiepte en de bloedingsneiging van de peri-implantaire weefsels worden vastgesteld. Om tijdens de levenslange periode van nazorg meetresultaten met elkaar te kunnen vergelijken en het effect van variabele sondeerdruk te reduceren, is het belangrijk een sonde te gebruiken met een gestandaardiseerde druk, bijvoorbeeld de Click-Probe® met een sondeerkracht van 0,2 N (Etter et al, 2002). Geadviseerd wordt de pocketdiepte en de bloedingsneiging in principe jaarlijks te meten. Als de pocketdiepte stabiel is en het peri-implantaire weefsel bij sonderen niet bloedt, is dat vooralsnog een goede frequentie. Immers, afwezigheid van bloeding bij sonderen heeft een voorspellende waarde voor de stabiliteit van het peri-implantaire weefsel (Jepsen et al, 1996). Zodra bij opeenvolgende evaluaties wel bloeding bij sonderen optreedt, vormt dit aanleiding om de frequentie van periodiek preventief onderhoud te vergroten (Luterbacher et al, 2000). Als de diepte van een implantaatpocket in een bepaalde periode meer dan 2 millimeter is toegenomen, luidt het advies een röntgenopname te maken om te beoordelen of de oorzaak een verandering van de zachte peri-

Intermezzo 4**Onderzoek van vaste prothetische constructie**

- Occlusie en articulatie
- Slijtage van de occlusale vlakken
- Mobiliteit
- Fractuur van onderdelen

implantaire weefsels is of dat sprake is van botafbraak en dus van peri-implantitis.

De primair voor het verrichten van reguliere periodieke mondonderzoeken verantwoordelijke mondzorgverlener is de eerst aangewezen om ook de periodieke preventieve onderzoeken van implantaten voor zijn rekening te nemen. Afhankelijk van het telkens te beoordelen niveau van de mondhygiëne kan dit nodig zijn na 3, 6 of 12 maanden. Na 1 jaar moet een nieuwe röntgenopname worden gemaakt. Als het botniveau stabiel blijkt ten opzichte van het botniveau op de na plaatsing van het implantaat gemaakte röntgenopname, hoeft pas na 5 jaar een volgende röntgenopname te worden gemaakt. Vervolgens kan dit steeds elke 5 jaar worden herhaald, zoals ook gebruikelijk is in de parodontologie.

Onderzoek heeft laten zien dat patiënten die door parodontitis hun gebitselementen hebben verloren een grotere kans hebben op peri-implantitis en botverlies (Van der Weijden et al, 2005; Schou, 2008; Van Winkelhoff, 2010). Deze groep verdient daarom meer aandacht met kortere tussenpauzes van de evaluatiemomenten. Andere risicogroepen zijn patiënten die roken en waarbij sprake is van een lastige reiniging door het ontwerp van de prothetische constructie (intermezzo's 1 en 2). Onderzoek van de prothetische constructie omvat een groot aantal onderdelen, afhankelijk of het een uitneembare of een vaste prothetische constructie betreft. Deze onderdelen zijn weergegeven in de intermezzo's 3 en 4.

Literatuur

- * Berglundh T, Gislason O, Lekholm U, Sennerby L, Lindhe J. Histopathological observations of human periimplantitis lesions. *J Clin Periodontol* 2004; 31: 341-347.
- * Berglundh T, Persson L, Klinge B. A systematic review of the incidence of biological and technical complications in implant dentistry reported in prospective longitudinal studies of at least 5 years. *J Clin Periodontol* 2002; 29 (Suppl. 3): 197-212.
- * Brägger U, Karoussis I, Persson R, Pjetursson B, Salvi G, Lang N. Technical and biological complications/failures with single crowns and fixed partial dentures on implants: a 10-year prospective cohort study. *Clin Oral Implants Res* 2005; 16: 326-334.
- * Burkhardt R, Joss A, Lang NP. Soft tissue dehiscence coverage around endosseous implants: a prospective cohort study. *Clin Oral Impl Res* 2008; 19: 451-457.
- * Etter TH, Håkanson I, Lang NP, Trejo PM, Caffesse RG. Healing after standardized clinical probing of the perimplant soft tissue seal: a histomorphometric study in dogs. *Clin Oral Implants Res* 2002; 13: 571-580.
- * Evans CD, Chen ST. Esthetic outcomes of immediate implant placements. *Clin Oral Implants Res* 2008; 19: 73-80.
- * Gotfredsen K. A 10-year prospective study of single tooth implants placed in the anterior maxilla. *Clin Impl Dent Rel Res* 2009 Aug 6. (Epub ahead of print).
- * Grunder U. Stability of the mucosal topography around single-tooth implants and adjacent teeth: 1-year results. *Int J Periodontics Restorative Dent* 2000; 20: 11-17.
- * Grunder U, Gracis S, Capelli M. Influence of the 3-D bone-to-implant relationship on esthetics. *Int J Periodontics Restorative Dent* 2005; 25: 113-119.
- * Gunne J, Astrand P, Lindh T, Borg K, Olsson M. Tooth-implant and implant supported fixed partial dentures: a 10-year report. *Int J Prosthodont* 1999; 12: 216-221.
- * Jepsen S, Rühling A, Jepsen K, Ohlenbusch B, Albers HK. Progressive peri-implantitis. Incidence and prediction of peri-implant attachment loss. *Clin Oral Implants Res* 1996; 7: 133-142.
- * Jong MHM de, Wright PS, Meijer HJA, Tymstra N. Posterior mandibular ridge resorption in patients with overdentures supported by two or four endosseous implants in a 10 year prospective comparative study. *Int J Oral Maxillofac Implants* 2010; 25: 1168-1174.
- * Jung RE, Pjetursson BE, Glauser R, Zembic A, Zwahlen M, Lang NP. A systematic review of the 5-year survival and complication rates of implant-supported single crowns. *Clin Oral Impl Res* 2008; 19: 119-130.
- * Koldslund OC, Scheie AA, Aass AM. Prevalence of peri-implantitis related to severity of the disease with different degrees of bone loss. *J Periodontol*. 2010; 81: 231-238.
- * Lai YL, Chen HL, Chang LY, Lee SY. Resubmergence technique for the management of soft tissue recession around an implant: case report. *Int J Oral Maxillofac Implants* 2010; 25: 201-204.
- * Lang NP, Wilson TG, Corbet EF. Biological complications with dental implants: their prevention, diagnosis and treatment. *Clin Oral Implants Res* 2000; 11: 146-155.
- * Lazzara RJ, Porter SS. Platform switching: a new concept in implant dentistry for controlling postrestorative crestal bone levels. *Int J Periodontics Restorative Dent* 2006; 26: 9-17.
- * Lekholm U, Gunne J, Henry P, Higuchi K, Lindén U, Bergström C, Steenberghe D van. Survival of the Brånemark implant in partially edentulous jaws: a 10-year prospective multicenter study. *Int J Oral Maxillofac Implants* 1999; 14: 639-645.
- * Luterbacher S, Mayfield L, Brägger U, Lang NP. Diagnostic characteristics of clinical and microbiological tests for monitoring periodontal and peri-implant mucosal tissue conditions during supportive periodontal therapy (SPT). *Clin Oral Implants Res* 2000; 11: 521-529.
- * Martin W, Lewis E, Nicol A. Local risk factors for implant therapy. *Int J Oral Maxillofac Implants* 2009; 24 (Suppl.): 28-38.
- * Meijer HJA, Lange GL de. Prothetiek en orale implantologie. Houten: Bohn Stafleu Van Loghum, 2007.
- * Meijer HJA, Raghoobar GM, Wismeijer D, Bruggenkate CM ten. Aanbevelingen voor orale implantologie. *Ned Tijdschr Tandheelkd* 2008; 115: 481-488.
- * Meijer HJA, Raghoobar GM, Batenburg RHK, Visser A, Vissink A. Mandibular overdentures supported by two or four endosseous implants: a 10-year clinical trial. *Clin Oral Impl Res* 2009; 20: 722-728.
- * Ntrouka VI, Slot DE, Louropoulou A, Weijden F van der. The effect of chemotherapeutic agents on contaminated titanium surfaces: a systematic review. *Clin Oral Impl Res* 2010: Epub ahead of print.
- * Pjetursson BE, Brägger U, Lang NP, Zwahlen M. Comparison of survival and complication rates of tooth-supported fixed dental prostheses (FDPs) and implant-supported FDPs and single crowns (SCs). *Clin Oral Impl Res* 2007; 18 (Suppl.): 97-113.
- * Roos-Jansäker AM, Lindahl C, Renvert H, Renvert S. Nine- to fourteen-year follow-up of implant treatment. Part II: presence of peri-implant lesions. *J Clin Periodontol* 2006; 33: 290-295.

- * *Salvi GE, Bragger U.* Mechanical and technical risks in implant therapy. *Int J Oral Maxillofac Implants* 2009; 24 (Suppl.): 69-85.
- * *Schou S.* Implant treatment in periodontitis-susceptible patients: a systematic review. *J Oral Rehabil* 2008; 35: 9-22.
- * *Small PN, Tarnow DP.* Gingival recession around implants: a 1-year longitudinal prospective study. *Int J Oral Maxillofac Implants* 2000; 15: 527-532.
- * *Stoker GT, Wismeijer D, Waas MAJ van.* An eight-year follow-up to a randomized clinical trial of aftercare and cost-analysis with three types of mandibular implant-retained overdentures. *J Dent Res* 2007; 86: 276-280.
- * *Strooker H, Rohn S, Winkelhoff AJ van.* Clinical and microbiologic effects of chemical versus mechanical cleansing in professional supportive implant therapy. *Int J Oral Maxillofac Implants* 1998; 13: 845-850.
- * *Su H, Gonzalez-Martin O, Weisgold A, Lee E.* Considerations of implant abutment and crown contour: critical contour and subcritical contour. *Int J Periodontics Restorative Dent* 2010; 30: 335-343.
- * *Visser A, Raghoobar GM, Meijer HJA, Vissink A.* Implant-retained mandibular overdentures versus conventional dentures: 10 years of care and aftercare. *Int J Prosthodont* 2006; 19: 271-278.
- * *Visser A, Raghoobar GM, Meijer HJA, Vissink A.* Implant-retained maxillary overdentures on milled bar suprastructures: a 10-year follow-up of surgical and prosthetic care and aftercare. *Int J Prosthodont* 2009; 22: 181-192.
- * *Visser A, Raghoobar GM, Meijer HJ, Meijndert L, Vissink A.* Care and aftercare related to implant-retained dental crowns in the maxillary aesthetic region: a 5-year prospective randomized clinical trial. *Clin Impl Dent Rel Res* 2011; 13: 157-167.
- * *Vries CT de, Meijer HJA.* Replacement of a clip in one session. *J Prosthet Dent* 1999; 82: 492-493.
- * *Weijden GA van der, Bommel KM van, Renvert S.* Implant therapy in partially edentulous, periodontally compromised patients: a review. *J Clin Periodontol* 2005; 32: 506-511.
- * *Winkelhoff AJ van, Avoort PGGL van der, Wismeijer D.* Infectieuze complicaties bij implantaten. *Ned Tijdschr Tandheelkd* 2009; 116: 193-197.
- * *Winkelhoff AJ van.* Consensus over peri-implantaire infecties. *Ned Tijdschr Tandheelkd* 2010; 117: 519-523.
- * *Zitzmann NU, Berglundh T, Marinello CP, Lindhe J.* Experimental peri-implant mucositis in man. *J Clin Periodontol* 2001; 28: 517-523.
- * *Zitzmann NU, Berglundh T.* Definition and prevalence of peri-implant diseases. *J Clin Periodontol* 2008; 35: 286-291.

Summary

Complications in patients with oral implants. Recommendations for routine preventive inspections

Oral implantology is a very fast growing and dynamic area of oral healthcare, carried out by an increasing number of oral healthcare providers. Recommendations for routine preventive inspections are needed to control and monitor the quality of treatment. Routine preventive inspection can be divided into inspection of the peri-implant hard and soft tissues and inspection of the prosthetic construction. The most frequently occurring complications, each with its own treatment, are peri-implant mucositis, peri-implantitis, recession of peri-implant tissues, the loosening or fracturing of overdenture attachment components, deterioration of the fit of overdentures, and the loosening of the screw with which a crown is secured on an implant or implant abutment. Carrying out routine preventive inspections will make it possible to detect and treat complications in a timely fashion.

Bron

H.J.A. Meijer^{1,2}, G.M. Raghoobar², R. J. Goené³, G.A. van der Weijden⁴
Uit ¹de sectie Orale Functieleer van het Academisch Centrum voor Mondzorg Groningen, ²de afdeling Kaakchirurgie van het Universitair Medisch Centrum Groningen, ³de afdeling Mondziekten/Kaakchirurgie en Aangezichts chirurgie van het Vrije Universiteit medisch centrum/Academisch Centrum Tandheelkunde Amsterdam en van ⁴de afdeling Parodontologie van het Academisch Centrum Tandheelkunde Amsterdam
Datum van acceptatie: 14 juni 2011
Adres: prof. dr. H.J.A. Meijer, UMC Groningen, postbus 30.001, 9700 RB Groningen
h.j.a.meijer@kchir.umcg.nl