

# Proefschriften 25 jaar na dato 28. Degeneratieve aandoeningen van het kaakgewricht

In 1985 verscheen het proefschrift 'Temporomandibular Joint. Articular cartilage structure and function'. Over het klinisch beloop van osteoartrose van het kaakgewricht, in de toenmalige literatuur veelal pijn-disfunctiesyndroom genoemd, de daarbij behorende röntgenologische kenmerken en de resultaten van niet-chirurgische behandeling was reeds veel bekend. Er was echter weinig bekend over de processen die leiden tot kraakbeenverval en andere degeneratieve veranderingen. Het gangbare concept dat osteoartrose zich bij histopathologisch onderzoek kenmerkt door defecten in het gewrichtsoppervlak bleek voor het kaakgewricht niet op te gaan. In het kaakgewricht deed zich het fenomeen voor van degeneratieve veranderingen in de diepere lagen van het kraakbeen en het subchondrale bot, terwijl het articulaire oppervlak microscopisch intact kon zijn. Een gedислоceerde discus articularis werd gezien als onderdeel van het artrotische proces. Een duidelijk inzicht in de oorzaak van osteoartrose werd niet verkregen.

Bont LGM de. Proefschriften 25 jaar na dato 28. Degeneratieve aandoeningen van het kaakgewricht. *Ned Tijdschr Tandheelkd* 2011; 118: 439-443  
doi: 10.5177/ntvt.2011.09.11136

## Inleiding

Decennia geleden werden met regelmaat patiënten gezien met pijnklachten, bewegingsbeperking en functiebeperking van de kaakgewrichten. Het betrof veelal jonge vrouwen in de leeftijd van 20-30 jaar, al dan niet met klachten over het knappen van het kaakgewricht. Destijds bestond het inzicht dat het hier een degeneratieve aandoening van het kaakgewricht betrof en dat er geen causaal verband was met de kwaliteit van de occlusie (Boering, 1966).

Na een zorgvuldige anamnese en een zorgvuldig klinisch onderzoek werd een differentiële diagnose opgesteld, waarna röntgenologisch onderzoek plaatsvond, gevolgd door een passend behandelplan. Het röntgenologisch onderzoek bestond uit het vervaardigen van een panoramische röntgenopname, een transfaryngeale opname volgens Parma en een transcraniële opname volgens Schüller. Tijdens analyse van deze röntgenopnamen konden alleen de verkalkte structuren worden beoordeeld, maar niet het articulaire kraakbeen, de discus articularis of het synoviale membraan. De aanwezigheid van degeneratieve veranderingen werd in het kraakbeen verwacht. De vraag was waaruit die veranderingen precies bestonden? Kwamen de veranderingen overeen met veranderingen in de overige synoviale gewrichten? Om het aangedane kraakbeen te kunnen bestuderen was het gewenst kennis te hebben van de normale (ultra)structuur van het articulaire kraakbeen van het kaakgewricht en dit te vergelijken met onderzoeksgegevens van patiënten. De hypothese 'Fragmentatie van het collageen netwerk in arti-

## Wat weten we?

Het kaakgewricht is een synoviaal gewricht waarin het kraakbeen wordt gevoed door synoviale vloeistof geproduceerd door het synoviale membraan. De synoviale vloeistof zorgt ook voor optimale rheologische eigenschappen van de oppervlakken van het gewricht, zodat het gewricht zonder wrijving kan transleren en roteren. De discus articularis vervult daarbij mechanisch een belangrijke rol. Als de discus articularis gebrek aan mobiliteit vertoont, leidt dat tot bewegingsbeperking van het kaakgewricht. De diverse vormen van pathologie van een synoviaal gewricht, kunnen zich ook manifesteren in het kaakgewricht.

## Wat is nieuw?

Degeneratieve veranderingen, inclusief een gedислоceerde discus articularis, blijken eerder het gevolg te zijn van een verstoorde huishouding van het kaakgewricht dan van een mechanische stoornis. Dit verklaart waarom chirurgische behandeling, met als doel een gedислоceerde discus articularis te reponeren, zelden tot succes leidt. Daarentegen blijken behandelingen die zijn gericht op herstel van het synoviale gewricht door wel te bewegen, maar niet te belasten, veelal effectief te zijn.

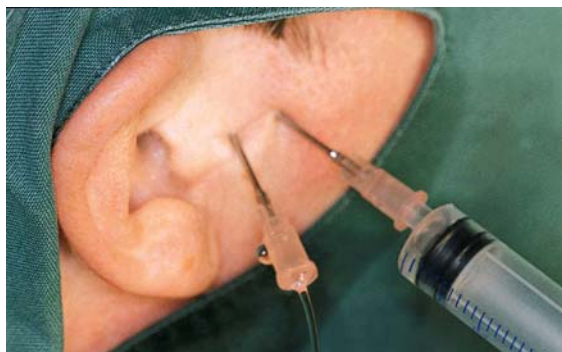## Praktijktoepassing

Behandelingen van aandoeningen van het kaakgewricht moeten gebaseerd zijn op een diagnose, waarbij het duidelijk is welke aandoening moet worden behandeld. Aandoeningen van het kaakgewricht kunnen gepaard gaan met secundaire tendomyogene klachten van de kauwspieren. De behandeling van de primaire aandoening van het kaakgewricht was doorgaans zoveel als mogelijk niet-chirurgisch van aard, gebaseerd op het principe van 'wel bewegen en niet belasten', waarbij het gewricht zich kan herstellen. Inmiddels heeft in toenemende mate het inzicht terrein gewonnen dat minimaal invasieve behandelingen, zoals het spoelen van het kaakgewricht (artrocentese), een impuls kan geven aan het herstel van het kaakgewricht (afb. 1).

culair kraakbeen veroorzaakt het kraakbeenverval dat plaatsvindt bij osteoartrose' werd in dit onderzoek getoetst.

## Het proefschrift

De structuur van het kraakbeen van het caput mandibulae werd bestudeerd met behulp van een lichtmicroscop en op (elektronen)microscopisch niveau, met zowel een scanning- als een transmissie-elektronenmicroscop. Aan de hand van obductiemateriaal werd het collageen netwerk van arti-




**Afb. 1.** Artrocentese. In de bovenste gewrichtskamer zijn 2 naalden ingebracht, 1 om de spoelvoelstof (fysiologisch zout) in te brengen, de andere om de spoelvoelstof te laten afvloeien.

culair kraakbeen van gezonde capita mandibulae bestudeerd en in kaart gebracht. De resultaten hiervan werden vergeleken met obductiemateriaal verkregen uit articulaire kraakbeen van artrotische capita, dat op dezelfde wijze voor lichtmicroscopie en scanningelektronenmicroscopie werd bewerkt. Deze artrotische capita waren afkomstig van patiënten die een hoge condylectomie hadden ondergaan. Al het patiëntenmateriaal werd tevens bewerkt voor transmissie-elektronenmicroscopie om het ultrastructurele beeld te krijgen van cellen en matrix van osteoartrotisch kraakbeen. De ultrastructurele bevindingen werden vergeleken met de ultrastructuur van articulaire kraakbeen van niet-artrotische capita die waren verwijderd bij oncologische behandelingen, waarbij in verband met een maligne proces in de ramus mandibulae een hemimandibulectomie werd verricht.

Er werden meerdere unieke bevindingen gedaan. Zo werd voor het eerst aangetoond dat de collageenefibrillen in lagen of bundels zijn georganiseerd (afb. 2). De laagsgewijze opbouw, waarbinnen een vlechtwerk aantoonbaar is, werd gevonden in de bovenste zone van het kraakbeen. Een bundelsgewijze organisatie werd ook gevonden in de diepere zones (De Bont et al, 1984). Hieruit volgde de waarneming dat de collageenefibrillen een driedimensionaal netwerk vormen met een specifieke organisatie in 4 te onderscheiden zones van het articulaire kraakbeen (De Bont et al, 1985) (afb. 3). Aangezien vorm en functie aan elkaar zijn gekoppeld, mag het verschil in structuur per kraakbeenzone worden beschouwd als een aanduiding voor verschillende functies van deze kraakbeenzones. De aard van deze verschillen werd echter niet duidelijk.

In het articulaire kraakbeen van artrotische capita mandibulae werd een desintegratie van het collageenefibrillen netwerk en een vette degeneratie van het kraakbeen aangetroffen (De Bont et al, 1985).

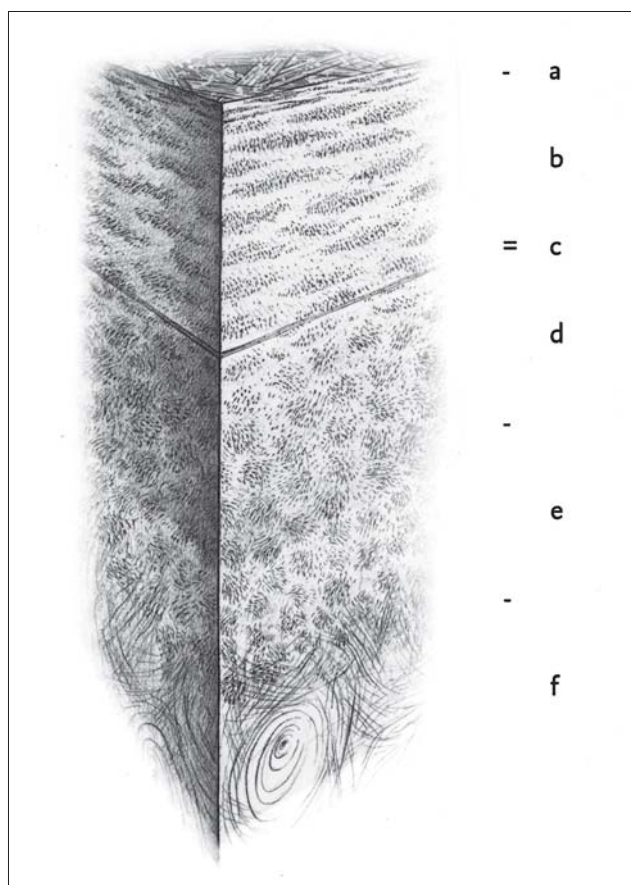
Transmissie-elektronenmicroscopie van articulaire kraakbeen van artrotische capita liet zien dat op ultrastructureel niveau zowel de kraakbeencellen als de matrix waren aangedaan. De gevonden degeneratieve veranderingen in het artrotische vezelkraakbeen van de capita bleken identiek aan het hyaliene kraakbeen van andere synoviale gewrichten (De Bont et al, 1985).



**Afb. 2.** Opname met scanningelektronenmicroscopie van het oppervlak van het caput mandibulae. De collageenefibrillen vormen een duidelijk vlechtwerk ( $\times 4.000$ ).

De relatie tussen osteoartrose en dislocatie van de discus articularis van het kaakgewricht werd onderzocht aan de hand van obductiemateriaal. Van de 22 onderzochte kaakgewrichten (leeftijd 54 tot 92 jaar) bleken 8 een normale en 14 een gedислоceerde of geperforeerde discus articularis te hebben. Van deze 14 toonden 8 gewrichten een partieel naar ventraal gedислоceerde discus, 5 een geheel naar ventraal gedислоceerde discus en 1 gewricht toonde een grote perforatie van de discus. Bij een partiële discusdislocatie bleek de verplaatsing altijd in het laterale deel of in het laterale en het centrale deel van het kaakgewricht voor te komen.

Talrijke degeneratieve veranderingen, zoals osteofytvorming, sclerosering van het bot, subchondrale cystevorming, erosies van het articulaire oppervlak, vormverandering van het caput, afvlakking van de fossa mandibulae en het kleiner worden van het caput zijn macroscopisch reeds zichtbaar. Scheurvorming in het articulaire kraakbeen op de grens van verkalkt en niet-verkalkt kraakbeen, clustering van de chondrocyten en fibrosering van het beenmerg zijn vroege, alleen microscopisch waarneembare veranderingen. Opvallend was dat de bovenste laag van het articulaire kraakbeen zelden is aangedaan en het langst intact blijft. De degeneratieve veranderingen bleken primair plaats te vinden in de



**Afb. 3.** Diagram. Het collagene vlechtwerk van het kraakbeen van het caput mandibulae. De organisatie van de collagene fibrillen is in elke te onderscheiden laag verschillend; a. articulair oppervlak, b. articulaire zone, c. proliferatieve zone, d. vezelkraakbeenzone, e. gecalcificeerde kraakbeenzone, f. subchondraal bot.

diepere lagen en de oppervlaktelaag schijnt zich hieraan aan te passen. Op 3 na alle kaakgewrichten met een gedислоceerde discus toonden duidelijk degeneratieve kenmerken, vooral in het laterale deel van het gewricht (afb. 4). Een dislocatie van de discus articularis, partieel of geheel, bleek veelal gepaard te gaan met degeneratieve veranderingen op dezelfde plaats in het kaakgewricht. Echter, 4 van de 8 kaakgewrichten met een normale positie en vorm van de discus articularis toonden eveneens degeneratieve kenmerken. Op grond van de uitkomsten van het onderzoek bleek een dislocatie van de discus articularis het gevolg van osteoartrose van het kaakgewricht, die weliswaar het degeneratieve proces kan versnellen, maar die niet primair als oorzaak van osteoartrose kan worden gezien (De Bont et al, 1986).

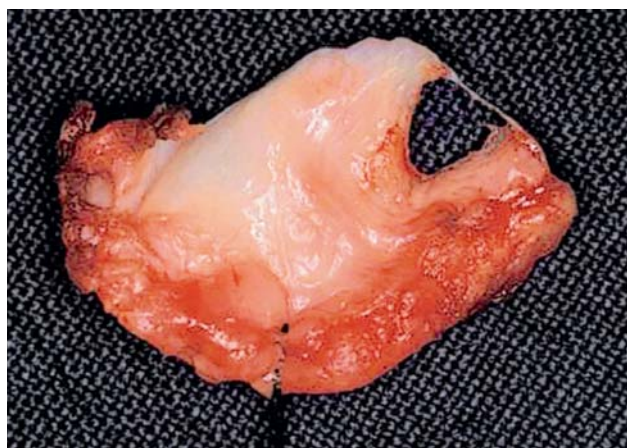### Resultaten van later onderzoek

De vorm en de positie van de discus articularis spelen een duidelijke rol in de etiologie van knappende kaakgewrichten. Tot op heden zijn classificaties van aandoeningen van het kaakgewricht veelal gebaseerd op de vorm en vooral op de positie van de discus articularis. Zorgverleners realiseren zich hierbij onvoldoende dat er altijd een opvallende spreiding is in wat tot het normale beeld kan worden gerekend, waarbij de grens tussen normaal en abnormaal zich niet

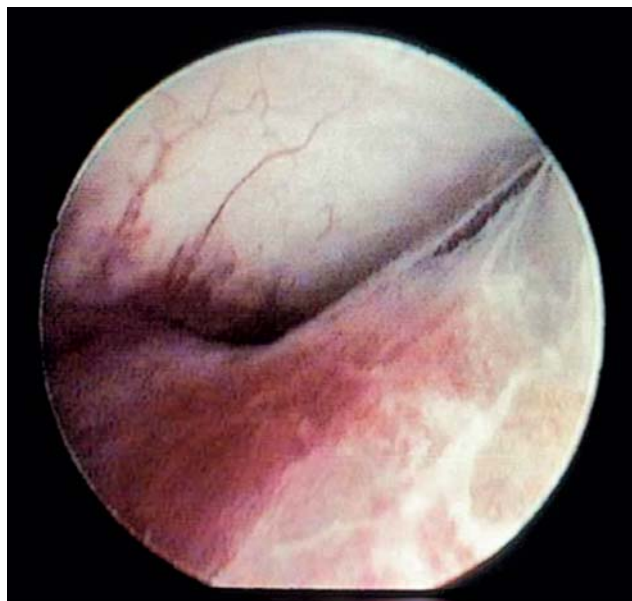altijd eenvoudig laat aangeven. Ook in relatief jong obductiemateriaal, gemiddelde leeftijd van 40,4 jaar, werd een opvallende spreiding in vorm en positie van de discus articularis gevonden, evenals in vorm en grootte van het caput mandibulae (Dijkgraaf et al, 1992). Het lijkt gerechtvaardigd een discus articularis die een afwijkende vorm en positie heeft eerder tot de natuurlijke spreiding van het normale beeld te rekenen, dan tot een vorm van discusluxatie.

Een artroscopische behandeling van het kaakgewricht behoort in een goed geoutilleerd ziekenhuis tot het standaardpakket van aanwezige diagnostische en therapeutische mogelijkheden. Dit biedt de mogelijkheid de normale structuur en functie van het synoviale membraan van het kaakgewricht in kaart te brengen, evenals de structuur en functie van het synoviale membraan van het osteoartrotische kaakgewricht, en de mogelijkheid synoviale vloeistof nader te analyseren en de gevonden pathologische kenmerken te correleren met gevonden afwijkingen in bipten van het synoviale membraan (afb. 5). Zo is geprobeerd de aanwezigheid van de endotheelcellenstimulerende angiogenesefactor te correleren met de aanwezigheid van een vascularisatie van het kraakbeenoppervlak. Adhesievorming is met behulp van artroscopisch onderzoek veelvuldig aangetoond in de bovenste gewrichtskamer en wordt gezien als 1 van de mechanismen in de pathofysiologie van het kaakgewricht. Kristalvorming bleek geen rol te spelen in het ontstaan van osteoartritis van het kaakgewricht (Dijkgraaf, 1997). Onderzoek naar de mechanismen die ten grondslag liggen aan de adhesievorming in het kaakgewricht leverde uiteindelijk geen tastbaar resultaat op (Milam et al, 1998).

Bij onderzoek naar aandoeningen van het kaakgewricht is de noodzaak onderkend om op methodologisch correcte wijze klinisch onderzoek te verrichten. De beginselen van klinimetrie werden toegepast en nader tot ontwikkeling gebracht (Stegenga, 1991). Van der Kuijl (1992) toonde aan dat kwalitatief goede beeldvorming van de kaakgewrichten van groot belang is om te komen tot een juiste diagnose van een aandoening van het kaakgewricht. De hypothese dat hypermobiliteit leidt tot osteoartrose op jonge leeftijd is onderzocht en verworpen voor het kaakgewricht. Jonge



**Afb. 4.** Chirurgisch verwijderde discus articularis van het kaakgewricht met een perforatie.



**Afb. 5.** Arthroscopisch beeld van de bovenste gewrichtskamer van een kaakgewricht met duidelijke kenmerken (roodheid) van een inflammatoire gewrichtsaandoening.

vrouwen met degeneratieve veranderingen van de kaakgewrichten bleken opvallend lenig te zijn, maar niet significant leniger dan een controlegroep van dezelfde leeftijd (Dijkstra, 1993).

Cohortonderzoeken zijn van groot belang om een indruk te krijgen hoe een ziektebeeld zich in de tijd ontwikkelt. Een deel van de patiënten met aandoeningen van het kaakgewricht dat betrokken was in een onderzoek van Boering (1966) werd 30 jaar later opnieuw onderzocht. De uitkomsten bevestigden het beeld dat primaire osteoartrose van het kaakgewricht doorgaans niet progressief is en kan worden gezien als een zichzelf limiterende ziekte (De Leeuw, 1994). Toch zijn er patiënten die refractair zijn op iedere aangeboden behandeling en waarbij het gehele kaakgewricht is gedestruëerd. Dit gaat gepaard met veel pijn en een aanzienlijke functiebeperking. Bij deze patiënten is het plaatsen van een kunstkaakgewricht geïndiceerd. Op basis van wetenschappelijk onderzoek is inmiddels een kunstkaakgewricht ontwikkeld en uitgebreid getest (Falkenström, 1993; Van Loon, 1999).

De methodologie bij het verrichten van klinisch wetenschappelijk onderzoek vraagt steeds verdere verfijning om op een betrouwbare wijze klinisch onderzoek naar aandoeningen van het kaakgewricht te kunnen verrichten (Kropmans, 2001). Effectiviteit van artrocentese van het kaakgewricht en de waarde van computertomografie bij de diagnostiek van aandoeningen van het kaakgewricht zijn hierbij onderwerpen van onderzoek.

## Discussie

Pathologie van het kaakgewricht onderscheidt zich niet van pathologie van andere synoviale gewrichten. Degeneratieve aandoeningen van het kaakgewricht worden ook wel temporomandibulaire stoornissen genoemd. In de internationale literatuur worden deze aandoeningen van het kaakgewricht

## Onderzoek en wetenschap

### Instructies

- Vermijd het kauwen van stevig of taai voedsel.
- Geen kauwgom eten.
- Kauw bewust, in een rustig tempo.
- Voorkom klemmen of knarsen.
- Niet belasten in extreme stand van de onderkaak, zoals bij het afbijten van een appel of nagelbijten.
- Ontspannen bewegen van de onderkaak stimuleert het herstel van de kaakgewrichten, hierbij worden de gewrichtsoppervlakken gemasseerd.

**Tabel 1.** Instructies voor patiënten met aandoeningen van het kaakgewricht.

'Temporomandibular Disorders' (TMD) genoemd (Scrinivan et al, 2008). Het gebruik van de afkorting TMD voor het Nederlandse temporomandibulaire disfunctie is verwarrend, maar vooral ongewenst, omdat het een containerbegrip is dat niet verwijst naar specifieke pathologie van het kaakgewricht, maar eerder naar niet-specifieke symptomatologie.

De pathogenese van osteoarthritis van het kaakgewricht is niet geheel duidelijk. De rol van vrije zuurstofradicalen hierbij is aannemelijk, maar ook die van pro-inflammatoire cytokinen, evenals van de vasculaire endotheliale groeifactor en de deactivatie van de remmers van metalloproteinasen (Milam et al, 1998; Tanaka et al 2008).

Het positieve effect van artrocentese wordt waarschijnlijk veroorzaakt doordat tijdens het spoelen van de gewrichtskamer de aanwezige proteïnen eruit worden gespoeld, inclusief de proteïnen die een rol spelen in de pathogenese, maar vooral ook de proteïnen die als pijnmediator functioneren. Dit laatste verklaart waarom patiënten met aandoeningen van het kaakgewricht met regelmaat aangeven dat deze behandeling direct als sterk pijnreducerend wordt ervaren.

Onderzoek liet tevens een sterke aanwijzing zien voor een aanzienlijke spreiding in de normale vorm en positie van de discus articularis (De Bont et al, 1985; Dijkgraaf 1992). Geheel in lijn met deze bevinding is de uitkomst van een onderzoek met beeldvorming door magnetische resonantie (MRI) van asymptomische kaakgewrichten van proefpersonen, waarbij bleek dat 33% van de onderzochte groep een MRI-beeld had dat past bij een discusluxatie van het kaakgewricht (Kircos et al, 1987). Deze bevinding is in later onderzoek bevestigd (Tasaki et al, 1996).

Thans geldt het inzicht dat de mate van mobiliteit van de discus articularis belangrijker is dan de vorm en de positie daarvan. In dat licht is het wenselijk behandelingen te ontwikkelen die adhesievorming en fibrosering van de gewrichtskamers doeltreffend kunnen bestrijden of, nog beter, voorkomen.

De gangbare behandelingen van aandoeningen van het kaakgewricht, zowel niet-invasieve als invasieve, zijn gericht op herstel van de huishouding van het kaakgewricht. Het advies 'wel bewegen, maar niet belasten', evenals artrocentese blijkt daarvoor een doelmatige behandeling te zijn (tab. 1).

## Slotbeschouwing

De kennis van de etiologie van degeneratieve aandoeningen van het kaakgewricht is de laatste decennia enorm toegenomen. Dit stemt overeen met de beschikbare kennis van aandoeningen van synoviale gewrichten. Maar ondanks deze toename van kennis is er nog geen doeltreffende behandeling beschikbaar om de degeneratieve aandoeningen een halt toe te roepen of om het gewricht aan te zetten tot gebruik van een sluimerend reparatief vermogen.

De verwachting is dat naarmate de moleculaire inzichten in de huishouding van het kaakgewricht bij degeneratieve aandoeningen van het kaakgewricht steeds verder toenemen een effectieve behandeling van aandoeningen van het kaakgewricht binnen bereik is.

## Literatuur

- \* Boering G. Arthrosis deformans van het kaakgewricht. Een klinisch en röntgenologisch onderzoek. Groningen: Rijksuniversiteit Groningen, 1966. Academisch proefschrift.
- \* Bont LGM de, Boering G, Havinga P, Liem RSB. Spatial arrangement of collagen fibrils in the articular cartilage of the mandibular condyle: a light microscopic and scanning electron microscopic study. *J Oral Maxillofac Surg* 1984; 42: 306-313.
- \* Bont LGM de, Haan P de, Boering G. Structuur en bouw van het kraakbeen van het kaakgewricht. *Ned Tijdschr Tandheelkd* 1985; 92: 184-189.
- \* Bont LGM de, Boering G, Liem RSB, Havinga P. Osteoarthritis of the temporomandibular joint: a light microscopic and scanning electron microscopic study of the articular cartilage of the mandibular condyle. *J Oral Maxillofac Surg* 1985; 43: 481-488.
- \* Bont LGM de, Liem RSB, Boering G. Ultrastructure of the articular cartilage of the mandibular condyle; ageing and degeneration. *Oral Surg Oral Med Oral Pathol* 1985; 60: 631-641.
- \* Bont LGM de, Boering G, Liem RSB, Eulderink F, Westesson PL. Osteoarthritis and internal derangement of the temporomandibular joint. A light microscopic study. *J Oral Maxillofac Surg* 1986; 44: 634-643.
- \* Dijkgraaf LC, Bont LGM de, Otten E, Liem RSB, Boering G. Three-dimensional visualization of the temporomandibular joint. A computerized multisectonal autopsy study of disc position and configuration. *J Oral Maxillofac Surg* 1992; 50: 2-10.
- \* Dijkgraaf LC. Temporomandibular joint osteoarthritis and crystal deposition diseases. Structure and pathogenesis. Groningen: Rijksuniversiteit Groningen, 1997. Academisch proefschrift.
- \* Dijkstra PU. Temporomandibular joint: osteoarthritis and joint mobility. Groningen: Rijksuniversiteit Groningen 1993. Academisch proefschrift.
- \* Falkenström CH. Biomechanical design of total temporomandibular joint replacement. Groningen: Rijksuniversiteit Groningen, 1993. Academisch proefschrift.
- \* Kircos LT, Ortendahl DA, Mark AS, Arakawa M. Magnetic resonance imaging of the TMJ disc in asymptomatic volunteers. *J Oral Maxillofac Surg* 1987; 45: 852-854.
- \* Kropmans TJB. Clinical decision making in temporomandibular joint treatment planning and evaluation. Groningen, Rijksuniversiteit Groningen, 2001. Academisch proefschrift.

## Onderzoek en wetenschap

- \* Kuijl B van der. Temporomandibular joint. Evaluation of imaging techniques. Groningen: Rijksuniversiteit Groningen, 1992. Academisch proefschrift.
- \* Leeuw R de. A 30-year follow-up study of non-surgically treated temporomandibular joint osteoarthritis and internal derangement. Groningen: Rijksuniversiteit Groningen, 1994. Academisch proefschrift.
- \* Loon J-P van. The Groningen temporomandibular joint prosthesis. Groningen, Rijksuniversiteit Groningen, 1999. Academisch proefschrift.
- \* Milam SB, Zardeneta G, Schmitz JP. Oxidative stress and degenerative temporomandibular joint disease. A proposed hypothesis. *J Oral Maxillofac Surg* 1998; 56: 214-223.
- \* Scrinivan SJ, Keith DA, Kaban LB. Temporomandibular disorders. *N Engl J Med* 2008; 359: 2693-2705.
- \* Stegenga B. Temporomandibular joint osteoarthritis and internal derangement. Diagnostic and therapeutic outcome assessment. Groningen: Rijksuniversiteit Groningen, 1991. Academisch proefschrift.
- \* Tanaka E, Delamore MS, Mercuri LG. Degenerative disorders of the temporomandibular joint: etiology, diagnosis and treatment. *J Dent Res* 2008; 87: 296-307.
- \* Tasaki MM, Westesson P-L, Isberg AM, Ren YF, Tallents RH. Classification and prevalence of temporomandibular joint disk displacement in patients and symptom-free volunteers. *Am J Orthod Dentofacial Orthop* 1996; 109: 249-262.

## Summary

### Dissertations 25 years after date 28. Degenerative diseases of the temporomandibular joint

*In 1985, the dissertation 'Temporomandibular joint. Articular cartilage structure and function' was published. Much was known at the time concerning the (clinical) pathogenesis of osteoarthritis of the temporomandibular joint, the associated radiographical characteristics and the results of non-surgical treatment. Little was known, however, concerning the processes that lead to the loss of bone tissue and other degenerative changes. The current idea that osteoarthritis was histopathologically characterized by defects in the joint surfaces did not seem to apply to temporomandibular joints. In temporomandibular joints, the phenomenon was recognized of degenerative changes in the deeper layers of the articular cartilage and the subchondral bone, while the articular surface could be microscopically intact. A dislocated articular disc was seen as part of the disease osteoarthritis. Clear insight into the origins of osteoarthritis was not achieved.*

## Bron

L.G.M. de Bont

Uit de kliniek voor Mondziekten, Kaak- en Aangezichtschirurgie van het Universitair Medisch Centrum Groningen

Datum van acceptatie: 29 april 2011

Adres: prof. dr. L.G.M. de Bont, UMC Groningen, postbus 30.001, 9700 RB Groningen

l.g.m.de.bont@kchir.umcg.nl