

# Orthodontische extrusie voorafgaand aan implantologie in de esthetische zone

Vervanging van een verloren gebitselement in de esthetische zone door een implantaat vormt in meerdere opzichten een uitdaging. Voor herstel en behoud van bot en weke delen worden verschillende procedures toegepast, variërend van immediate plaatsing van een fronttandimplantaat met een beperkte augmentatie tot een uitgebreid behandeltraject met botopbouw al of niet in combinatie met bindweefseltransplantaten. Een andere behandeloptie is orthodontische extrusie. Hiermee kunnen bot en weke delen in zowel horizontale als verticale richting worden gecreëerd, waarmee verlies van verticale aanhechting kan worden gecompenseerd en primaire stabiliteit van het implantaat kan worden gewaarborgd. Aan de hand van een casus wordt de procedure voor orthodontische extrusie beschreven. In een interdisciplinair behandelplan kan orthodontische extrusie een goede behandeloptie zijn en immediate plaatsing van een fronttandimplantaat mogelijk te maken.

Oosterkamp BCM, Polder BJ. Orthodontische extrusie voorafgaand aan implantologie in de esthetische zone

Ned Tijdschr Tandheelkd 2015; 122: 585-588

doi: 10.5177/ntvt.2015.11.15178

## Inleiding

Dentaal trauma van het bovenfront komt veel voor. Uit onderzoek onder meer dan 7.500 patiënten blijkt dat 25% van de onderzochte personen tussen de 6 en 50 jaar trauma van een incisief heeft doorgemaakt. Bij 1,3% is hierbij de incisief verloren gegaan (Kaste et al, 1996). Bij het verloren gaan van een frontelement zijn er verschillende behandelopties, waaronder prothetische vervanging met conventionele of etsbruggen. Enkeltandsvervanging met behulp van implantologie wordt vooral toegepast als beide buurelementen gaaf en onbehandeld zijn.

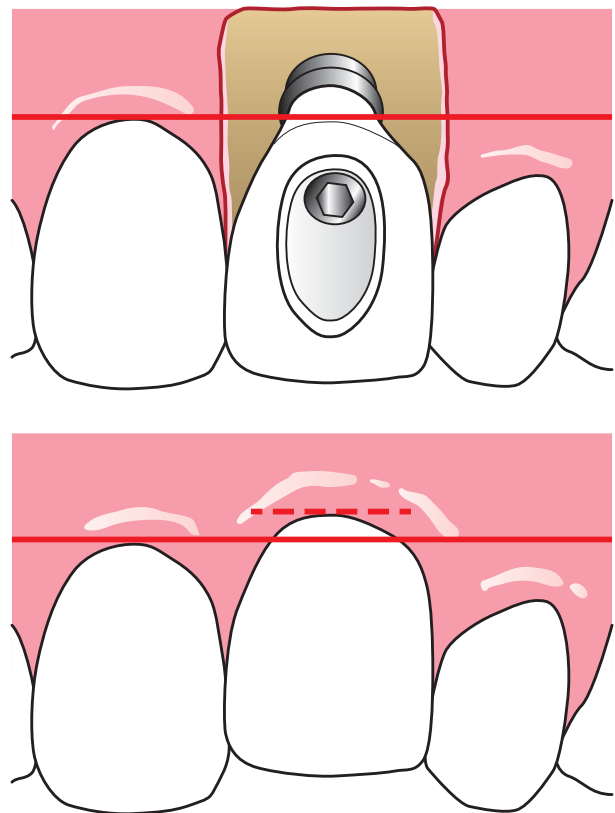
Specifiek in het front vormt implantologie in meerdere opzichten een uitdaging. De behandeling kan pas worden uitgevoerd na voltooiing van de groei en zelfs dan kan een implantaat in infraocclusie komen ten gevolge van verticale eruptie van de natuurlijke buurelementen (Bernard et al, 2004). Ook kunnen hierdoor afwijkingen in gingivacontour waarneembaar worden die de esthetiek op de langere termijn negatief kunnen beïnvloeden (afb. 1) (Thilander et al, 1999). Daarnaast resorbeert de processus alveolaris na het verloren gaan van het gebitselement zeer snel. In de eerste 3 maanden na extractie gaat gemiddeld 32% van het botvolume verloren met een esthetisch storend buccaal defect als gevolg (Tan et al, 2012). Om dit verlies van bot en weke delen te voorkomen kan immediate plaatsing van een implantaat in het front worden overwogen. De meerwaarde hiervan wordt momenteel onderzocht en is in een recente editie van dit tijdschrift besproken (Graauwmans et al, 2015).

Een andere behandeloptie is de methode waarbij een niet te restaureren gebitselement orthodontisch wordt geëxtrudeerd om bot en weke delen te genereren.

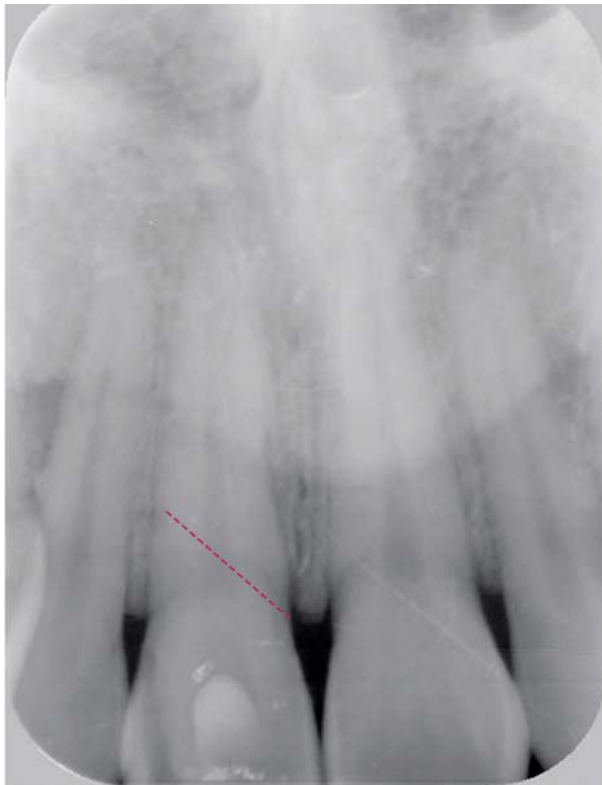In deze bijdrage wordt aan de hand van een casus deze laatste behandeloptie toegelicht door in te gaan op de indicatie, de procedure en de voor- en nadelen die de techniek met zich meebrengt.

## Casus

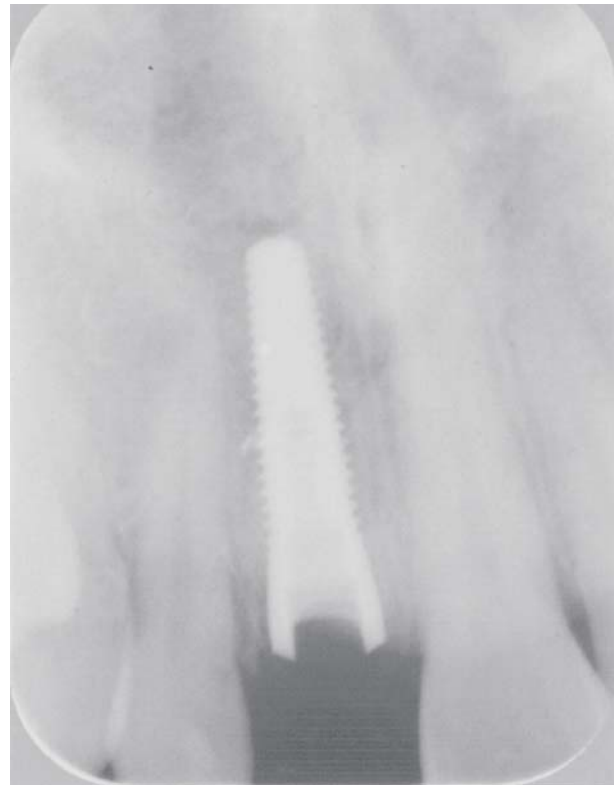Een patiënt, 22 jaar oud, werd in september 2003 verwezen voor een implantologische behandeling in de regio van gebitselement 11. Een ongelukkige val had als gevolg een dentaal trauma aan gebitselement 11. Er bleek sprake van een ongunstige verticale wortelfractuur, hierdoor was het gebitselement niet meer te behouden (afb. 2). Orthodontisch gezien was er sprake van een Angle Klasse I-malocclusie met mesioversie van gebitselementen 13 en 23, een mediaanlijnsverschuiving van de bovenkaak naar rechts ten opzichte van de onderkaak en een licht verdiepte beet (afb. 3).



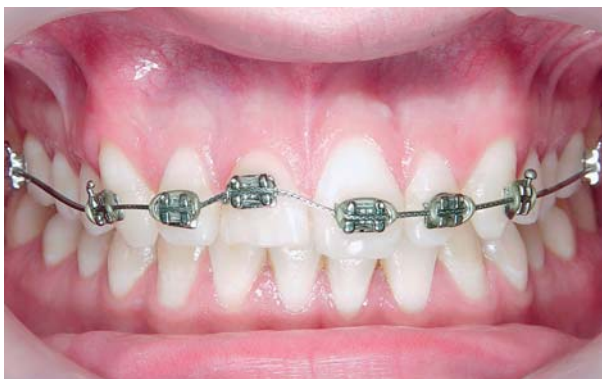Afb. 1. Illustratie van een klinische situatie bij een 21-jarige vrouw, met implantaat ter plaatse van gebitselement 21 (boven). Dezelfde patiënt op 34-jarige leeftijd, waarbij duidelijk de infraocclusie en het verschil in gingivacontour waarneembaar zijn (onder) (gebaseerd op een afbeelding in Thilander et al, 1999).



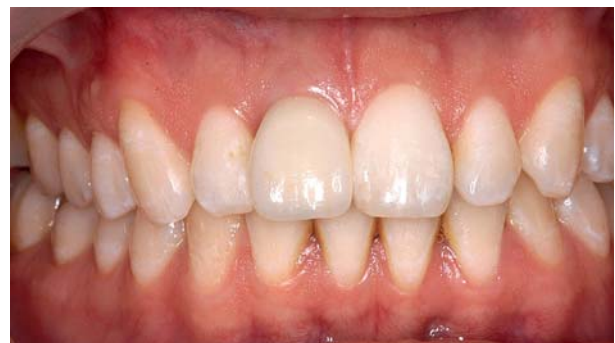**Afb. 2.** Periapicale opname van gebitselementen 11 en 21, waarbij de rode stippellijn de verticale wortelfractuur aangeeft.



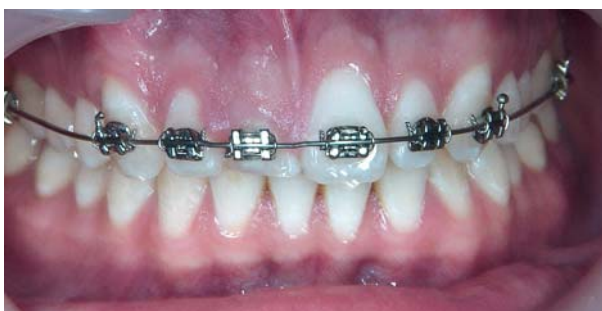**Afb. 5.** Röntgenopname 4 maanden na plaatsing van het implantaat.



**Afb. 3.** Vaste orthodontische apparatuur geplaatst op de frontelementen, waarbij de bracket op gebitselement 11 naar gingivaal is gepositioneerd om extrusie mogelijk te maken.



**Afb. 6.** Implantaatkroon *in situ*.

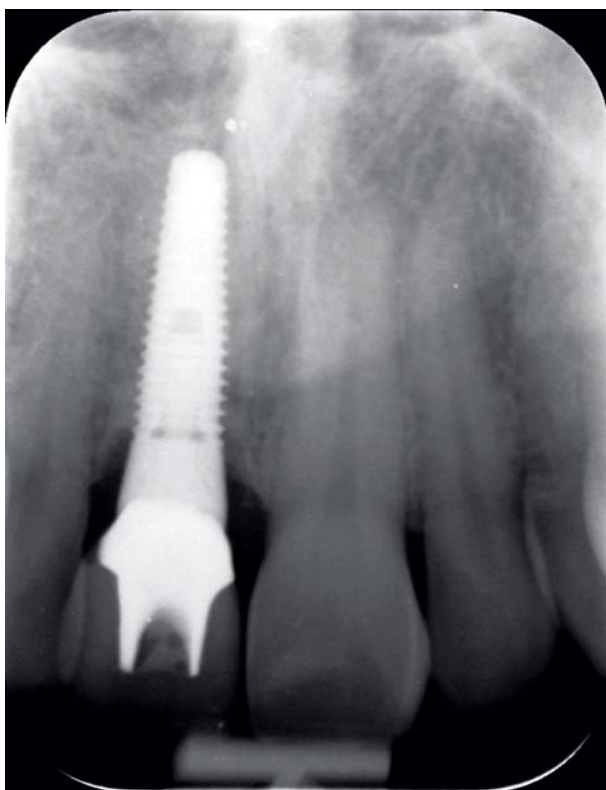

**Afb. 4.** Zes maanden na behandeling is de gingiva ten opzichte van het buurelement 6 mm naar incisaal verplaatst.

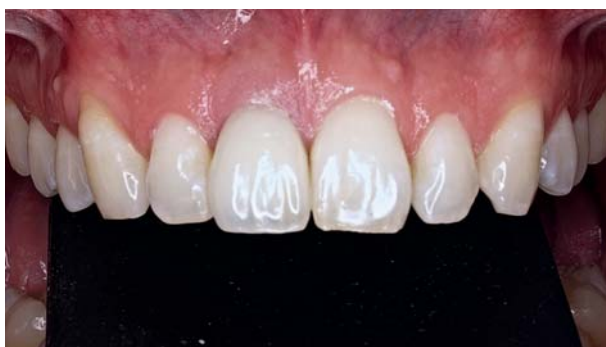De behandeling van gebitselement 11 bestond in eerste instantie uit het openen en reinigen van het wortelkanaal om infectie te voorkomen. Het kanaal werd gevuld met calciumhydroxide.

Het rehabilitatieplan omvatte orthodontische extrusie met als doel het creëren van extra bot en weke delen om immediate plaatsing te zijner tijd van het implantaat mogelijk te maken. De grote afstand in verticale zin tussen proximale papillen en de buccale gingivacontour in combinatie met de dunne buccale gingiva vormde hierbij een extra complicerende factor en waren de reden om bovenstaande behandeling uit te voeren.

Orthodontische apparatuur werd geplaatst op de 6 frontelementen en op de eerste molaren als verankering voor het oprichten van gebitselementen 13 en 23. Op gebitselement 11 werd de bracket 3 mm meer naar cervicaal geplaatst om extrusie van het gebitselement mogelijk te maken (afb. 3). De patiënt werd elke maand voor controle gezien, waarbij nieuwe extruderende krachten op het gebitselement werden aangewend door het plaatsen van zwaardere bogen. Tevens werd de incisale rand ingeslepen om interferentie van het gebitselement met de onder-tandboog te voorkomen. Na 3 maanden werd de bracket



Afb. 7. Röntgenopname van implantaat 9 jaar na plaatsing.

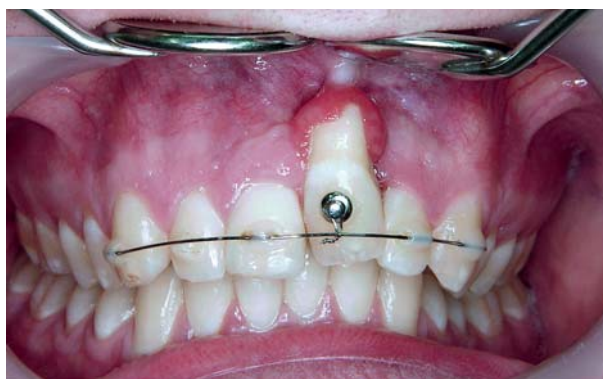


Afb. 8. Intraorale opname met implantaatkroon *in situ* 9 jaar na plaatsing.

herplaatst en de behandeling herhaald. Na 6 maanden was de gingiva ten opzicht van het buurelement ongeveer 6 mm verplaatst (afb. 4). Op dit moment werd de orthodontische apparatuur verwijderd en immmediaat een implantaat geplaatst (Nobel Perfect RP 4.3 x16). Vier maanden na plaatsing vertoonde het implantaat een goede osseointegratie en werd gestart met het vervaardigen en vervolgens cementeren van de implantaatkroon (afb. 5 en 6). Negen jaar na plaatsing van het implantaat zijn bot en weke delen stabiel gebleven (afb. 7 en 8).

### Discussie

De indicatie voor orthodontische extrusie is beperkt, omdat enerzijds sprake moet zijn van een niet te restaureren niet-ankylootisch gebitselement, anderzijds moet het gebitselement wel nog enige tijd behouden kunnen blijven. Veelal betreft het gebitselementen waarbij sprake is van fracturen van de radix tot onder de gingiva, ernstig parodontaal verval, interne of externe wortelresorptie of perforaties na endodontische behandeling.



Afb. 9. Patiënt verwezen vanwege onjuist uitgevoerde orthodontische extrusie waarbij door het gebruik van een button onvoldoende controle was over de driedimensionale krachten met als gevolg het ontstaan van een fors bucaal bot- en gingivadefect.

Bij orthodontische extrusie wordt een lichte, continue kracht op het aangedane gebitselement uitgeoefend. De tractie op de parodontale vezels activeert osteoblasten die op hun beurt zorgen voor vorming van nieuwe botmatrix (Mantzikos et al, 1999). Bij orthodontische extrusie vindt ontwikkeling van bot in alle dimensies plaats. Daarnaast zorgt coronaalwaartse migratie van weke delen voor toename van het aanhechtingsniveau. De mate van extrusie varieert tussen de 1 tot 2 mm per maand. De lengte van de radix, evenals de hoeveelheid benodigd bot en weke delen, bepalen de behandelduur. De toename van bot en weke delen die met orthodontische extrusie kunnen worden bereikt, zorgen voor een goede Ausgangssituatie voor immmediate plaatsing van implantaten zonder dat aanvullende augmentatieprocedures moeten worden toegepast (Amato et al, 2012). Een bijkomend voordeel is dat door de orthodontische extrusiekrachten de parodontale spleet wordt verbreed en de mobiliteit van het gebitselement toeneemt, waardoor extractie eenvoudiger en met geringer trauma voor bot en weke delen kan worden uitgevoerd.

Orthodontische extrusie heeft echter ook nadelen. In de eerste plaats is er de noodzaak tot het dragen van vaste orthodontische apparatuur gedurende een periode van 4 tot 12 maanden, waarbij de patiënt maandelijks op controle moet komen, en de daaraan verbonden kosten. Ook is het van groot belang dat driedimensionale controle van de radix tijdens het extruderen is gewaarborgd door gebruik te maken van vierkante, bracketsvullende, orthodontische bogen. Dit om te voorkomen dat de radix naar buccaal tipt: een perforatie van de radix door zowel buccale botlamel als de buccale gingiva kan een fors defect tot gevolg hebben (afb. 9).

Indien juist geïndiceerd en goed uitgevoerd, biedt orthodontische extrusie een goed, niet chirurgisch alternatief voor het ontwikkelen van bot en weke delen in geselecteerde casus (Amato et al, 2012). Of orthodontische extrusie effectiever is in het creëren van een goed en stabiel implantaatbed dan transplantaatprocedures is onbekend omdat vergelijkende onderzoeken niet voorhanden zijn. Voor beide technieken geldt dat de meeste publicaties casuïstiek betreffen, waarbij belangrijke voorspellende facto-

ren voor stabiliteit van het implantaat, bot en weke delen zoals roken, type botdefect en biotype van de gingiva niet zijn onderzocht. Een systematisch literatuuronderzoek naar de effectiviteit van deze 2 technieken leverde dan ook op dat beide methoden effectief zijn voor de ontwikkeling van een goed implantaatbed en dat met de huidige kennis geen van beide methoden evident gunstiger is ten opzichte van de andere (Magkavali-Trikka, 2015).

Voor welke techniek uiteindelijk wordt gekozen in geval van dentaal trauma in het front is afhankelijk van meerdere factoren, waaronder de leeftijd van de patiënt, het te vervangen gebitselement, de hoogte van de lachlijn, de oorzaak van verlies van het gebitselement (fractuur, resorptie, perforatie, cariës, parodontaal verval), het biotype van de gingiva, de staat van de buurelementen, de esthetische eisen en de tijd en beschikbare financiële middelen van de patiënt. Orthodontische extrusie kan in ieder geval van toegevoegde waarde zijn in een gecombineerd orthodontisch implantologisch behandelplan: een extra argument voor interdisciplinaire benadering van deze patiënten.

#### Literatuur

- \* Amato F, Mirabella AD, Macca U, Tarnow DP. Implant site development by orthodontic forced extraction: a preliminary study. *Int J Oral Maxillofac Implants* 2012; 27: 411-420.
- \* Bernard JP, Schatz JP, Christou P, Belsler U, Kiliaridis S. Long-term vertical changes of the anterior maxillary teeth adjacent to single implants in young and mature adults. A retrospective study. *J Clin Periodontol* 2004; 31: 1024-1028.
- \* Graauwmans FEJ, Staas TA, Groenendijk E, Verhamme L, Maal T, Meijer GJ. Immediaat geplaatste fronttandimplantaten 1. Analyse met cone-beamcomputertomografie naar remodelling van de buccale botlamel. *Ned Tijdschr Tandheelk* 2015; 122: 156-161.
- \* Kaste LM, Gift HC, Bhat M, Swango PA. Prevalence of incisor trauma in persons 6-50 years of age: United States, 1988-1991. *J Dent Res* 1996; 75: 696-705.
- \* Magkavali-Trikka P, Kirmanidou Y, Michalakis K, et al. Efficacy of two site-development procedures for implants in the maxillary esthetic region: a systematic review. *Int J Oral Maxillofac Implants* 2015; 30: 73-94.
- \* Mantzikos T, Shamus I. Forced eruption and implant site development: an osteophysiological response. *Am J Orthod Dentofacial Orthop* 1999; 115: 583-591.
- \* Tan WL, Wong TLT, Wong MCM, Lang NP. A systematic review of post-extraction alveolar hard and soft tissue dimensional changes in humans. *Clin Oral Implants Res* 2012; 23 (suppl 5): 1-21.
- \* Thilander B, Ödman J, Jemt T. Single implants in the upper incisor region and their relationship to the adjacent teeth. A 8-year follow up study. *Clin Oral Implants Res* 1999; 10: 346-355.

#### Summary

##### Orthodontic extrusion preliminary to implantology in the aesthetic zone

*The replacement of a missing tooth in the aesthetic zone by a dental implant is, in many respects, a challenge. In order to restore and maintain bone and soft tissue, various procedures are used varying from the immediate placement of a front tooth implant with minimal tissue grafts to an extensive treatment programme with bone grafting, possibly in combination with connective tissue grafts. Another treatment option is orthodontic extrusion. This procedure makes it possible for bone and soft tissue to be created both horizontally and vertically, as a result of which loss of vertical binding can be compensated and the primary stability of the implant can be guaranteed. The procedure for orthodontic extrusion is described on the basis of a case study. In an interdisciplinary treatment plan, orthodontic extrusion is a viable treatment alternative, which can make the immediate placement of a dental implant in the frontal region possible.*

#### Bron

B.C.M. Oosterkamp<sup>1</sup>, B.J. Polder<sup>2</sup>

Uit <sup>1</sup>de afdeling Orthodontie van het Universitair Medisch Centrum St Radboud in Nijmegen en <sup>2</sup>het Centrum voor Tandheelkunde in Bijzondere Gevallen te Zwolle en <sup>3</sup>de Verwijspraktijk voor Orthodontie en Implantologie van het Medisch Centrum Houttuinen te Emmeloord

Datum van acceptatie: 26 mei 2015

Adres: mw. dr. B.C.M. Oosterkamp, postbus 9101, 6500 HB Nijmegen  
barbara.oosterkamp@radboudumc.nl