

# Multidisciplinaire behandeling van aangezichtspijn

De diagnostiek en behandeling van aangezichtspijn kan complex zijn. De differentiële diagnose is zeer uitgebreid. Multidisciplinaire diagnostiek en behandeling is daarbij vaak aangewezen. Het onderzoek van psychologische componenten hoort bij de diagnostiek van chronische pijn. Psychologische factoren kunnen namelijk een rol spelen bij chronificatie van de pijn, maar kunnen ook een gevolg zijn van de aanhoudende pijn. Patiënten met persisterende orofaciale klachten moeten worden gezien door een behandelteam bestaande uit een mka-chirurg, een neuroloog, een anesthesioloog/pijnspecialist, een tandarts-gnatoloog, een orofaciaal fysiotherapeut en een psycholoog of een in pijn gespecialiseerde psychiater. Behandelopties worden besproken, waarbij ook onderzoeksliteratuur over de effectiviteit hiervan in beschouwing wordt genomen. De algemene conclusie is dat er nog veel onderzoek moet worden gedaan naar oorzaak en behandeling van orofaciale pijn.

Geurts JW, Haumann J, Kleef M van. Multidisciplinaire behandeling van aangezichtspijn

Ned Tijdschr Tandheelkd 2016; 123: 547-551

doi: 10.5177/ntvt.2016.11.16117

## Inleiding

De diagnostiek en behandeling van pijn in het orofaciale gebied kan een zeer complexe aangelegenheid zijn. Als dentogene en temporomandibulaire oorzaken zijn uitgesloten, moet de diagnostiek worden gericht op minder frequent voorkomende oorzaken van pijnklachten in dit gebied. De differentiële diagnose van orofaciale pijn is uitgebreid en het vraagt om speciale vaardigheden om die samen met de patiënt te doorlopen.

Belangrijk is dat specifieke neuralgieën van het gelaat vroeg worden herkend. In dit artikel wordt aandacht besteed aan de diagnostiek en behandeling van trigeminus neuralgie. Bij veel patiënten is er echter geen specifieke diagnose mogelijk; deze patiënten hebben persisterende idiopathische orofaciale pijn (PIOFP) en deze problematiek wordt tevens besproken in dit artikel.

## Epidemiologie

Chronische orofaciale pijn zou voorkomen in 26% van de bevolking (puntprevalentie). De prevalentie is hoger bij vrouwen dan bij mannen en bij beide geslachten wordt de hoogste prevalentie gevonden in de leeftijdsgroep van 18 tot 30 jaar en de laagste in de groep van 56 tot 65 jaar (Macfarlane et al, 2002). Deze getallen lijken zeer hoog. Een onderzoek uitgevoerd in Nederland gebruikmakend van de database van de huisartsen (480.000 patiënten) vond een incidentie van 38,7 per 100.000 persoonsjaren (Koopman et al, 2009). Na validatie door pijnexperts, die 48% misdiagnosen registreerden, bleek de incidentie veel

lager, namelijk 12,7 per 100.000. De prevalentie van trigeminus neuralgie is geschat op 4,7-28,9 per 100.000. De exacte prevalentie van PIOFP pijn is onbekend (Madland en Feinmann, 2001). De aandoening wordt gezien bij oudere volwassene en is zeldzaam bij kinderen (Kavuk et al, 2003).

## Trigeminus neuralgie

Trigeminus neuralgie wordt gekenmerkt door korte, heftige, scherpe, schietende aanvallen in 1 of meer takken van de vijfde hersenzenuw. De nervus trigeminus (drietakszenuw) is de vijfde hersenzenuw die het gevoel van het aangezicht verzorgt. Vaak is sprake van typische provocaties. Een trigeminus neuralgie kan mogelijk ontstaan door prikkeling van de nervus trigeminus om welke reden of welke oorzaak dan ook. Wordt die oorzaak niet gevonden, dan spreekt men van een primaire of essentiële trigeminus neuralgie. De typische patiënt met essentiële trigeminus neuralgie is voor een tandarts niet gemakkelijk te herkennen. Het klachtenpatroon kan lijken op temporomandibulaire disfunctie of dentogene problematiek.

De International Headache Society beschreef de volgende criteria voor essentiële trigeminus neuralgie: paroxysmale pijn aanvallen met een duur van een fractie van 1 seconde tot 2 minuten, optredend in 1 of meer takken van de nervus trigeminus (IHS, 2004). De pijn heeft ten minste 1 van de volgende karakteristieken: intens, scherp, oppervlakkig of stekend. De pijn gaat uit van een triggerzone of wordt veroorzaakt door triggeromstandigheden, zoals tandenpoetsen of aanraking van de huid van het gelaat. Tussen de aanvallen door is er vaak geen pijn.

De pathofysiologie van essentiële trigeminus neuralgie is niet duidelijk. Gebaseerd op klinische observaties wordt verondersteld dat een compressie door vaten of een tumor van de nervus trigeminus bij de origo in de hersenstam, de zogenoemde 'root entry zone', een oorzakelijke rol speelt. Door lokale druk ontstaat een demyelinisatie wat leidt tot abnormale depolarisatie resulterend in ectopische impulsen. De pijnscheuten ontstaan door directe prikkeling van de zenuw door dat contact en door een verlaagde prikkel drempel. Andere oorzaken zijn vaatmalformaties, tumoren (bijvoorbeeld brughoektumoren), multipele sclerose en posttherpetische neuralgie.

Het neurologisch onderzoek toont zelden enige afwijkingen bij patiënten met een idiopathische trigeminus neuralgie. Patiënten die wel neurologische afwijkingen hebben, hebben vaak een zogenoemde secundaire trigeminus neuralgie waarbij de trigeminus neuralgie een symptoom is van een andere ziekte. Hierbij moet worden gedacht aan bijvoorbeeld brughoektumoren, multipele

- A. Pijn in het aangezicht, dagelijks aanwezig gedurende de gehele dag of het grootste deel van de dag. Er moet tevens voldaan worden aan de criteria B en C.
- B. De pijn is 'diep' en moeilijk te lokaliseren.
- C. Er is geen sprake van sensibiliteitsstoornissen of andere lichamelijke afwijkingen.
- D. Aanvullende diagnostiek (waaronder klinisch en beeldvormend onderzoek van het gebit, de kaken en het aangezicht) laat geen afwijkingen zien.

Tabel 1. Diagnostische criteria PIOFP.

- Pijn op basis van botafwijkingen van de schedel
- Cervicogene hoofdpijn
- Acut glaucoom: brekingsanomalieën: strabismus
- Oorafwijkingen
- Sinusitis
- Afwijkingen van de kaken, gebitselementen en aanverwante structuren
- Afwijkingen van het temporomandibulaire gewricht en kauwspier (temporomandibulaire disfunctie)
- Afwijkingen van de hersenzenuwen zoals trigeminus compressie, neuritis optica, diabetische oculaire neuritis, herpes zoster en postherpetische neuralgie, syndroom van Tolosa Hunt, nek-tongsyndroom
- Trigemini neuralgie
- Glossopharyngeale neuralgie
- Nervus intermedius neuralgie
- Nervus laryngeus superior neuralgie
- Nasociliaris neuralgie
- Supra- of infra-orbitale neuralgie
- Neuralgieën van de eindtakken van sensorische zenuwen in het gelaat
- Externe druk hoofdpijn
- Hoofdpijn veroorzaakt door externe applicatie van een koude stimulus
- Hoofdpijn veroorzaakt door inhalatie of ingestie van een koude stimulus
- Constante pijn veroorzaakt door compressie, irritatie van hersenzenuwen of bovenste cervicale wortels door structurele laesies
- Oculaire migraine
- Anesthetica dolorosa
- Centrale post-CVA pijn

Tabel 2. Differentiële diagnose PIOFP.

sclerose of geïsoleerde neuralgieën; een MRI-scan is derhalve noodzakelijk en ook beoordeling door een neuroloog.

Indien de schietende pijnen voorkomen in het achterhoofd, bij het oor of in de keel is sprake van respectievelijk een occipitalis-, intermedius- of glossopharyngeus neuralgie. Ze moeten als secundair worden beschouwd tot het tegendeel is bewezen.

### Behandeling van trigeminus neuralgie

De medicamenteuze behandeling is gebaseerd op een systematisch literatuuronderzoek van wat oudere datum of op de meer geüpdate Cochrane database (McQuay et al, 1995; Wiffen et al, 2000). Middel van eerste keus is carbamazepine en uit een observationeel onderzoek blijkt dat carbamazepine ongeveer in 61% van de gevallen reductie van de pijnklachten geeft. Bij teveel bijwerkingen kan oxcarbazepine worden geprobeerd. De overige medicatie die kan worden geprobeerd, overigens zonder dat er klinische bewijzen zijn dat deze medicamenten effectief zijn, zijn gabapentine, pregabaline en baclofen.

Indien de medicamenteuze behandeling niet succesvol

is of teveel bijwerkingen kent, kan worden overgegaan op een invasieve behandeling. Op dit punt zijn er een aantal mogelijkheden:

- Een chirurgische microvasculaire decompressie ter hoogte van de fossa posterior, ook wel bekend als de procedure volgens Janetta.
- Stereotactische radiochirurgie ('gamma knife').
- Percutane radiofrequente laesie van het ganglion van Gasser, oftewel procedure volgens Sweet en Wepsic.

Bij de microvasculaire decompressie brengt de neurochirurg een spons of teflon viltje aan tussen de zenuw en het bloedvat. Bij de gamma knife-behandeling wordt een hoge dosis straling gegeven op een klein gebied ter plaatse van de oorsprong van de nervus trigeminus. De behandeling is niet invasief maar heeft een minder direct resultaat dan de andere 2 behandelingen. De radiofrequente laesie van het ganglion van Gasser is te overwegen bij vooral de oudere patiënt (Sweet en Wepsic, 1974). De uitkomst van de radiofrequente laesie van het ganglion van Gasser is minder gunstig dan bij chirurgische behandeling, maar het is minder invasief en heeft een lagere morbiditeit en mortaliteit.

### Bewijs van effectiviteit

Chirurgische microvasculaire decompressie is beschreven in een methodisch gelimiteerd, systematisch literatuuronderzoek dat 26 observationele onderzoeken beschrijft (Xia et al, 2014). Hierin wordt over het algemeen een goed resultaat (60-97% succes) beschreven van deze interventie. Deze bevindingen moeten echter met enige voorzichtigheid worden bekeken en men kan hooguit stellen dat dit wellicht een behandeloptie zou kunnen zijn.

Het bewijs voor de effectiviteit van stereotactische radiochirurgie is gebaseerd op een kwalitatief goed uitgevoerd systematisch literatuuronderzoek (Varela-Lema et al, 2015). Uit de evaluatie blijkt dat deze interventie een veilige en effectieve procedure zou kunnen zijn. Het bewijs voor gamma knife in de huidige onderzoeksliteratuur is schaars (Tuleasca et al, 2014). De rol van radiofrequente thermolaesie en gepulste radiofrequente thermolaesie in trigeminus neuralgie is nog niet voldoende duidelijk aangetoond in kwalitatief goed onderzoek (Li et al, 2012).

### Persisterende idiopathische orofaciale pijn

Chronische aangezichtspijn, ook wel persisterende idiopathische orofaciale pijn (PIOFP) genoemd, is een globale benaming waaronder verschillende pijnsyndromen van het aangezicht en de mond worden geclassificeerd. Tabel 1 laat de diagnostische criteria van de Internationale Headache Society (IHS) zien voor PIOFP. Tabel 2 laat zien welke diagnoses, volgens de IHS, moeten worden uitgesloten alvorens de diagnose PIOFP kan worden gesteld.

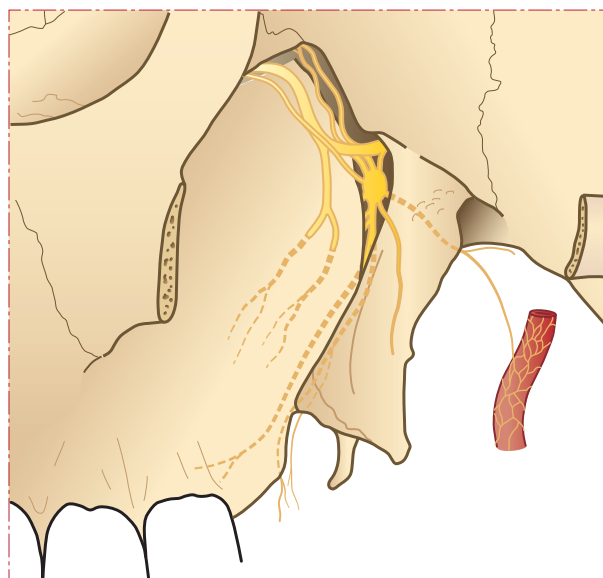
Aangezien bij differentiële diagnoses aandoeningen beschreven staan die door meerdere specialisten moeten worden vastgesteld of uitgesloten, moet multidisciplinaire diagnostiek gebeuren. Het is raadzaam om 1 coördinerend behandelaar aan te wijzen.

PIOFP werd voorheen aangeduid als atypische aangezichtspijn en is omschreven als een persisterende aangezichtspijn die niet de klassieke karakteristieken heeft van craniale neuralgieën. PIOFP is een slecht begrepen aandoening, de diagnose en behandeling zijn daardoor vaak moeilijk. De etiologie van dit pijnsyndroom is dermate onbegrepen dat sommige artsen in het verleden het bestaan ervan ontkenden en afdeden als voornamelijk een psychologisch probleem (Gayford, 1970).

De pathofysiologie van PIOFP is onbekend. Infectie van sinussen of gebitselementen zijn mogelijke risicofactoren en zouden zelfs neuralgieën van de nervi alveolaris, takken van de nervus mandibularis of de nervus maxillaris kunnen veroorzaken. Odontogene pijnen, zoals pulpitis, pericoronitis en alveolitis, moeten wel worden uitgesloten door een tandarts.

### Multidisciplinaire behandeling

Patiënten met PIOFP moeten bij het persisteren van de klachten worden gezien door een behandelteam bestaande uit een mka-chirurg, een neuroloog, een anesthesioloog/pijnspecialist, een tandarts-gnatoloog, een orofaciaal fysiotherapeut en een psycholoog of een in pijn gespecialiseerde



Afb. 1. Anatomie van het ganglion sphenopalatinum.

psychiater. Patiënten moeten in een biopsychosociaal kader worden beoordeeld (Zakrewska, 2015). Temporomandibulaire disfunctie moet worden uitgesloten door een tandarts-gnatoloog of een mka-chirurg. Als er aanwijzingen zijn voor psychologische problematiek zal deze goed moeten worden behandeld. Uiteraard betekent dit niet dat er geen andere behandeling kan/mag worden opgestart. Didier et al (2010) beschrijven een goed resultaat van kinesiotherapie/EMG gecombineerd met Transcutane Elektrische Zenuwstimulatie (TENS). Hierbij werd bij 21 patiënten met PIOFP op basis van kinesiotherapie een orthese aangemeten. De combinatie van TENS met een orthese werkte positief bij minstens 12 van de 21 patiënten.

### Medicamenteuze behandeling

De behandeling van PIOFP kan medicamenteus worden ondersteund met tricyclische antidepressiva, zoals amitriptyline, of anti-epileptica, zoals gabapentine (Pettengill en Reisner-Keller, 1997). Behandeling met sommige specifieke duale (noradrenaline-serotonine) heropnameremmers (SNSRI's), zoals venlafaxine en duloxetine, lijkt ook goed resultaat te hebben (Forsell et al, 2004). Er is geen indicatie voor het starten van opioïden bij PIOFP, aangezien er geen onderzoeken zijn die hiervan goede resultaten melden. Langdurige behandeling met opioïden heeft hiernaast ook belangrijke complicaties, waaronder afhankelijkheid en het ontwikkelen van door opioïden geïnduceerde hyperalgesie.

### Interventionele behandeling

Er is weinig evidentie voor interventionele behandeling bij PIOFP. Enkele onderzoeken beschrijven radiofrequente behandeling van het ganglion sphenopalatinum (afb. 1). Dit zijn retrospectieve onderzoeken, waarbij is gekeken naar het effect van deze behandeling bij een gemengde patiëntenpopulatie. Niet duidelijk is in hoeverre deze behandeling effectief is bij patiënten die lijden aan PIOFP. Over het algemeen lijkt de behandeling een vermindering van

pijn te geven bij 65% van de patiënten met aangezichtspijn, als deze positief hebben gereageerd op een infrazygomatische blok met lokaal anestheticum en steroïden (Bayer et al, 2005; Oomen et al, 2012).

Recente onderzoeken melden een positief resultaat van een proefblok van het ganglion sphenopalatinum. Het betreft eveneens retrospectief onderzoek onder een gemengde patiëntenpopulatie. De resultaten van dit onderzoek bevestigen dat deze behandeling mogelijk een positief effect heeft, al is het effect bij de patiënten met PIOFP zeer beperkt. Echter, op basis van de mogelijke complicaties, gecombineerd met de beperkte effectiviteit van de behandeling, is de behandeling momenteel alleen aan te bevelen in het kader van wetenschappelijk onderzoek (Klein et al, 2015; William et al, 2016).

### Bewijs van effectiviteit

Er lijkt geen reden te zijn om een chirurgische ingreep uit te voeren bij patiënten met PIOFP (Evans en Agostoni, 2006). Wat interventionele pijnbehandelingen betreft kan radiofrequente behandeling van het ganglion sphenopalatinum worden overwogen bij PIOFP (Van Zundert et al, 2011).

### Psychologische evaluatie en behandeling

Het is belangrijk om te onderkennen dat in bijna elke chronische pijnconditie psychologische componenten een rol spelen (Stegenga, 2016). Door de sociale en fysieke beperkingen als gevolg van chronische pijn hebben veel patiënten een sterk verminderde levenskwaliteit (Lame et al, 2005). De psychologische verschijnselen kunnen een gevolg zijn van de langdurige pijn. Het is bekend dat patiënten met chronische pijn meer vatbaar zijn voor chronificatie van depressie en angststoornissen (Gerrits et al, 2012). In een groot bevolkingsonderzoek naar chronische pijn bleek dat depressie was gediagnosticeerd als gevolg van de pijn bij 21% van de geïnterviewden (Breivik et al, 2006).

Psychologische verschijnselen kunnen echter ook een beïnvloedende factor zijn voor het wel of niet ontwikkelen van chronische pijn (Hinrichs-Rocker et al, 2009; Taiminen et al, 2011). Een onderzoek uit 2011 met 63 PIOFP-patiënten toont aan dat meer dan 50% van de patiënten leden aan chronische psychologische stoornissen voordat men faciale pijn had (Taiminen et al, 2011).

Richtlijnen betreffende chronische pijn geven aan dat het onderkennen van psychologische componenten van belang is en geadviseerd wordt om dat te evalueren met vragenlijsten en klinisch onderzoek (Airaksinen et al, 2006; Cairns et al, 2010). Het psychologische onderzoek moet derhalve naast de somatische diagnostiek worden verricht, want de situatie kan zich voordoen dat de psychologische aandoening behandeling behoeft naast de pijntherapie(ën).

Patiënten met chronische pijn lijden vaak aan depressie. Een onderzoek uit 2004 met 573 patiënten met depressie laat zien dat behandeling van depressie moeilijk is bij patiënten met ernstige pijn. Chronische pijnbehandeling moet in dat geval samengaan met behandeling van de depressie (Bair et al, 2004.) Jensen (2011) beschrijft de

mogelijkheden van psychosociale behandelingen. Echter, in dit onderzoek is het effect van de meeste behandelingen niet onderzocht bij patiënten met orofaciale pijn. Er is 1 Cochrane systematisch literatuuronderzoek dat aantoonde dat cognitieve gedragstherapie zou kunnen helpen in het leren omgaan met PIOFP. Het betreft hier echter slechts 1 onderzoek, dat niet is herhaald (Zakrzewska et al, 2005).

### Conclusie

De diagnostiek en behandeling van aangezichtspijn is complex. Er zijn voldoende argumenten om de behandeling in een multidisciplinaire setting in gespecialiseerde centra te laten plaatsvinden. Er moet nog veel onderzoek plaatsvinden naar de effectiviteit van mogelijke behandelingen met differentiatie van de populaties die diverse behandelingen behoeven. De populatie met orofaciale pijn is moeilijk classificeerbaar en mogelijk daardoor zijn de behandelresultaten miniem. Het is belangrijk om in multidisciplinaire samenwerking het juiste behandelplan samen te stellen per individuele patiënt.

### Literatuur

- \* Airaksinen O, Brox JL, Cedraschi C, Hildebrandt J, et al. Chapter 4 European guidelines for the management of chronic nonspecific low back pain. *Eur Spine J* 2006; 15: s192-s300.
- \* Bair MJ, Robinson RL, Eckert GJ, Stang PE, Croghan TW, Kroenke K. Impact of pain on depression treatment response in primary care. *Psychosomatic Medicine* 2004; 66: 17-22.
- \* Bayer E, Racz GB, Miles D, Heavner J. Sphenopalatine ganglion pulsed radiofrequency treatment in 30 patients suffering from chronic face and head pain. *Pain Pract* 2005; 5: 223-227.
- \* Breivik H, Collett B, Ventafridda V, Cohen R, Gallacher D. Survey of chronic pain in Europe: prevalence, impact on daily life, and treatment. *Eur J Pain* 2006; 10: 287-333.
- \* Cairns B, List T, Michelotti A, Ohrbach R, Svensson P. JORCORE recommendations on rehabilitation of temporomandibular disorders. *J Oral Rehabil* 2010; 37: 481-489.
- \* Didier H, Marchetti C, Borromeo G, Tullo V, Bussone G, Santoro F. Persistent idiopathic facial pain: multidisciplinary approach and assumption of comorbidity. *Neurol Sci* 2010; 31 Suppl 1: S189-195.
- \* Evans RW, Agostoni E. Persistent idiopathic facial pain. *Headache* 2006; 46: 1298-1300.
- \* Forssell H, Tasmuth T, Tenovuo O, Hampf G, Kalso E. Venlafaxine in the treatment of atypical facial pain: a randomized controlled trial. *J Orofac Pain* 2004; 18: 131-137.
- \* Gayford JJ. The aetiology of atypical facial pain and its relation to prognosis and treatment. *Br J Oral Surg* 1970; 7: 202-207.
- \* Gerrits MM, Vogelzangs N, Oppen P van, Marwijk HW van, Horst H van der, Penninx BW. Impact of pain on the course of depressive and anxiety disorders. *Pain* 2012; 153: 429-436.
- \* Hinrichs-Rocker A, Schulz K, Jarvinen I, Lefering R, Simanski C, Neugebauer EA. Psychosocial predictors and correlates for chronic post-surgical pain (CPSP) - a systematic review. *Eur J Pain* 2009; 13: 719-730.
- \* International Headache Society. *The International Classification of Headache Disorders: 2nd edition*. *Cephalgia* 2004; 24 (suppl 1): 9-160.
- \* Janetta PJ, Bissonette DJ. Management of the failed patient with trige-

- minus neuralgia. Clin Neurosurg 1985; 32:334-347.
- \* Jensen MP. Psychosocial approaches to pain management: an organizational framework. Pain 2011; 152: 717-725.
  - \* Kavuk I, Yavuz A, Cetindere U, Agelink MW, Diener HC. Epidemiology of chronic daily headache. Eur J Med Res 2003; 8: 236-240.
  - \* Klein J, Sandi-Gahun S, Schackert G, Juratli TA. Peripheral nerve field stimulation for trigeminal neuralgia, trigeminal neuropathic pain, and persistent idiopathic facial pain. Cephalalgia 2015 Jul 24. pii: 0333102415597526.
  - \* Koopman JS, Dieleman JP, Huygen FJ, Mos M de, Martin CG, Sturkenboom MC. Incidence of facial pain in the general population. Pain 2009; 147: 122-127.
  - \* Lame IE, Peters ML, Vlaeyen JW, Kleef M, Patijn J. Quality of life in chronic pain is more associated with beliefs about pain, than with pain intensity. Eur J Pain 2005; 9: 15-24.
  - \* Li X, Ni J, Yang L, et al. A prospective study of Gasserian ganglion pulsed radiofrequency combined with continuous radiofrequency for the treatment of trigeminal neuralgia. J Clin Neurosci 2012; 19: 824-828.
  - \* Macfarlane TV, Blinkhorn AS, Davies RM, Kincey J, Worthington HV. Oro-facial pain in the community: prevalence and associated impact. Community Dent Oral Epidemiol 2002; 30: 52-60.
  - \* Madland G, Feinmann C. Chronic facial pain: a multidisciplinary problem. J Neurol Neurosurg Psychiatry 2001;71: 716-719.
  - \* McQuay H, Carroll D, Jadad AR, Wiffen P, Moore A. Anticonvulsant drugs for management of pain: a systematic review. BMJ 1995; 311: 1047-1052.
  - \* Oomen KP, Wijck AJ van, Hordijk GJ, Ru JA de. Effects of radiofrequency thermocoagulation of the sphenopalatine ganglion on headache and facial pain: correlation with diagnosis. J Orofac Pain 2012; 26: 59-64.
  - \* Pettengill CA, Reisner-Keller L. The use of tricyclic antidepressants for the control of chronic orofacial pain. Cranio 1997; 15: 53-56.
  - \* Stegenga B. Pijnklachten in het orofaciale gebied van niet-dentogene oorsprong. Ned Tijdschr Tandheelkd 2016; 123: 519-526.
  - \* Sweet WH, Wepsic JG. Controlled thermocoagulation of trigeminal ganglion and root for differential destruction of pain fibers. I: Trigeminal neuralgia. J Neurosurg 1974; 39: 143-156.
  - \* Taiminen T, Kuusalo L, Lehtinen L, et al. Psychiatric (axis I) and personality (axis II) disorders in patients with burning mouth syndrome or atypical facial pain. Scand J Pain 2011; 2: 155-160.
  - \* Tuleasca C, Carron R, Resseguier N, et al. Repeat gamma knife surgery for recurrent trigeminal neuralgia: long-term outcomes and systematic review. J Neurosurg 2014; 121 Suppl: 210-221.
  - \* Varela-Lema L, Lopez-Garcia M, Maceira-Rozas M, Munoz-Garzon V. Linear accelerator stereotactic radiosurgery for trigeminal neuralgia. Pain Physician 2015; 18: 15-27.
  - \* Wiffen P, Collins S, McQuay H, Carroll D, Jadad A, Moore A. Anti-convulsant drugs for acute and chronic pain. Cochrane database of systematic reviews 2000(3): CD001133.
  - \* William A, Azad TD, Brecher E, et al. Trigeminal and sphenopalatine ganglion stimulation for intractable craniofacial pain-case series and literature review. Acta Neurochir (Wien) 2016; 158: 513-520.
  - \* Xia LJ, Zhong J, Zhu J, et al. Effectiveness and safety of microvascular decompression surgery for treatment of trigeminal neuralgia: a systematic review. J Craniofac Surg 2014; 25: 1413-1417
  - \* Zakrzewska JM, Forssell H, Glenny AM. Interventions for the treatment of burning mouth syndrome. Cochrane Database Syst Rev 2005; Jan 25: CD002779.

\* Zundert J van, Patijn J, Hartrick CT, et al (eds.). Evidence-based interventional pain medicine: according to clinical diagnoses Chichester: Wiley-Blackwell, 2011.

## Summary

### Multidisciplinary treatment of orofacial pain

*The diagnosis and treatment of orofacial pain can be complex. The differential diagnosis is very extensive. Therefore, multidisciplinary diagnosis and treatment are often indicated. The diagnosis of chronic pain also entails the investigation of psychological factors. This is because psychological problems can play a role in the chronification of pain, but they can also be a consequence of chronic pain. Patients with persistent orofacial complaints should be seen by a medical team consisting of an oral and maxillofacial surgeon, a neurologist, an anaesthesiologist/pain specialist, a dentist-gnathologist, an orofacial physical therapist, and a psychologist or psychiatrist specialising in orofacial pain. Treatment options should be discussed, taking into account literature concerning their effectiveness. The general conclusion is that much research remains to be done into the causes of, and treatments for, orofacial pain.*

### Bron

J.W. Geurts, J. Haumann, M. van Kleef

Uit de afdeling Anesthesiologie en pijngeneeskunde van het Maastricht UMC.

Datum van acceptatie: 24 mei 2016

Adres: mw. J.W. Geurts, MUMC, postbus 5800, 6202 AZ, Maastricht

Jose.geurts@mumc.nl