

Endodontische herbehandeling of apexresectie: is een evidencebased keuze mogelijk?

Behandeling van een recidief na initiële endodontische behandeling kan bestaan uit een endodontische herbehandeling of een apexresectie. Beide opties laten in de onderzoeksliteratuur overeenkomende succespercentages voor de uitkomsten van behandeling zien. Echte vergelijkende prospectief gerandomiseerde onderzoeken zijn echter niet voorhanden, waardoor een vergelijking en een afgewogen keuze niet goed mogelijk is. Naast uitkomsten van behandeling moet ook worden gekeken naar kosteneffectiviteit en andere patiëntgerelateerde factoren, zoals pijn, zwelling en medicatiegebruik. Ook hiervoor zijn in de onderzoeksliteratuur weinig betrouwbare gegevens aanwezig. Daarnaast speelt in Nederland het verzekeringstechnische aspect een grote rol, waarbij alleen de apexresectie binnen de basisverzekering valt. Concluderend moeten al deze factoren worden meegewogen alvorens tot een individuele behandelstrategie over te gaan.

Lange J de. Endodontische herbehandeling of apexresectie: is een evidencebased keuze mogelijk?

Ned Tijdschr Tandheelkd 2016; 123: 84-88

doi: 10.5177/ntvt.2016.02.15147

Inleiding

In Nederland worden jaarlijks ongeveer 600.000 endodontische behandelingen verricht (CBS, 2014). Uit de onderzoeksliteratuur blijkt 60-80% van deze behandelingen succesvol te zijn (Peters et al, 2011). Dit betekent dat een groot aantal behandelingen moet worden gereviseerd of aanvullend moet worden behandeld door middel van een apexresectie.

De keuze tussen een endodontische herbehandeling en een apexresectie is op basis van de beschikbare onderzoeksliteratuur en de daarin beschreven uitkomsten van behandeling moeilijk te maken. Bovendien kunnen bij deze keuze andere aspecten dan alleen de kans op een succesvol resultaat een grote rol spelen. In Nederland wegen er ook nog verzekeringstechnische aspecten mee. Dit artikel geeft een overzicht van de onderzoeksliteratuur en andere aspecten die een rol spelen bij het maken van een behandelkeuze.

Apexresectie en endodontische herbehandeling

Initieel werd onderscheid gemaakt tussen een orthograde apexresectie en een retrograde apexresectie. Bij een orthograde apexresectie werd het wortelkanaal aan beide zijde geopend, gereinigd en afgevuld. Deze behandeling kon worden beschouwd als een chirurgische endodontische behandeling die alleen werd uitgevoerd bij gebitselementen die niet eerder endodontisch waren behandeld. Daarnaast bestond er een retrograde apexresectie waarbij alleen de wortelpunt werd gereinigd al dan niet gevolgd door een retrograde afsluiting, meestal met amalgaam. De komst

Intermezzo 1. Intentionele replantatie

Intentionele replantatie is een techniek waarbij, vanwege een moeilijke bereikbaarheid van de apices van een gebitselement, er voor wordt gekozen om het gebitselement in eerste instantie te extraheren en vervolgens buiten de mond de apexresectie te verrichten. Daarna wordt het gebitselement in de alveole teruggeplaatst en gefixeerd, meestal met een tweetal hechtingen. Voorwaarde voor deze techniek is dat de radices zodanig gevormd zijn dat een ongecompliceerde extractie mogelijk is en dat het gebitselement parodontaal gezond is.

van nieuwe endodontische technieken in de laatste 2 decennia heeft ervoor gezorgd dat de indicatie voor een orthograde apexresectie eigenlijk geheel is verdwenen en een dergelijke behandeling nu dan ook algemeen als obsoleet wordt beschouwd. De retrograde apexresectie heeft daarentegen nog steeds een duidelijke positie in het endodontisch behandelarsenaal, vooral ook omdat de technieken voor deze behandeling steeds verder zijn verfijnd, denk hierbij aan vergrotingstechnieken, ultrasone apparatuur, nieuwe retrograde vulmaterialen en veranderende resectietechniek. Daarnaast is door endodontologen grote vooruitgang geboekt in het reviseren van falende eerdere

Wat weten we?

Het blijkt dat 60-80% van de ongeveer 600.000 endodontische behandelingen die jaarlijks worden verricht succesvol zijn. Een groot aantal moet worden gereviseerd of aanvullend worden behandeld met een apexresectie.

Wat is nieuw?

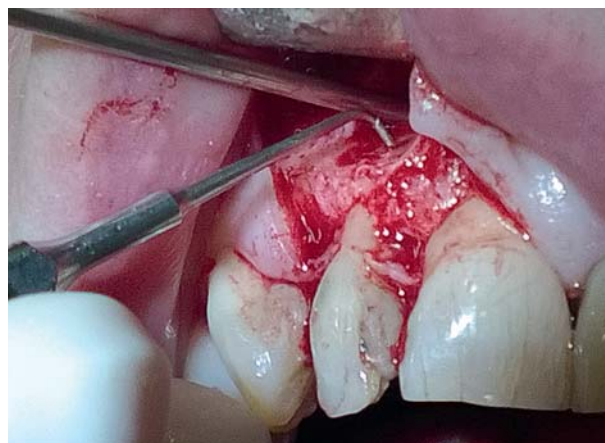
Wat betreft het behandelings succes is een evidencebased keuze tussen een apexresectie of endodontische herbehandeling op dit moment niet goed te maken op basis van de beschikbare onderzoeksliteratuur. Er is behoefte aan goed gerandomiseerd vergelijkend onderzoek. Wel blijkt in Nederland de apexresectie op dit moment voor de patiënt vaak economisch de voordeligste behandeloptie te zijn.

Praktijktoepassing

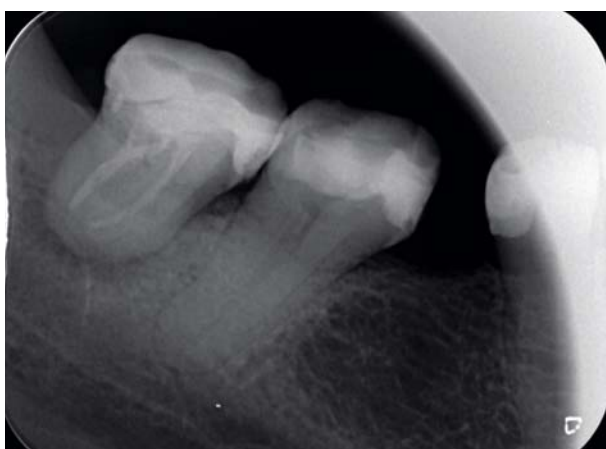Omdat er geen evidencebased keuze tussen beide behandelingen mogelijk is op basis van behandelings succes, dienen tandartsen-algemeen practici bij hun behandelkeuze ook rekening te houden met andere factoren zoals morbiditeit, medicatie, behandelduur en kosten.



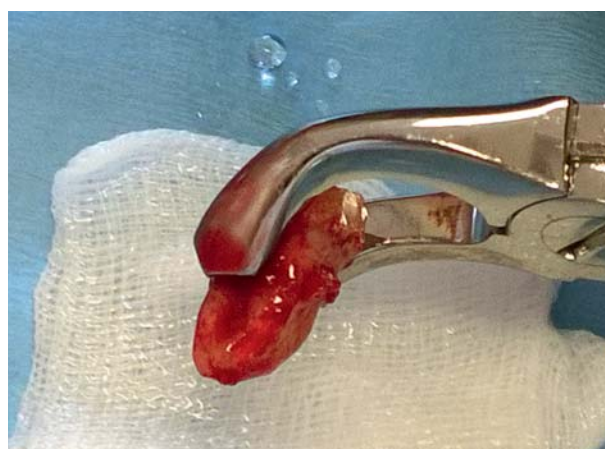Afb. 1. Ultrasonie tip (5 mm) voor het uitvoeren van retrograde apexresecties



Afb. 2. Apexresectie met moderne apparatuur. Een ultrasonie tip in het wortelkanaal van gebitselement 12 bij een rechte resectie van de radix.



Afb. 3. Een endodontisch behandeld gebitselement 48 met parodontitis apicalis, conische radices, indicatie voor intentionele replantatie (met dank aan J.M. van Ingen).



Afb. 4. Extractie van gebitselement 48 met tang.

endodontische behandelingen, waarbij onderzoek inzicht heeft gegeven in de factoren die het slagen van een endodontische (her)behandeling beïnvloeden.

De moderne apexresectie wordt bij voorkeur uitgevoerd onder vergroting (Taschieri et al, 2013). Hierbij maakt de mondziekten-, kaak-, en aangezichtschirurg (mka-chirurg)/endodontoloog veelvuldig gebruik van een loepbril en wordt vooral in de endodontologie vaak een microscoop gebruikt. Om een goed overzicht te verkrijgen, kiest men meestal voor een flapincisie. De radix wordt, nadat de apex is gelokaliseerd, geresecteerd over een lengte van ongeveer 3 mm en daarbij wordt het granulatieweefsel verwijderd. Het resectievlak wordt zo veel mogelijk loodrecht op de radix aangelegd om een vergroting van het oppervlak te voorkomen. Vervolgens wordt retrograad met behulp van een ultrasoon instrument het wortelkanaal gereinigd over een lengte van 3-5 mm (afb. 1 en 2). Daarna kan een retrograde vulling worden aangebracht, waarbij wordt gekozen voor een 'modern' vulmateriaal zoals 'intermediate restoration material' (IRM), SuperEBA™ ('ethoxy bezoic acid') of mineraaltrioxideaggregaat (MTA) (Wälivaara et al, 2011). Hierna wordt de wond gesloten (Tsesis et al, 2009).

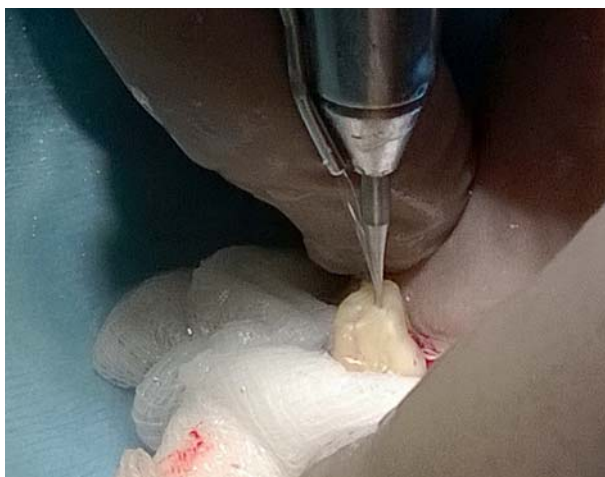In een uitzonderlijk geval kan er bij een tweede of eventueel derde molaar in de onderkaak worden gekozen voor

intentionele replantatie (intermezzo 1) indien andere behandelopties zijn uitgeput. Gezien de dikte van de cortex van de onderkaak is een reguliere apexresectie hier vaak moeizaam uit te voeren vanwege de lastige bereikbaarheid. Ook wordt deze methode wel aanbevolen bij longitudinale radixfracturen (Torabinejad et al, 2015). Bij een gebitselement met enigszins conische radices wordt het gebitselement op een zo atraumatisch mogelijke manier geëxtraheerd (afb. 3 en 4). Vervolgens wordt uit de hand een resectie van de radices uitgevoerd en worden de wortelkanalen retrograad geprepareerd en afgevuld (afb. 5 en 6). Ten slotte wordt het gebitselement weer in de alveole teruggeplaatst en gefixeerd (afb. 7).

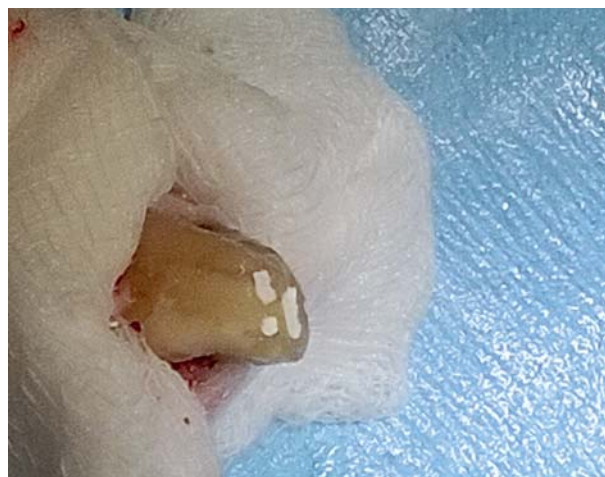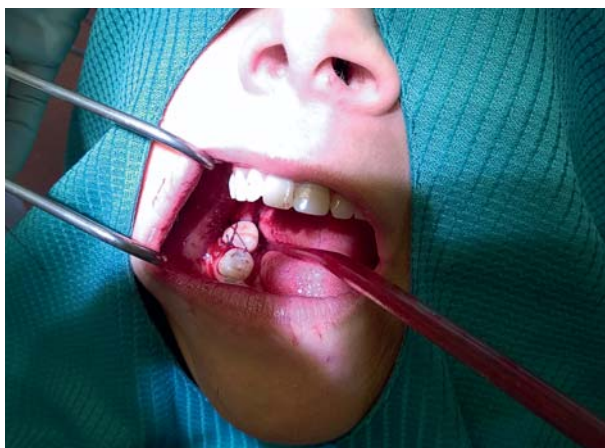Bij een endodontische herbehandeling wordt vrijwel altijd een operatiemicroscoop gebruikt. Men opent het gebitselement orthograad en verwijdert nauwgezet de aanwezige (endodontische) vulmaterialen. De microscoop lijkt een goed hulpmiddel te zijn voor het opsporen van extra kanalen of scheuren in het dentine. Vervolgens wordt het wortelkanaal uitgebreid gereinigd en gespoeld voordat de nieuwe endodontische afsluiting wordt aangebracht.

Overzicht van de onderzoeksliteratuur

In de onderzoeksliteratuur is een groot aantal artikelen te vinden die individuele resultaten van zowel apexresecties



Afb. 5. Retrograde preparatie van de wortelkanalen.

Afb. 6. IRM-restauraties *in situ*.

Afb. 7. Het gebitselement gereplanteerd, fixatie met hecht draad.

als endodontische herbehandelingen beschrijven. Helaas ontbreekt bij deze onderzoeken vrijwel altijd een controlegroep en zijn de definities van succes nogal verschillend en vaak slecht gevalideerd. Daardoor zijn de uitkomsten onderling eigenlijk niet te vergelijken en kan men alleen trends herkennen. Dit geldt vooral voor de publicaties over apexresecties omdat daarover al vele decennia wordt gepubliceerd, terwijl onderzoeksliteratuur over de endodontische herbehandeling relatief jong is. Bij apexresecties ziet men een gestage toename van behandelingsucces: was dit in de jaren 70 van de vorige eeuw 40-50%, inmiddels is dit bij geselecteerde patiënten gestegen tot 90% wanneer men gebruikmaakt van moderne technieken, zoals vergroting, ultrasoon prepareren en nieuwe vulmaterialen (Tsisis et al, 2009)

In een gerandomiseerd onderzoek uit 2007 met duidelijke uitkomstmaten en een aselechte patiëntenpopulatie was het succespercentage na 1 jaar gemiddeld 80% in de groep die met een ultrasoon instrument werd behandeld. Dit succes varieerde na 1 jaar van 85% voor incisieven tot 67% voor molaren en lijkt een goede indicatie te zijn voor de resultaten die in een algemene mka-chirurgische praktijk haalbaar zijn (De Lange et al, 2007). Ook een intentionele replantatie laat in de onderzoeksliteratuur hoge

succespercentages zien. In een recent overzichtsartikel wordt na meta-analyse een succespercentage van 88% genoemd, waarbij radixresorptie (11%) de grootste determinant van mislukking was (Torabinejad et al, 2015).

Endodontische herbehandeling scoorde in 17 onderzoeken een gemiddeld succes van 77% (Ng et al, 2008). Als significante prognostische factoren werden de grootte van de preoperatieve apicale laesie, de mate van vulling van het wortelkanaal en de kwaliteit van de coronale restauratie genoemd.

Er bestaan geen recente gerandomiseerd gecontroleerde onderzoeken (RCT's) die direct de uitkomsten van apexresecties versus endodontische herbehandelingen beschrijven. Dit komt doordat het meten van succes lastig is vanwege de vele criteria die hiervoor in de onderzoeksliteratuur worden gebruikt en het ontbreken van een gouden standaard. Daarnaast is randomisatie moeilijk door de grote verschillen in de kosten voor de participanten (wel of geen vergoeding van de verzekering). Wel is er door de gerenommeerde Cochrane Collaboration in 2007 getracht aan de hand van de beschikbare onderzoeksliteratuur tot een afgewogen vergelijking te komen door middel van systematisch literatuuronderzoek, hoewel ook hier duidelijk werd aangegeven dat de beschikbare onderzoeksliteratuur niet toereikend was om tot echt solide conclusies te komen (Del Fabbro et al, 2007). Men includeerde 2 oudere RCT's en vond hierin bij follow-up na 1, 2, 3 en 4 jaar geen significant verschil in behandeluitkomst tussen beide methoden. Succespercentages varieerden van rond de 65% na 1 jaar tot rond de 40% na 4 jaar (Del Fabbro et al, 2007). Een ander systematisch literatuuronderzoek concludeerde dat er geen 'overall' (alle follow-upperiodes bij elkaar genomen) verschil bestond in de uitkomsten van behandeling (succespercentages van 75% versus 78%) en dat de apexresectie in de eerste 4 jaren betere uitkomsten gaf dan de endodontische herbehandelingen, maar dat de endodontische herbehandeling na 4-6 jaar betere resultaten zou laten zien (Torabinejad et al, 2009). Dit literatuuronderzoek laat echter vooral indirecte vergelijkingen zien tussen verschillende onderzoeken, waarbij weinig overeenstemming is in definitie van succes en van meetmethoden. Daarnaast

werden helaas veel minder strikte inclusiecriteria gehanteerd en was er een zeer scheve verdeling van het aantal geïncludeerde onderzoeken in de loop van de tijd (26 onderzoeken naar apexresecties uit de periode 1970-2008 en 8 onderzoeken naar endodontische herbehandelingen uit de periode 1998-2008).

Zeer recent verscheen een systematisch literatuuronderzoek waarbij alleen apexresecties die onder vergroting waren uitgevoerd werden vergeleken met endodontische herbehandelingen (Kang et al, 2015). Hier toonde de meta-analyse een significant betere behandeluitkomst bij de apexresecties (92% versus 80%) in de eerste 4 jaar na behandeling. Langere follow-up van 6 jaar toonde geen verschil meer in succespercentage (82% in beide groepen).

Concluderend kan men stellen dat de onderzoeksliteratuur geen antwoord geeft op de vraag welke behandelmethode een betere uitkomst laat zien en dat de resultaten tot nu toe vergelijkbaar zijn. Er is behoefte aan goed gerandomiseerd vergelijkend onderzoek. Het eerder genoemde Cochrane-onderzoek eindigt dan ook met de conclusie dat: *“The choice between a surgical and a non-surgical procedure should rely upon factors other than the mere treatment outcome: these factors should include patient’s initial clinical situation, patient’s preference, operator’s experience and skill, complication risk, technical feasibility, and overall cost.”* Met andere woorden: voor een keuze tussen beide behandelopties moet men naar andere factoren dan behandeluitkomst kijken, zoals morbiditeit, medicatie, behandeluur en kosten.

Secundaire factoren

Een apexresectie is een onder lokale anesthesie uitgevoerde chirurgische behandeling die daarmee samenhangende nadelen voor patiënten met zich meebrengt. Meest opvallend zijn zwelling en pijn in de eerste dagen na de behandeling, maar natuurlijk ook het risico van nabloeding of infectie. Daartegenover staat als voordeel dat een apexresectie een relatief korte behandeling is die in de meeste mka-praktijken aanzienlijk minder tijd in beslag neemt dan een endodontische herbehandeling. In een groot onderzoek naar complicaties volgend op kleine mka-chirurgische behandelingen werd in een groep van 122 patiënten bij wie een apexresectie was verricht, bij 4,1% een ongeplande controle uitgevoerd vanwege een mogelijk gecompliceerd verloop van het genezingsproces (Van der Sleen et al, 2013). Bij geen van deze patiënten was een aanvullende operatie noodzakelijk en de meest voorkomende complicatie was een wondinfectie die eenvoudig met antibiotica kon worden behandeld. In een uitgebreid overzichtsartikel van Von Arx et al (2010) werd geen verschil aangetoond in de uitkomsten van behandeling tussen verschillende leeftijden of geslacht. De auteurs wezen er wel op dat voorzichtigheid is geboden bij patiënten met een systemische aandoening of die bisfosfonaten gebruiken indien een chirurgische behandeling wordt overwogen. Daarnaast toonde dit onderzoek aan dat er geen verschil in succes was tussen een apexresectie na een primaire endodontische behandeling of na een endodontische herbehandeling en

dat korte endodontische vullingen geen invloed hadden op de uitkomst van een apexresectie. Alleen de densiteit van de kanaalvulling bleef van voorspellende waarde.

Gegevens over de complicaties en de morbiditeit na een endodontische herbehandeling ontbreken, zodat hier geen vergelijking kan worden gemaakt. Het is duidelijk dat een endodontische herbehandeling aanzienlijk meer tijd in beslag neemt en dat na een dergelijke behandeling zeker pijnklachten kunnen optreden. Daarnaast is ook de kans op infecties niet te verwaarlozen.

In Nederland zit het grootste verschil tussen beide behandelingen in het huidige systeem van bekostiging. Een apexresectie valt volledig binnen de basisverzekering, terwijl een endodontische herbehandeling buiten de basisverzekering valt en door een patiënt zelf moet worden bekostigd of eventueel uit een aanvullende verzekering kan worden vergoed. Met de invoering van een eigen risico voor de basisverzekering wordt dit plaatje nog gecompliceerder en zijn de kosten voor de patiënt zelf eigenlijk alleen op individuele basis te berekenen. De prijs vanuit de huidige maximumtarieven geeft aan dat de kosten voor een apexresectie aanzienlijk lager zijn dan die voor een endodontische herbehandeling. Dit is echter maar een deel van de werkelijke kosten; ook kosten van medicatie en indirecte kosten, zoals die samenhangen met de duur van het arbeidsverzuim, personeelskosten en mogelijk nog andere kosten moeten worden meegenomen.

De conclusie is dat er weinig bekend is over de patiëntgerelateerde factoren van een endodontische herbehandeling en dat het niet goed mogelijk is om tot een vergelijking te komen tussen de 2 behandelopties op dit punt. Daarnaast zal de kosteneffectiviteit verder onderzocht moeten worden om tot een beter gewogen keuze te kunnen komen.

Slotbeschouwing

Een evidencebasedkeuze tussen een apexresectie of endodontische herbehandeling is op dit moment niet goed te maken op basis van de beschikbare onderzoeksliteratuur. Dit geldt ook voor andere patiëntgerelateerde factoren en kosteneffectiviteit. De apexresectie is een kortere behandeling die bovendien een lager tarief kent en binnen de basisverzekering valt. Voor een berekening van de kosteneffectiviteit van een apexresectie versus een endodontische herbehandeling moeten ook echter zaken als ziekteverzuim en de werkelijke kosten van een behandeling en sequelae worden meegewogen. Al deze aspecten dienen te worden meegewogen in het kiezen van de juiste behandeling voor de individuele patiënt en context.

Voorlopig kan geconcludeerd worden dat geen van beide behandelmethoden op grond van ‘evidence’ tot het beste resultaat leidt. Wel blijkt dat een apexresectie op dit moment voor de patiënt economisch de voordeligste optie is, zeker voor hen die hun eigen risico reeds hebben overschreden. Daarnaast zijn er uiteraard gegronde medische redenen voor een apexresectie, bijvoorbeeld als het betreffende gebitselement zodanig is gerestaureerd dat het verwijderen of doorboren van de restauratie een hoge kans

geeft op schade. Bij onbehandelde wortelkanalen heeft een endodontische herbehandeling de voorkeur, evenals bij kanaalvullingen met een lage densiteit op de röntgenopname. Bij patiënten die bisfosfonaten gebruiken of patiënten die radiotherapie hebben ondergaan is eveneens een endodontische herbehandeling geïndiceerd.

Alleen een objectief geïnformeerde patiënt kan een gewogen keuze maken. Hier ligt een evidente verantwoordelijkheid voor behandelaars om hun kennis en kunde op niveau te houden en voor de totale beroepsgroep en onderzoekers op het gebied van de endodontologie om het gebrek aan duidelijk wetenschappelijk bewijs aan te vullen.

Literatuur

- * Centraal Bureau voor de Statistiek. Medische contacten, ziekenhuisopname, medicijnen; leeftijd, geslacht. Geraadpleegd op <http://statline.cbs.nl> in 2014.
- * Del Fabbro M, Taschieri S, Testori T, Francetti L, Weinstein RL. Surgical versus non-surgical endodontic re-treatment for periradicular lesions. *Cochrane Database Syst Rev* 2007; 18: CD005511.
- * Kang M, Jung HI, Song M, Kim SY, Kim HC, Kim E. Outcome of non-surgical retreatment and endodontic microsurgery: a meta-analysis. *Clin Oral Investig* 2015; 19: 569-582.
- * Lange J de, Putters T, Baas EM, Ingen JM van. Ultrasonic root-end preparation in apical surgery: a prospective randomized study. *Oral Surg Oral Med Oral Pathol Oral Radiol Endod* 2007; 104: 841-845.
- * Ng YL, Mann V, Gulabivala K. Outcome of secondary root canal treatment: a systematic review of the literature. *Int Endod J* 2008; 41: 1026-1046.
- * Peters LB, Lindeboom JA, Elst ME, Wesselink PR. Prevalence of apical periodontitis relative to endodontic treatment in an adult Dutch population: a repeated cross-sectional study. *Oral Surg Oral Med Oral Pathol Oral Radiol Endod* 2011; 111: 523-528.
- * Sleen JM van der, Gool AV van, Lange J de. Study on post-operative complications after outpatient treatments. *Oral Surgery* 2013; 6: 209-213.
- * Taschieri S, Weinstein T, Tsesis I, Bortolin M, Del Fabbro M. Magnifying loupes versus surgical microscope in endodontic surgery: a four-year retrospective study. *Aust Endod J* 2013; 39: 78-80.
- * Torabinejad M, Corr R, Handysides R, Shabahang S. Outcomes of nonsurgical retreatment and endodontic surgery: a systematic review. *J Endod* 2009; 35: 930-937.
- * Torabinejad M, Dinsbach NA, Turman M, Handysides R, Bahjri K, White SN. Survival of intentionally replanted teeth and implant-supported single crowns: a systematic review. *J Endod* 2015; 41: 992-998.
- * Tsesis I, Faivishvsky V, Kfir A, Rosen E. Outcome of surgical endodontic treatment performed by a modern technique: a meta-analysis of literature. *J Endod* 2009; 35: 1505-1511.
- * Von Arx T, Penarrocha M, Jensen S. Prognostic factors in apical surgery with root-end filling: a meta-analysis. *J Endod* 2010; 36: 957-973.
- * Wälivaara, DA, Abrahamsson P, Fogelin M, Isaksson S. Super-EBA and IRM as root-end fillings in periapical surgery with ultrasonic preparation: a prospective randomized clinical study of 206 consecutive teeth. *Oral Surg Oral Med Oral Pathol Oral Radiol Endod* 2011; 112: 258-263.

Summary

Endodontic re-treatment or apical surgery, is an evidence-based choice possible?

Treatment of a recurrence after an initial endodontic treatment can consist of endodontic re-treatment or apical surgery. The literature reports comparable success rates for these two options. However, randomised controlled trials that are truly comparable to each other are unavailable as a result of which comparison and an informed choice are not really possible. In addition to the treatment outcome, consideration also has to be given to cost-effectiveness and other patient-related factors, such as pain, swelling and medication. Regarding these considerations, too, little reliable information can be found in the literature. Moreover, factors relating to insurance play an important role in the Netherlands, where only apical surgery is covered by the basic healthcare insurance. In conclusion, all of these factors should be carefully considered before proceeding to an individual treatment strategy.

Bron

J. de Lange

Uit de afdeling Mondziekten, Kaak- en Aangezichts chirurgie van het Academisch Medisch Centrum in Amsterdam/Academisch Centrum Tandheelkunde Amsterdam

Datum van acceptatie: 12 november 2015

Adres: prof. dr. J. de Lange, AMC/ACTA, Meibergdreef 9, 1100 DD, Amsterdam
J.delange@amc.uva.nl

Verantwoording

Dit artikel is voor een groot deel gebaseerd op het artikel 'Endodontische herbehandeling of apexresectie, een lastige keuze' van dezelfde auteur, dat verscheen in *QP Tandheelkunde* 2015; 10 (3) 12-16.