

Implantaat buccaal van de botlamel geplaatst; een complicatie

Vanwege een blauwe verkleuring van haar mucosa meldde een vrouw van 58 jaar zich bij haar nieuwe tandarts. Uit de anamnese bleek dat enkele maanden ervoor een implantaat in de regio van gebitselement 22 was geplaatst. Bij palperen werd een harde zwelling gevoeld die niet pijnlijk was bij aanraking. Omdat gedacht werd aan een malpositie van het geplaatste implantaat werd een conebeamcomputertomogram vervaardigd, waarop te zien was dat het implantaat apicaal niet in het kaakbot verankerd stond. Na implantaatplaatsing dient altijd terdege geverifieerd te worden of de implantatieprocedure naar tevredenheid is verlopen; palpatie van het implantaatbed is daarbij altijd noodzakelijk.

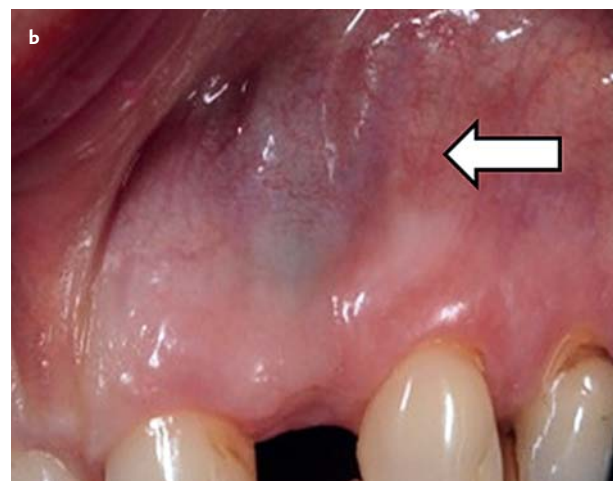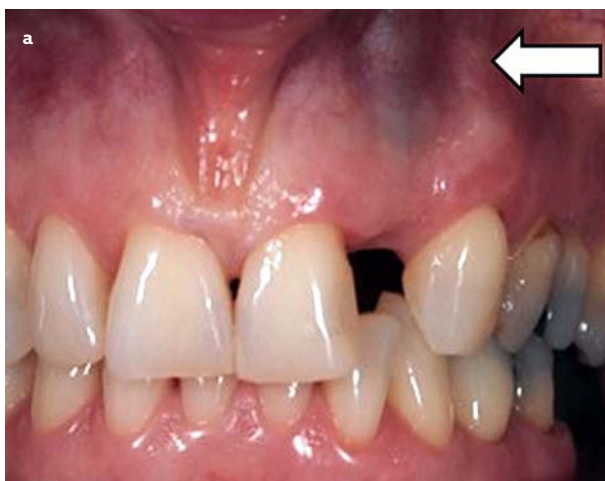Abas I, Meijer GJ. *Implantaat buccaal van botlamel geplaatst; een complicatie*
 Ned Tijdschr Tandheelkd 2016; 123: 79-81
 doi: 10.5177/ntvt.2016.02.15143

Gegeven

Een gezonde vrouw van 58 jaar meldde zich bij haar nieuwe tandarts met de klacht dat haar mucosa blauw kleurde. Met deze klacht had zij zich eerder bij de weekendtandarts gemeld, die haar vertelde dat het recent geplaatste implantaat moest worden verwijderd. Omdat er al eerder wrijvingen waren met haar vorige tandarts, maakte zij de overstap naar een nieuwe tandarts.

Anamnese

Uit de anamnese bleek dat de vorige tandarts van de patiënt ongeveer 6 maanden geleden gebitselement 22 had verwijderd vanwege een periapicale ontsteking. Hierna was de alveole gecuretteerd en een xenogeen botsubstituut van Bio-Oss™ aangebracht. Na een periode van 3 maanden was een Astra™-implantaat met een diameter van 3,5 mm en een lengte van 13 mm geplaatst, waarna de wond werd gehecht.



Afb. 1. a. Hoog in de omslagplooi is ter hoogte van gebitselement 22 een blauwe verkleuring waarneembaar (witte pijl). b. Een detailopname van afbeelding 1a.

Leerdoelen

Na het lezen van dit artikel:

- weet u dat na plaatsing van een implantaat altijd geverifieerd moet worden of het verloop van de procedure en het resultaat naar tevredenheid zijn.
- kent u de mogelijke complicaties van implanteren, de mogelijke correcties van malpositie van het implantaat en de voorwaarden waaronder een implantaat zonder mucoperiostale opklap kan worden geplaatst.

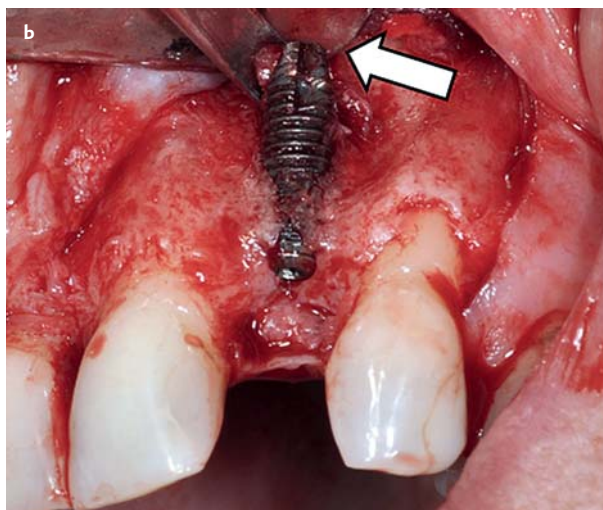
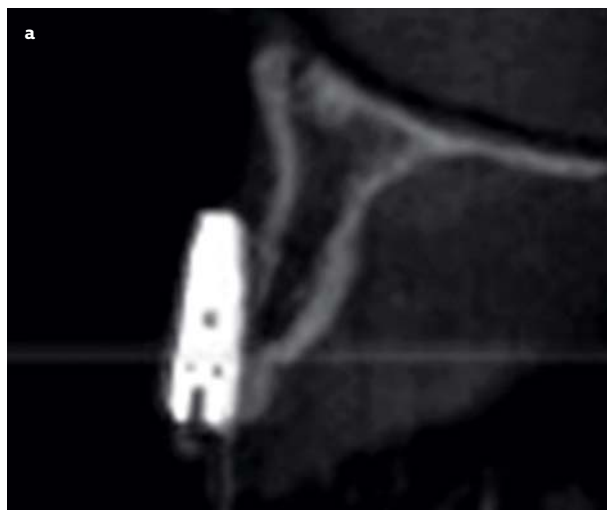Diagnostiek

Bij oraal onderzoek werd een buccale verhevenheid gezien, die bij palpatie hard aanvoelde (afb. 1). De patiënt gaf aan dat de betrokken regio palpatiegevoelig was, maar zeker niet pijnlijk. Naar aanleiding van het vermoeden dat het geplaatste implantaat in een malpositie stond, werd een conebeamcomputertomogram vervaardigd.

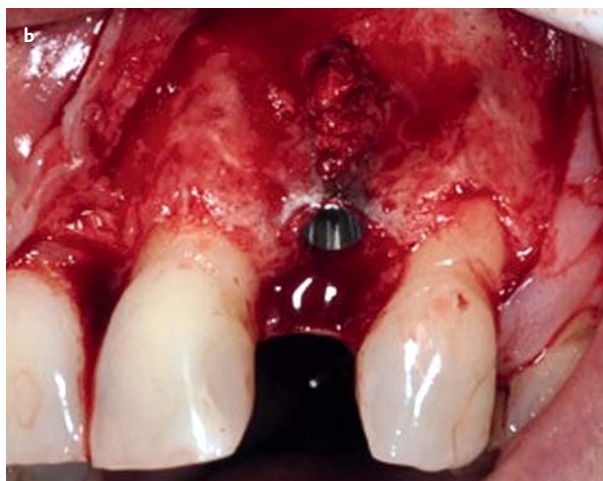
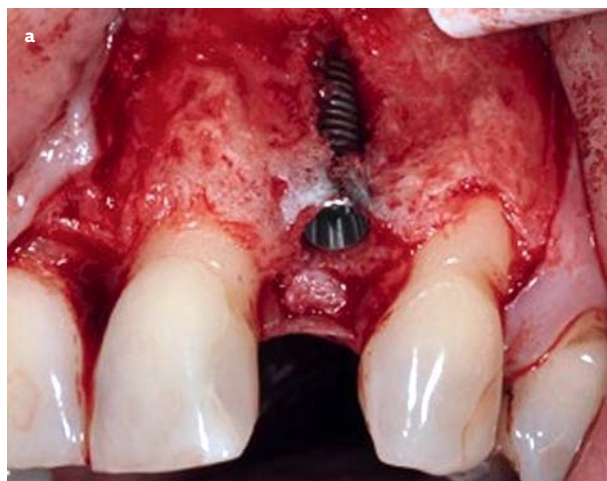
Op de sagittale doorsnede van het conebeamcomputertomogram is te zien dat het implantaat bijna volledig buiten de buccale botlamel was geplaatst (afb. 2a). Besloten werd om het implantaat te verwijderen en in dezelfde zitting een nieuw implantaat te plaatsen. Vanwege de aangebrachte schade aan de buccale botlamel werd voorgesteld tegelijkertijd de processus alveolaris te verbreden.

Behandeling

Omdat sprake was van een vernielde botlamel werd gestart met een conservatief antibioticumbeleid; preoperatief werd begonnen met toediening van 3 gram amoxicilline. Postoperatief werd de antibioticumkuur voortgezet gedurende 6 dagen (3 maal daags 1 tablet 750 mg amoxicilline). Tevens werd ibuprofen als pijnstiller voorgeschreven.



Afb. 2. a. De apex van het implantaat bevindt zich buiten de processus alveolaris. b. Met een raspatorium kon tussen de processus alveolaris en de apex van het implantaat gemaneuvreerd worden (zie witte pijl).



Afb. 3. a. Het geplaatste implantaat bevindt zich met de apex binnen de contour van de processus alveolaris. b. Op het gedenudeerde implantaatoppervlak werden eerst autologe botpartikels aangebracht.

(3 maal daags 1 tablet 600 mg gedurende 5 dagen), alsmede chloorhexidinespoelmiddel (Perio-Aid®, 0,12%) tot 10 dagen postoperatief.

De chirurgische behandeling werd gestart met een midcrestale incisie, waarna de incisie intrasulculair werd vervolgd rondom de gebitselementen 21 en 23. Distaal van gebitselement 23 werd een ontspanningsincisie uitgevoerd. Na afschuiven van de mucoperiostale flap werd vastgesteld dat het apicale deel van het implantaat zich inderdaad buccaal van de processus alveolaris bevond (afb. 2b). Met behulp van een raspatorium kon de apicale zijde van het implantaat naar buccaal geluxeerd worden, waardoor het implantaat makkelijk loskwam.

Hierna werd een nieuwe locatie palatinaalwaarts geprepareerd. Na plaatsing van een nieuw Astra™-implantaat (diameter 3,5 mm, lengte 13 mm) werd de buccale zijde van het implantaat eerst opgebouwd met autoloog bot, dat werd geogst ter plaatse van de spina nasalis anterior (afb. 3a). Hierover werd volgens de methode zoals gepropageerd door Von Arx en Buser (2006) een laag Bio-Oss® partikels aangebracht, waarover een collageen membraan (Bio-Gide®) werd gedrapeerd (afb. 3b). De flap werd geslo-

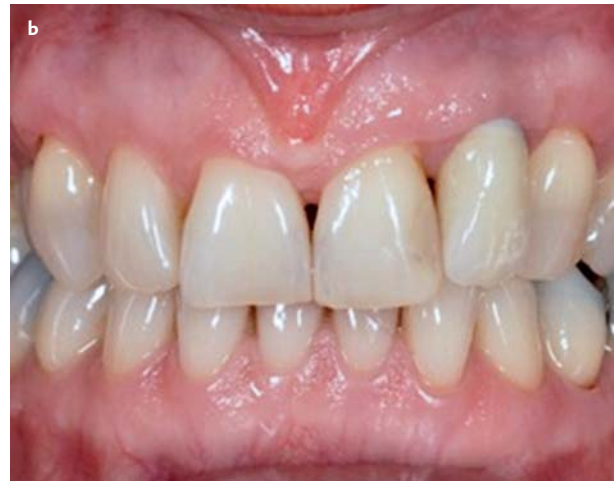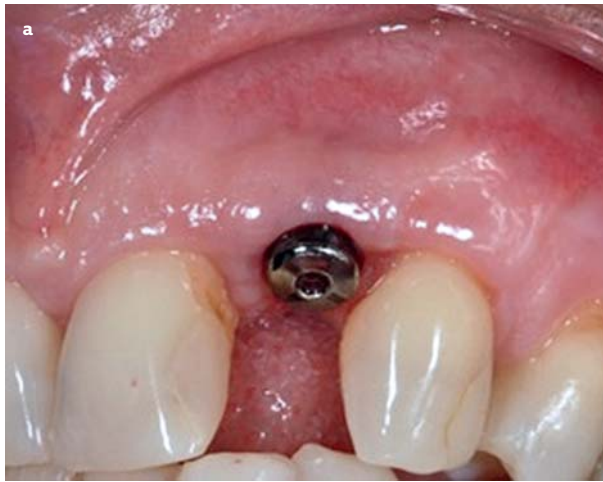ten met resorbeerbaar hechtmateriaal (Vicryl 6x0).

Na een osseo-integratieperiode van 4 maanden werd de tweede fase van de chirurgische behandeling uitgevoerd (afb. 4a). Na het vervaardigen van de afdruk werd 3 weken later de gecementeerde kroon (individueel vervaardigde zirkoniumdioxide implantaatopbouw met titanium kern, overperst met lithiumdisilicaat) geplaatst (afb. 4b).

Beschouwing en discussie

Implantaatgerelateerde complicaties zijn uitgebreid in de onderzoeksliteratuur beschreven (Goodacre et al, 2003). Zo kunnen hematomen of ecchymosis ontstaan of zelfs levensbedreigende bloedingen. De kaak kan breken of als het implantaat in de canalis mandibularis wordt geplaatst, kan dat leiden tot zenuw schade. Ook kan aspiratie optreden van bijvoorbeeld een implantaatschroevendraaier (Goodacre et al, 2003).

Eerder werd al over malpositie van het implantaat gepubliceerd, zoals naar mesiaal geanguleerde implantaten, waarvan de richting nog prothetisch gecorrigeerd kon worden (Duff en Razzoog, 2006). Soms wordt een malpositie verholpen door het implantaat inclusief omgevend bot los



Afb. 4. a. Vier maanden na implantaatplaatsing. b. Status na plaatsen van implantaatkroon in de regio van gebitselement 22, waarbij de tand 'langer' is dan de laterale incisief aan de contralaterale zijde (gebitselement 12).

te prepareren door een piëzo-elektrisch ondersteunde osteotomie uit te voeren (Stacchi et al, 2008).

Niet eerder werd beschreven dat een implantaat met het apicale deel buiten de processus werd geplaatst. Vermoed wordt dat de behandelaar 'flapless', dat wil zeggen zonder een mucoperiostale opklap uit te voeren, het implantaat heeft geplaatst. Het voordeel van zo'n flapless benadering is dat, behalve dat het minder traumatisch is en de operatietijd een stuk korter is, een gering peri-implantair botverlies en littekenvorming worden voorkomen (Flanagan, 2007). Veilig is deze techniek eigenlijk alleen als in buccopalatinale richting ten minste 5 mm bot aanwezig is en in mesio-distale richting ten minste 7 mm. De behandelaar moet erop bedacht zijn dat vooral een dikke wekedelenbedekking een bottekort kan maskeren (Flanagan, 2007).

Ook bij de herbehandeling gaf de patiënt aan dat ze koos voor de 'snelle aanpak'. Mede daarom werd besloten om aansluitend aan de verwijdering van het implantaat een nieuw implantaat te plaatsen en tegelijkertijd bot buccaal te augmenteren. Hoewel de patiënt tevreden is met het eindresultaat, zou een twee-fase-aanpak, waarbij men eerst het botdefect laat genezen en in tweede instantie een implantaat onder direct zicht wordt geplaatst in een meer palatinale positie, waarschijnlijk tot een fraaier resultaat hebben geleid.

Geconcludeerd wordt dat na implantaatplaatsing altijd terdege gecheckt moet worden of de implantatieprocedure naar tevredenheid is verlopen en goed moet worden geverifieerd of het bot buccaal wordt geperforeerd. Bij postoperatieve palpatie was het implantaat zeker te voelen geweest.

Literatuur

- * *Arx T von, Buser D.* Horizontal ridge augmentation using autogenous block grafts and the guided bone regeneration technique with collagen membranes: a clinical study with 42 patients. *Clin Oral Implants Res* 2006; 17: 359-366.
- * *Duff RE, Razzoog ME.* Management of a partially edentulous patient with malpositioned implants, using all-ceramic abutments and all-ceramic restorations: A clinical report. *J Prosthet Dent* 2006; 96: 309-312.

- * *Flanagan D.* Flapless dental implant placement. *J Oral Implantol* 2007; 33: 75-83.
- * *Goodacre CJ, Bernal G, Rungcharassaeng K, Kan JY.* Clinical complications with implants and implant prostheses. *J Prosthet Dent* 2003; 90: 121-132.
- * *Stacchi C, Costantinides F, Biasotto M, Di Lenarda R.* Relocation of a malpositioned maxillary implant with piezoelectric osteotomies: a case report. *Int J Periodontics Restorative Dent* 2008; 28: 489-495.

Summary

Implant positioned buccally of the alveolar process; a complication

Because of a blue discolouration of her mucosa a 58-year-old patient visited her new dentist. Her medical history revealed that several months before an implant in the region of dental element 22 had been installed. When palpating the alveolar region, a painless hard swelling was felt. As a malposition of the implant was suspected, it was decided to have a cone beam computed tomography-scan made. The sagittal scan revealed that apically the implant in the region of dental element 22 was not embedded in the jawbone. Following the placement of an implant, it is always necessary to verify that the implant procedure has been carried out successfully; palpating the implant bed is always required.

Bron

I. Abas^{1,2}, G.J. Meijer^{2,3}

Uit 1 een tandartspraktijk in Bussum, 2 de vakgroep Implantologie & Parodontologie en 3 de afdeling Mond-, Kaak- en Aangezichtschirurgie van het Radboudumc in Nijmegen

Datum van acceptatie: 16 juni 2015

Adres: prof. dr. G.J. Meijer, Radboudumc, Philips van Leydenlaan 25, 6525 EX Nijmegen

Gert.Meijer@radboudumc.nl