

Doelmatigheid en duurzaamheid van telescoopprothesen op pijlerelementen

In een onderzoek werden de doelmatigheid en de duurzaamheid onderzocht van telescoopprothesen geplaatst op pijlerelementen die waren voorzien van telescoopkappen. De prognose van de prothetische constructie en van de pijlerelementen werd eveneens onderzocht. Daarvoor werd van 147 patiënten in een algemene tandartspraktijk de overleving van 234 telescoopprothesen (886 pijlerelementen) retrospectief geanalyseerd aan de hand van statusonderzoek. De mediane overleving werd berekend. Dat is het moment waarop 50% van de telescoopprothesen heeft gefaald. Voor telescoopprothesen in de bovenkaak was dat $22,3 \pm 2,8$ jaar en niet statistisch significant ($p = 0,92$) verschillend van de onderkaak ($20,9 \pm 1,9$ jaar). Van de 886 pijlerelementen werden er 127 (14,3%) geëxtraheerd na gemiddeld 11,7 jaar. Parodontale problematiek was daarvoor de voornaamste reden. Het onderzoek toont aan dat telescoopprothesen geplaatst op pijlerelementen ook op de lange termijn doelmatig en duurzaam blijken te zijn. Verlies van pijlerelementen treedt relatief weinig op en heeft een beperkte invloed op de overleving van de prothetische constructie.

Wijngaarden E van den, Pelt AWJ van, Meisberger EW, Tams J, Cune MS.
Doelmatigheid en duurzaamheid van telescoopprothesen op pijlerelementen
Ned Tijdschr Tandheelkd 2016; 123: 133-136
10.5177/ntvt.2016.03.15133

Inleiding

Bij voldoende gezonde, functionele pijlers is een frameprothese in de ernstig gemutilleerde dentitie een optie, maar vooral de vrij-eindigende frameprothesen worden vaak niet gedragen (Van Waas, 2009). De keuze om vanuit die situatie direct naar een volledig mucosaal gedragen gebitsprothese te gaan, al dan niet ondersteund door implantaten, is in Nederland laagdrempelig, mede omdat de basisverzekering een vergoedingsmogelijkheid biedt.

Een overkappingsprothese gedragen door pijlerelementen zou echter een alternatief kunnen zijn (Bergmann et al, 1996; Rehmann et al, 2004; Wöstmann et al, 2007; Szentpétery et al, 2010; De Baat, 2011). Een specifieke vorm daarvan is de telescoopprothese. Daarbij verlenen licht conisch gefreesde kappen op de restdentitie retentie en steun aan een uitneembare voorziening waarin een matrixdeel is verwerkt. Er zijn aanwijzingen dat deze pijlerelementen daarvoor doelmatig kunnen worden gebruikt, waarbij hun prognose niet lijkt onder te doen voor de pijlers van conventionele frameprothesen, al dan niet met precisieverankering (Beschnidt et al, 2001). Telescoopprothesen staan bekend als een relatief duur alternatief, met risico van verlies door cariës of parodontale problematiek. In de praktijk lijken de ervaringen echter mee te vallen (afb. 1 en 2) (Rehmann et al, 2004; Makowski, 2010).

Leerdoelen

Na het lezen van dit artikel kent u:

- de doelmatigheid en duurzaamheid van telescoopprothesen op pijlerelementen;
- de prognose van de prothetische constructie en van de pijlerelementen.

In de onderzoeksliteratuur worden ten aanzien van een telescoopprothese op pijlerelementen de volgende voordelen boven een conventionele volledige gebitsprothese genoemd, overigens zonder dat daar altijd bewijsvoering wordt aangedragen (Bergmann et al, 1996; Kothe et al, 2003; Rehmann et al, 2004; Wöstmann et al, 2007; Thomason, 2012; Makowski, 2010):

- Er kan een goede retentie worden verkregen.
- Het biedt psychische voordelen omdat een aantal natuurlijke gebitselementen kunnen worden behouden, wat de acceptatie en de adaptatie zou verbeteren.
- Het palatum kan deels vrij worden gehouden, wat zorgt voor een beter draagcomfort en een betere smaakbeleving.
- Als pijlerelementen alsnog verloren gaan, is de overgang naar een conventionele volledige gebitsprothese makkelijker te maken voor patiënten, door stapsgewijs gebitselementen te verwijderen en de gebitsprothese aan te passen. Bij verlies van alle pijlerelementen is een telescoopprothese aan te passen en in sommige gevallen om te bouwen tot een volledige gebitsprothese.
- Bij de medisch gecompromitteerde patiënt hoeven geen of minder extracties te worden uitgevoerd.

Wat weten we?

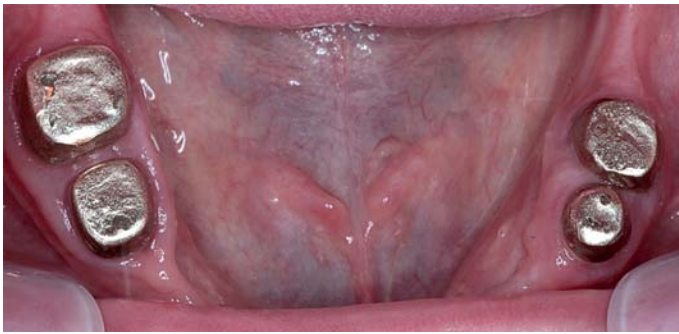Bij een geringe restdentitie met een gezond, eventueel gereduceerd parodontium, zijn vaste prothetische constructies lastig of onmogelijk te realiseren. De telescoopprothese is een optie waarmee in Nederland relatief weinig ervaring bestaat, onder andere omdat er weinig bekend is over de prognose ervan.

Wat is nieuw?

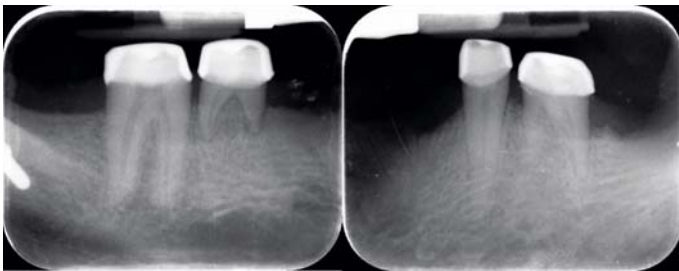
In een onderzoek is de doelmatigheid onderzocht van een telescoopprothese op pijlerelementen. Deze behandelbaarheid wordt nader onder de aandacht gebracht.

Praktijktoepassing

Een telescoopprothese op natuurlijke gebitselementen in een gemutilleerde dentitie kan zowel voor de boven- als onderkaak een doelmatige en duurzame behandelmodaliteit zijn.



Afb. 1. Intraorale opname van telescoopkronen, 28 jaar *in situ*.



Afb. 2. Bitewing-opnamen van deze telescoopkronen. De kronen op de tijdelijke molaren 75 en 85 zijn ook 28 jaar *in situ*.

- Een dentaat-edentaat- situatie kan worden voorkomen.
- De rigide constructie van een overkappingsprothese verbetert de parodontale stabiliteit van pijlerelementen door de gunstigere kroon-wortelverhouding en daardoor gunstigere belasting.
- Pijlerelementen worden met een metalen kroon overkapt. Hierdoor zijn ze minder gevoelig voor cariës.

Nadelen van een telescoopprothese die worden genoemd zijn de hogere kosten en de noodzaak tot het opofferen van relatief veel tandmateriaal, met een verhoogd risico op endodontische problemen (Weber, 2006).

In het onderhavige onderzoek is de doelmatigheid en de duurzaamheid onderzocht van telescoopprothesen geplaatst op pijlerelementen die zijn voorzien van telescoopkappen. De prognose van de prothetische constructie en van de pijlerelementen werd eveneens onderzocht.

Materiaal en methode

In 2014 werd een retrospectief onderzoek uitgevoerd aan de hand van een statusonderzoek van patiënten in een algemene tandartspraktijk in Marpingen (Duitsland). Identificatie van patiënten met een telescoopprothese vond plaats op basis van het overzicht van de zorgverzekeraar dat in Duitsland wordt verstrekt, waarin deze indicatie specifiek is opgenomen. Er werden geen partiële voorzieningen geïncludeerd.

De telescoopprothesen waren vervaardigd door 1 tandarts-algemeen practicus en door 1 tandtechnisch laboratorium tussen 1979 en 2013. Bij de vervaardiging werd gebruikgemaakt van het principe van een binnen- en een buitenkroon (patix en matrix), zonder wortelkapverankerung. De pijlerelementen werden voorzien van een primaire binnenkroon waar precies de gegalvaniseerde secundaire buitenkroon op past, de secundaire kroon zit geïntegreerd in de metalen structuur van de prothetische constructie.

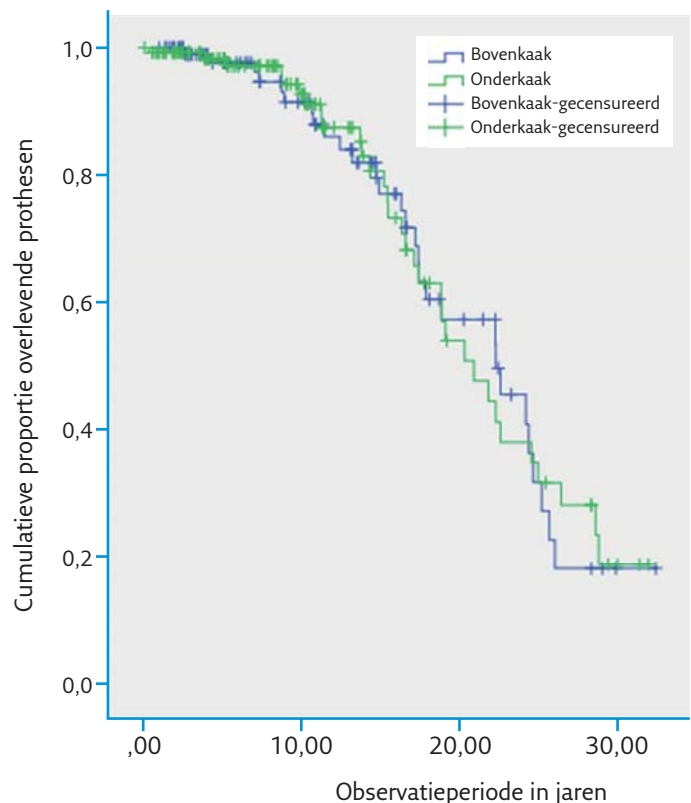
Hierdoor is een starre verbinding tussen de prothetische constructie en pijlerelementen verkregen. De pijlerelementen moesten ten tijde van de indicatie aan de volgende criteria voldoen:

- de pijlerelementen mochten mobiel zijn, mits er geen verticale mobiliteit bestond;
- de patiënt mocht geen pijnklachten hebben bij aanvang van de behandeling;
- de pijlerelementen mochten maximaal 50% aanhechtingsverlies vertonen bij aanvang van de behandeling.

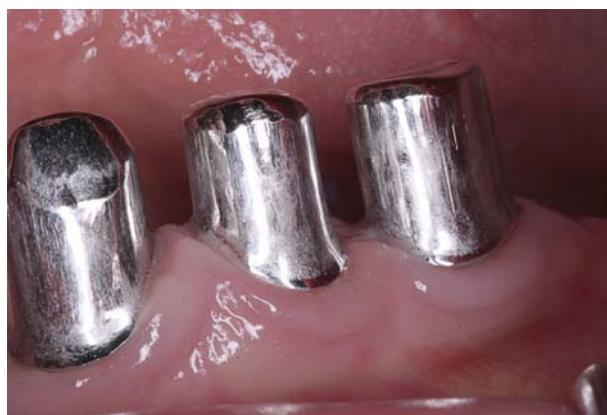De doelmatigheid van de behandeling werd uitgedrukt in de 'kans op overleving van de prothetische voorziening' volgens de Kaplan-Meier-analyse, waarbij onderscheid werd gemaakt tussen telescoopprothesen in de boven- en in de onderkaak. Een eventueel verschil in curveverloop werd getoetst door middel van de Mantel-Cox log-rank test. Meerdere prothetische constructies en pijlerelementen binnen dezelfde patiënt worden beschouwd als onafhankelijke waarnemingen. Verloren pijlerelementen en de reden van verlies zoals vermeld in de status werden gedocumenteerd en uitgedrukt in percentages van het totaal.

Resultaten

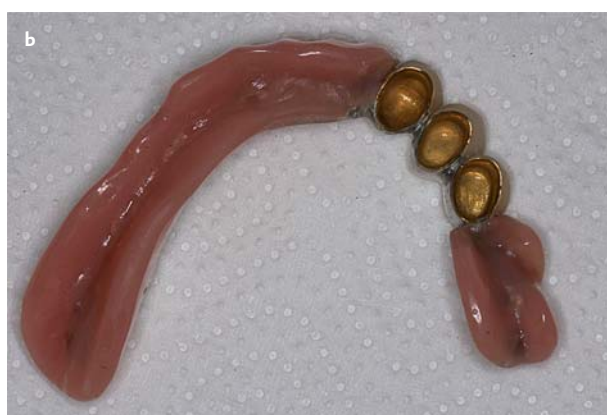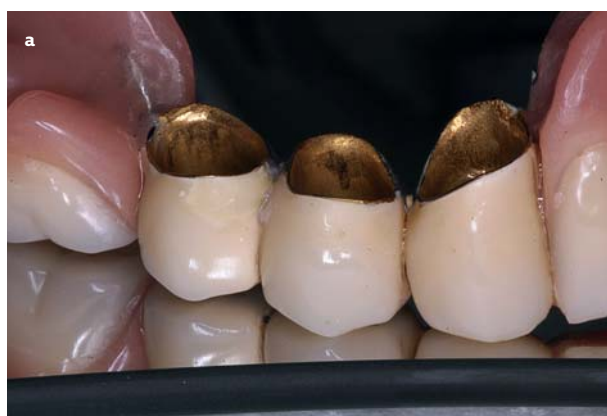Er konden 147 patiënten worden geïncludeerd bij wie 234 telescoopprothesen waren gemaakt, steunend op 886 pijlerelementen. Het betrof 105 (44,9%) prothetische constructies in de bovenkaak en 129 (55,1%) prothetische constructies in de onderkaak. De gemiddelde leeftijd bij het plaatsen van een telescoopprothese was 57 jaar.



Afb. 3. Overlevingscurve van telescoopprothesen in de onder- en bovenkaak. Mantel-Cox log-rank test: $\text{Chi}^2 = 0,01$, $\text{df} = 1$, $p = 0,91$.



Afb. 4. Binnenzijde titanium telescoopkronen ter vervanging van de door- gesleten gouden kronen.



Afb. 5. a en b. Telescoopkronen 10 jaar *in situ*, waarbij slijtage van kronen en prothetische constructie zichtbaar is.

De maximale observatieperiode bedroeg 34 jaar en 5 maanden. Er gingen 61 prothetische constructies verloren. De mediane overleving van de telescoopprothesen in de boven- en onderkaak was respectievelijk $22,3 \pm 2,8$ jaar en $20,9 \pm 1,9$ jaar. Dit was het moment waarop de helft van de prothetische constructies faalde. Het curveverloop (Kaplan-Meier) tussen de boven- en onderkaak was niet statistisch significant verschillend (afb. 3).

De geschatte overleving voor de prothetische constructies na 5, 10 en 15 jaar, zonder onderscheid te maken tussen de boven- of onderkaak was respectievelijk 98,0% (se 1,0%), 92,2% (se 2,2%) en 79,0% (se 3,9%).

Van de 886 pijlerelementen waren er 127 (14,3%) verloren gegaan. Daar waren 77 telescoopprothesen bij betrok-

Reden van verlies	Aantal	Percentage	Gemiddeld (jaren)
Wortelbreuk	16	1,8	6,7
Cariës	10	1,1	13,5
Parodontaal	59	6,7	12,7
Onbekend	42	4,7	11,7
Totaal	127	14,3	11,7

Tabel 1. Verlies van pijlerelementen.

ken. In 26,0% van de gevallen was verlies van 1 of meerdere pijlerelementen de directe oorzaak voor het verlies van de telescoopprothese in het daarop volgende halve jaar.

Pijlerelementen werden het meest geëxtraheerd om parodontale redenen (59 van de 886 pijlerelementen, 6,7%). Bij 16 pijlerelementen (1,8%) was de reden wortelbreuk en bij 10 pijlerelementen (1,1%) cariës (tab. 1). Door het retrospectieve karakter van het onderzoek was de oorzaak van extractie helaas vaak niet te achterhalen omdat daarover geen melding in de status was gedaan ($n = 42$ gebitselementen) (afb. 4 en 5).

Discussie

Een telescoopprothese op pijlerelementen is in de ernstig gemutileerde dentitie een behandelalternatief waarmee in Nederland weinig bekendheid en ervaring bestaat. In dit retrospectieve statusonderzoek wordt de doelmatigheid en de duurzaamheid van dit soort voorzieningen beschreven, waarbij onderscheid is gemaakt tussen overleving van prothetische constructies in de onder- en in de bovenkaak en waarin het aantal verloren pijlerelementen wordt beschreven, alsmede de reden voor extractie. Meerdere prothetische constructies bij dezelfde patiënt (evenals meerdere pijlerelementen) zijn daarbij als onafhankelijke waarnemingen geanalyseerd in de statistische analyse. Daarover kan discussie bestaan omdat ze blootstaan aan gezamenlijk risicofactoren, bijvoorbeeld vanuit de gastheer. Retrospectief statusonderzoek introduceert hoe dan ook een onbekende mate van bias, waardoor ervoor is gekozen te rapporteren over genoemde, tamelijk grofstoffelijke uitkomstmaten en niet over bijvoorbeeld de gingivagezondheid of de mate van marginaal botverlies. Op basis van welke criteria pijlerelementen extractierijp waren, is niet van tevoren omschreven, evenals de criteria voor een niet langer functionerende prothetische constructie. Wanneer een overkappingsprothese niet meer functioneert en als verloren moet worden beschouwd is moeilijk te duiden en zal afhangen van de verdeling van de resterende gebitselementen over de kaakboog en andere, specifieke patiëntfactoren, zoals de retentiebehoefte.

De resultaten in termen van mediane overleving van de telescoopprothese zijn bijzonder goed te noemen, ook in vergelijking met andere onderzoeken over telescoopprothesen (Bergmann et al, 1996; Rehmann et al, 2004; Wöstmann et al, 2007; Rehmann et al, 2007; Szentpétery et al, 2010). Daarvoor kan niet direct een eenduidige verklaring worden gegeven. Onderzoeken met verschillende inclusiecriteria en verschillende uitvoeringen van protheti-

sche constructies zijn nu eenmaal niet goed met elkaar te vergelijken (heterogeniteit). De onderzochte populatie patiënten in het gegeven onderzoek was in handen van een zeer ervaren tandarts die duidelijke eisen stelt aan de kwaliteit van de pijlerelementen en patiëntselectie in het algemeen, bijvoorbeeld ten aanzien van het niveau van mondhygiëne. Dat is mogelijk de beste garantie voor succes. In de onderzoeksliteratuur wordt benoemd dat situaties waarbij de antagonist bestaat uit een mucosaal gedragen conventionele prothetische constructie relatief gunstig zouden zijn (Zahn, 2009). Daar is in de onderzoekspopulatie niet bewust op geselecteerd en het is dus ook niet bekend of de onderzoekspopulatie in het gegeven onderzoek daarmee verschilt van die in de onderzoeksliteratuur. Er gingen relatief weinig pijlerelementen verloren (14,3 %) in het onderhavige onderzoek. Rehmann et al (2007) beschrijven dat 90% van de pijlerelementen nog aanwezig was na 6,9 jaar. Vitaliteit van de pijler is daarbij een gesuggereerde gunstige factor (Wöstmann et al, 2007; Szentpétery et al, 2010; Stober et al, 2012). Pijlers zonder directe buurman lijken het niet beter of slechter te doen (Zahn, 2009). Een onderzoek naar cofactoren, waar dan ook een klinisch onderzoek deel van uit zou moeten maken, lijkt hier zinvol.

Conclusie

Binnen de hierboven geschetste beperkingen van een retrospectief statusonderzoek in 1 tandartspraktijk kan worden geconcludeerd dat, een strenge selectie van pijlerelementen in acht nemend, de prognose van pijlerelementen onder telescoopprothesen goed is te noemen. Extractie leidt in 1 op de 4 gevallen tot verlies van de telescoopprothesen. In het gegeven onderzoek is geen evident verschil gevonden in overleving tussen verschillende prothetische constructies in de boven- en onderkaak. Op basis van de geconstateerde lange termijn overleving van de prothetische constructies kan een telescoopprothese als een duurzame constructie worden gekenschetst.

Literatuur

- * Baat C de. Levenskwaliteit in de gerodontologie. Ned Tijdschr Tandheelkd 2011; 118; 215-217.
- * Bergmann B, Ericson A, Molin M. Long-term clinical results after treatment with conical crown retained dentures. Int J Prosthodont 1996; 9: 533-538.
- * Beschmidt SM, Chitmongkolsuk S, Prull R. Telescopic crown-retained removable partial dentures: review and case report. Compend Contin Educ Dent 2001; 22: 927-932.
- * Kothe A, Balkenhol M, Wickop H, Wöstmann B, Ferger P. Orale Gesundheit und Lebensqualität vor und nach prothetischer Versorgung. Dtsch Zahnärztl Z 2003; 58; 603-605.
- * Makowski A. Die häufigsten Reparaturen bei teleskopverankerten Prothesen. Würzburg: Universität Würzburg, 2010. Academisch proefschrift.
- * Rehmann P, Schmitt-Plank C, Balkenhol M, Wöstmann B, Ferger P. Retrospektive Longitudinalstudie über die Bewährung von Freientdeleskopen mit ausschließlicher Verankerung auf den Unterkieferkzä-

hnen. Dtsch Zahnärztl Z 2004; 59; 581-584.

- * Stober T, Bermejo JL, Beck-Mussoter J, et al. Clinical performance of conical and electroplated telescopic double crown-retained partial dentures: a randomized clinical study. Int J Prosthodont 2012; 25: 209-216.
- * Thomason JM. The use of mandibular implant-retained overdentures improve patient satisfaction and quality of life. J Evid Based Dent Pract 2012; 12(3 Suppl): 182-184.
- * Waas MAJ van. De indicaties voor een partiële gebitsprothese. Ned Tijdschr Tandheelkd 2009; 116; 593-596.
- * Weber A. Überlebenszeitanalysen von teleskopverankerten Teilprothesen unter besonderer Berücksichtigung der Folgekosten. Gießen: Justus-Liebig-Universität Gießen, 2005. Academisch proefschrift.
- * Wöstmann B, Balkenhol M, Weber A, Ferger P, Rehmann P. Long-term analysis of telescopic crown retained removable partial dentures: survival and need for maintenance. J Dent 2007; 35; 939-945.
- * Zahn T. Prospektive klinische Studie zur Langzeitbewährung von vollkeramischen Primärkronen aus IPS Empress 2© mit metallischen und metallfreien aus Vectris© fabrizierten Sekundärkronen und Prothesengerüsten. Frankfurt: Johann Wolfgang Goethe-Universität, 2009. Academisch proefschrift.

Summary

Effectivity and durability of telescopic dentures on abutment teeth

In a study, the effectivity and durability of telescopic dentures on abutment teeth provided with telescope crowns were investigated. The prognosis for the prosthetic structure and for the abutment teeth were both investigated. The survival rate of 234 telescopic dentures (886 abutment teeth) in 147 patients in a general dental practice were retrospectively evaluated on the basis of a status study. The mean survival rate was calculated. This is the moment when 50% of the telescopic dentures had failed. For telescopic dentures in the maxilla, this was 22.3 ± 2.8 years, which did not represent a statistically significant difference from the mandible (20.9 ± 1.9 years). Of the 886 abutment teeth that were used, 127 (14.3%) were extracted after an average period of 11.7 years. Periodontal complications were the primary reason for extraction. Based on this investigation, one could conclude that telescopic dentures are also a durable and sustainable solution in the long term. Loss of abutment teeth is relatively rare and has limited influence on the survival of the prosthetic structure.

Bron

E. van den Wijngaarden, A.W.J. van Pelt, E.W. Meisberger, J. Tams, M.S. Cune
Uit de sectie Orale Functieleer van het Centrum Tandheelkunde en Mondzorgkunde van het Universitair Medisch Centrum Groningen
Adres: prof. dr. M.S. Cune, UMCG, postbus 30.001, 9700 RB Groningen
m.s.cune@umcg.nl

Dankwoord

De auteurs danken de collegae W. Meisberger en H. Meisberger uit Marpingen (Duitsland) voor de bereidwilligheid om hun patiëntendossiers ter beschikking te stellen voor dit onderzoek.