

# Proefschriften 25 jaar na dato 46. Behandeling van mandibulafracturen

In de jaren 80 van de vorige eeuw werd de behoefte gevoeld om uit te zoeken welke methode voor behandeling van fracturen van de mandibula de voorkeur genoot. De opkomst van osteosyntheseplaten tegen het einde van de jaren 60, met de mogelijkheid van direct functieherstel, had een schokeffect gehad. Dit type platen werd overwegend via een extraorale incisie aangebracht. Een tiental jaren later werd een systeem van kleinere platen gepresenteerd, die via een intraorale benadering waren te plaatsen. Een promotieonderzoek uit 1991 onderzocht de voor- en nadelen van de verschillende behandelingsmogelijkheden voor mandibulafracturen om een uitspraak te kunnen doen over de best toepasbare methode. Het in het proefschrift beschreven belang van zorgvuldige indicatiestelling op basis van type fractuur en de gewenste stevigheid van de osteosynthese is nog steeds bepalend bij de besluitvorming over chirurgische behandelingsmethode en materiaalkeuze.

Kuiper L, Kroon FHM. Proefschriften 25 jaar na dato 46. Behandeling van mandibulafracturen

Ned Tijdschr Tandheelkd 2016; 123: 307-311

doi: 10.5177/ntvt.2016.06.16134

## Inleiding

In de jaren 80 van de vorige eeuw werd de behoefte gevoeld om uit te zoeken welke methode voor behandeling van fracturen van de mandibula de voorkeur genoot. De opkomst van osteosyntheseplaten, met de mogelijkheid van direct functieherstel dankzij de stabiele bevestiging van de fractuurdelen, had een schokeffect gehad die tot een ommekeer in denken over behandeling van fracturen had geleid. Tegen het einde van de jaren 60 werden richtlijnen ontwikkeld voor het meestal via een extraorale incisie aanbrengen van plaatosteosynthesen. Een tiental jaren later werd deze behandelvorm voor bepaalde indicaties ter discussie gesteld door voorstanders van een systeem van kleinere, dunnere platen. Deze waren via een intraorale benadering aan te brengen en beoogden een vergelijkbaar effect van stabiliteit. De beschikbaar gekomen data lieten een duidelijke verschuiving zien van de bekende conservatieve behandeling naar de chirurgische behandeling. Echter, er was geen eenstemmigheid over het toepassen van deze behandelingsmogelijkheden voor mandibulafracturen. Het doel van het onderzoek beschreven in het proefschrift 'Treatment of mandibular fractures' was de toepassing van de beschikbare behandelingsmogelijkheden nader te preciseren (Kuiper, 1991).

## Kort historisch overzicht

Door de eeuwen heen hadden heelmeeesters te maken met

## Leerdoelen

Na het lezen van dit artikel :

- heeft u een overzicht van de methoden van behandeling van mandibulafracturen;
- kent u de voor- en nadelen van de verschillende behandelmethoden van mandibulafracturen;
- weet u welke methode tegenwoordig onder welke omstandigheden de voorkeur geniet.

fracturen van de mandibula. Aanvankelijk werden alleen intra- en extraorale bandages gebruikt, maar in 1887 beschreef Sauer een eerstehulpspalk. Dit was een gebogen staaldraad die met interdentale ligaturen aan de gebitselementen werd bevestigd (afb. 1).

Door de aard van de verwondingen in de Eerste Wereldoorlog moesten de chirurgen nieuwe technieken ontwikkelen. Behalve de steeds meer gebruikte gevulkaniseerde rubberspalken werden ook staaldraad osteosynthesen vaker toegepast om grote botdislocaties te corrigeren. Deze technieken waren echter berucht vanwege grote kans op complicaties zoals osteïtis, sekwestervorming en occlusie-

## Wat weten we?

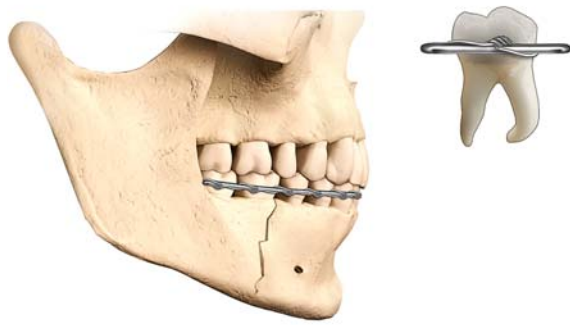
In de periode 1970 tot en met 1983 had een verschuiving plaatsgevonden van voornamelijk conservatieve behandeling van mandibulafracturen met spalken en intermaxillaire fixatie naar chirurgische repositie en fixatie met gebruikmaking van rigide of miniplaten. Uit het promotieonderzoek bleek dat de miniplaten voldoende stabiliteit te bieden voor fractuurgenezing zonder intermaxillaire fixatie.

## Wat is nieuw?

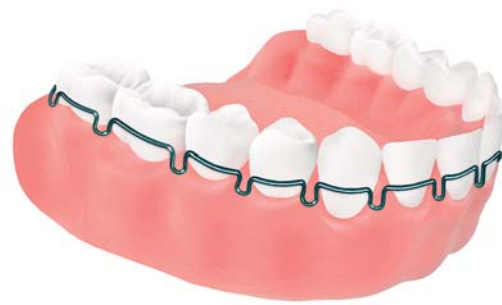Eind jaren 90 leverde de overstap van roestvrijstaal als plaatmateriaal naar titanium een sterke reductie van de noodzaak tot verwijdering van plaatmateriaal na de fractuurgenezingsperiode op. Recentelijk bleek dat het gebruik van titaniumplaten ten opzichte van bio-afbrekbare platen qua toepasbaarheid tot nu toe als superieur moet worden beschouwd.

## Praktijktoepassing

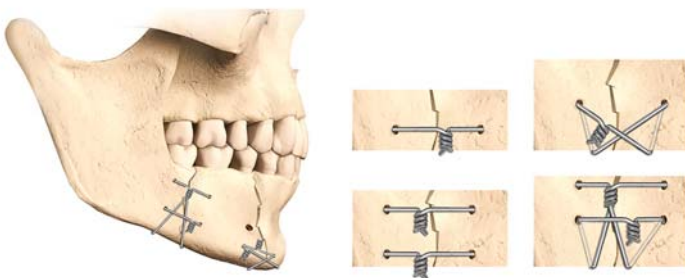
Met het uitbreiden van instrumenten en plaattypen en het scala aan grootte en dikte van de platen, kan een adequate keuze voor de beoogde ongestoorde fractuurgenezing worden gemaakt en is het ook mogelijk collum mandibulaefracturen chirurgisch te behandelen.



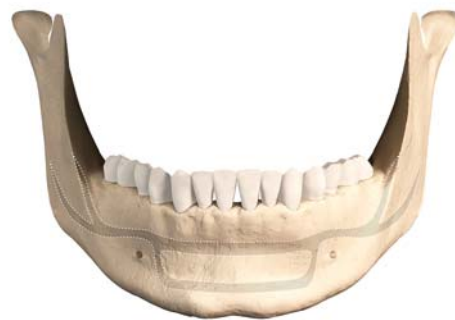Afb. 1. Eerstehulpspalk volgens Sauer. (Illustrator: Serge Steenen)



Afb. 2. Hauptmeyer-spalk. (Illustrator: Serge Steenen)



Afb. 3. Verschillende typen draadosteosynthesen. (Illustrator: Serge Steenen)



Afb. 4. Schematische weergave van voorkeursposities voor miniplaten volgens Champy. (Illustrator: Serge Steenen)

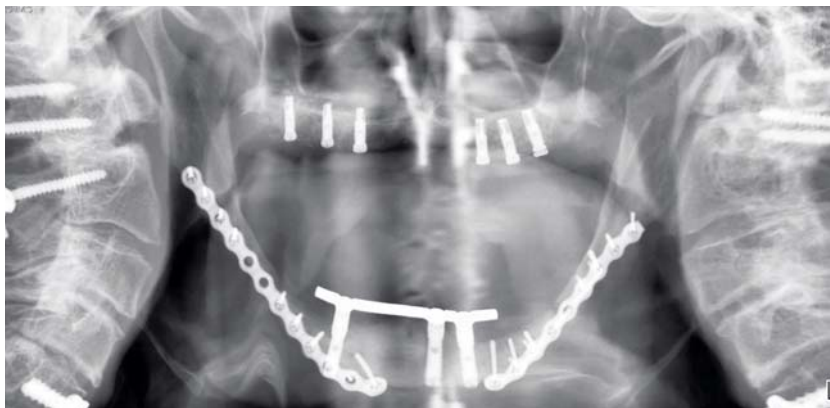
problemen. De draadosteosynthesen konden veelal alleen via een extraorale benadering worden aangebracht. Destijds werden de draden altijd na consolidatie van de fractuur verwijderd. Men zag in dat een vroege repositie en immobilisatie de fractuurgenezing bevorderde, er was echter onenigheid over het gebruik van rigide of elastische immobilisatie, waarbij de laatste een stimulus zou zijn voor botgenezing.

Het interbellum werd gekarakteriseerd door een sterke groei van het aantal verkeersongevallen, met een toename van het aantal aangezichtsfracturen. De noodzaak werd gevoeld om spalken bij de hand te hebben die snel konden worden ingebracht. Uit die periode stammen de Hauptmeyer-spalken die ten tijde van het promotieonderzoek in de jaren 80-90 nog volop werden gebruikt (afb. 2). Wassmund betoogde in 1927: *“Die Knochennaht ist die ultima ratio der Frakturbehandlung. Nur wo eine mechanische Ruhigstellung der Bruchenden durch zahnärztliche Verbände gar nicht zu erzielen ist, tritt die Knochennaht ein”* (Reichenbach, 1969).

Na introductie van antibiotica in de Tweede Wereldoorlog kantelde het beeld. Vaker werden draadosteosynthesen aangebracht, maar door geringe stabiliteit was intermaxillaire fixatie (IMF) noodzakelijk (afb. 3). In 1958 richtten Zwitserse chirurgen de werkgroep Association for the study of Internal Fixation (ASIF) op. Deze werkgroep is ook bekend onder de naam Arbeitsgemeinschaft für Osteosynthesenfragen, ook wel afgekort AO. Analoog aan de fractuurbehandeling van de pijpbeenderen werd ook gezocht naar de mogelijkheid om mandibulafracturen te be-

handelen met plaatosteosynthesen. Gezien de vorm van de mandibula en de te sparen anatomische structuren als gebitselementen en de nervus alveolaris inferior, waardoor overwegend alleen de onderrand van de mandibula ter beschikking stond voor bevestiging, was de ontwikkeling van speciaal gevormde platen noodzakelijk (Spiessl, 1966; Luhr, 1968; Perren et al, 1969; Spiessl, 1976). Deze platen werden vanaf het midden van jaren 70 op de zogenoemde ‘AO-cursus’ in het Zwitserse Davos onder de aandacht gebracht van kaakchirurgen. Door de fractuurdelen onder druk te fixeren werd een stabiliteit bereikt waardoor botgenezing plaatsvond zonder vorming van callus. Dit zogenoemde ‘primaire type botgenezing’ moet worden gezien als een bijkomstige bevinding; het was geen doel op zich, het ging bij de ontwikkeling van de plaatosteosynthesen om de interfragmentaire afsteuning van de fractuurdelen. Door de grootte van de platen en de schroeven, die bicorticaal moeten worden geplaatst, alsmede vanwege de noodzaak van een perfecte reductie van de fractuurdelen, was een extraorale benadering gebruikelijk.

Nog maar enkele jaren later werden miniplaten gepresenteerd, die via een (overwegend) transorale benadering konden worden aangebracht (Michelet et al, 1973; Champy et al, 1975; Champy et al, 1978). Door gebruik te maken van monocorticale bevestigingsschroeven kunnen deze miniplaten, zonder gevaar van beschadiging van gebitselementen en de nervus alveolaris inferior, worden aangebracht op een niveau dat veel dichterbij het occlusievlak ligt. In mechanisch opzicht is dat een gunstiger anatomisch niveau om dislokerende kauwkrachten met eenvoud-



**Afb. 5.** Ter verduidelijking van load-bearing: AO-osteosynthesesyntheseplaten *in situ* in geval van dubbelzijdige fracturen in het corpus mandibulae. De mandibula is sterk geresorbeerd en botcontact ter plaatse van de fracturen was minimaal.

diger en kleiner materiaal toch doeltreffend en voldoende te compenseren.

De aanvankelijk voor behandeling met miniplaten specifiek omschreven indicaties betroffen enkelvoudige en meervoudige mandibulafracturen van betande kaken. De voorkeursposities in het kaakhoekgebied, het corpus mandibulaegebied en het kingebied waren – op basis van het bestaan van druk-, trek- en neutrale zones in relatie tot kauwkrachten – qua mechanische eisen apart beschreven (afb. 4). Bij de operatie werd verwacht dat met manuele repositie van de fractuurdelen kon worden volstaan. Op basis van vergelijkend onderzoek van dit systeem met het AO-systeem bleek dat er voldoende stabiliteit kon worden verkregen voor een ongestoorde fractuur genezing. Behalve ten tijde van de chirurgische behandeling was intermaxillaire fixatie ook bij deze miniplaten niet nodig, maar wel als er sprake was van een combinatie met fracturen van het collum mandibulae of van de processus coronoideus.

### Opzet onderzoek

Het promotieonderzoek, dat werd verricht op de afdeling Mondziekten en Kaakchirurgie van het Academisch Medisch Centrum in Amsterdam, was beperkt tot patiënten met fracturen in geheel of deels betande kaken. Patiënten met solitaire fracturen in het gebied van condylus of processus coronoideus werden niet in het onderzoek meegenomen. De patiëntengegevens uit de periode van 1970 tot en met 1983 werden retrospectief verzameld (n = 227). Er waren 4 patiëntengroepen te onderscheiden:

- Groep I. Patiënten die waren behandeld met spalken en intermaxillaire fixatie (n = 73).
- Groep II. Patiënten die waren behandeld met spalken, intermaxillaire fixatie en draadosteosynthese (n = 53).
- Groep III. Patiënten die waren behandeld met AO-platen (n = 52).
- Groep IV. Patiënten die waren behandeld met Champy-platen (miniplaten) (n = 45).

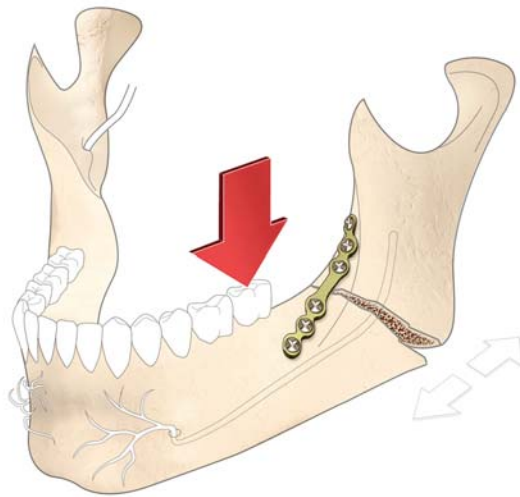
Vier patiënten die met AO- én Champy-platen waren behandeld, werden voor verder onderzoek geëxcludeerd. Uiteindelijk bleken de data van 182 patiënten in de leeftijd van 16 tot 40 jaar geschikt voor een goede onderlinge vergelijking. Bij gebruik van spalken en intermaxillaire fixatie is de kwaliteit van de mondhygiëne vaak in het geding en bij een extraorale benadering is er sprake van een potentieel gevaar

voor de ramus marginalis van de nervus facialis en is meer of minder zichtbare littekenvorming onvermijdelijk.

Bij evaluatie van de patiëntengegevens kon worden vastgesteld dat er een verschuiving had plaatsgevonden van voornamelijk conservatieve behandeling van mandibulafracturen met spalken en intermaxillaire fixatie naar chirurgische repositie en fixatie met gebruikmaking van rigide of miniplaten. Van 1970 tot 1975 werden alleen spalken en intermaxillaire fixatie of – en vaker – spalken, intermaxillaire fixatie en draadosteosynthese toegepast. Er werd dus belang gehecht aan reductie van fractuurdelen door draadosteosynthesen. Bij 18 patiënten was de draadosteosynthese volgens Brons aangebracht. Deze osteosynthese biedt aanzienlijk meer stabiliteit dan andere typen (zie afb. 3 meest linkse draadosteosynthese) (Brons, 1970). De draadosteosynthesen bij deze 18 patiënten werden na de fractuurgenezing alleen verwijderd bij irritatie of pijn.

Vanaf 1976 verdwenen deze 2 behandelmethoden vrijwel geheel uit beeld en werd bijna alleen behandeld met AO- en Champy-platen. Ervaring met de extraorale benadering was al opgedaan door toepassing van draadosteosynthesen, waardoor de stap naar gebruik van de AO-platen niet al te groot was. Echter, de komst van de miniplaten betekende dat in veel gevallen de noodzaak tot het maken van forse huidincisies wegviel, hetgeen absoluut de introductie van deze behandelmethode vergemakkelijkte. De beperkte stabiliteit van de miniplaten speelde een rol bij de indicatiestelling en plaatkeuze; immers in geval van defectfracturen of communiteive fracturen waren deze platen niet geschikt de vereiste stabiliteit te verschaffen (afb. 5).

De data toonden aan dat er na introductie van de miniplaten binnen de kaakchirurgie een definitieve keuze was gemaakt om zo mogelijk alle mandibulafracturen functioneel te behandelen door middel van transoraal aangebrachte miniplaten en monocorticale schroeven. Patiënten die voordien met spalken en intermaxillaire fixatie zouden worden behandeld, werden vanaf 1979 behandeld met miniplaten en patiënten die voordien vielen binnen de draadosteosynthesegroep werden sindsdien behandeld met AO- of miniplaten. De vraag over het tijdstip waarop de intermaxillaire fixatie zou moeten worden opgeheven was na introductie van de AO- en miniplaten niet meer aan de orde en de mondhygiëne was goed te monitoren. Werden de intermaxillaire spalken vrijwel altijd poliklinisch verwij-



**Afb. 6.** Weergave in studiemodel van effect van belasting bij plaatosteosynthese conform de 'ventrale' plaatpositie volgens Champy bij een angulus mandibulaefractuur. Inversie van trek- en drukzones: de fractuurspleet opent zich aan de onderrand van de mandibula. (Illustrator: Serge Steenen)

derd met of zonder lokale anesthesie, verwijdering van de AO- en miniplaten vereiste bij 65% van de patiënten behandeld met AO-platen en bij 17% van de groep behandeld met Champy-platen een ziekenhuisopname van enkele dagen.

Bij 3,3% van de patiënten uit groep III bleek er sprake van een permanente uitval van de nervus alveolaris inferior en bij 1,6% van de ramus marginalis van de nervus facialis. Complicaties als abces, fistelvorming en dehiscentie traden bij patiënten uit de eerste 3 groepen zelden op en konden gemakkelijk worden bestreden. Bij de patiënten die waren behandeld met Champy-platen trad in 23% van de gevallen lokale infectie op.

Het was duidelijk dat door gebruik van monocorticale schroeven een lagere mate van stabiliteit werd bereikt. Een kritische fase bij de botgenezing is eventuele instabiliteit; de vorming van callus leidt dan alsnog tot stabiliteit in het fractuurgebied. Bij een te grote instabiliteit van het osteosynthesysteem wordt de botgenezing verstoord en komen platen en schroeven los; verwijdering ervan en een heroperatie is dan noodzakelijk. Omdat ook incidenteel een losse schroef de pril geheelde fractuur kan bedreigen, is verwijdering van zulke schroeven noodzakelijk. Ten tijde van verwijdering van de miniplaten - bij genezen fracturen - bleek dat 30% van de schroeven min of meer los zat.

De resultaten van het hier beschreven promotieonderzoek vormden een sterke ondersteuning voor een functionele behandeling van mandibulafracturen. Los van de genoemde complicaties bleken de miniplaten toch voldoende stabiliteit te bieden om tot fractuurgenezing te komen zonder intermaxillaire fixatie. Geconcludeerd werd dat in gevallen waarbij toepassing van miniplaten mogelijk zou resulteren in onvoldoende stabiliteit, moet worden gekozen voor de rigide plaatfixatie. Intermaxillaire fixatie was alleen geïndiceerd als er ook sprake was van fracturen in het condylaire gebied of ter plaatse van de processus coronoideus. De conclusie luidde dat er alleen in bepaalde

situaties nog plaats was voor niet-functionele behandelmethoden.

### Huidige visie

Ook na het herlezen van het proefschrift en het opnieuw beoordelen van de conclusies kan worden vastgesteld dat de toenmalige overwegingen ten aanzien van de verschuiving van indicatiestelling van conservatief behandelen (spalken en intermaxillaire fixatie) naar chirurgisch behandelen nog steeds als valide uitgangspunten kunnen worden beschouwd.

Een grote verandering nadien heeft bestaan uit de overstap van roestvrijstaal als plaatmateriaal naar titanium eind jaren 90. De grotere weefselvriendelijkheid van titanium leverde een sterke reductie op in de noodzaak van verwijdering van plaatmateriaal aan het einde van de fractuurgenezingsperiode. In de voorbije 25 jaar is meer duidelijkheid ontstaan over het belang van de precisering van het type fractuur en de daarop af te stemmen keuze van plaat qua grootte, sterkte, stevigheid en stabiliteit. Leidend daarvoor zijn de Engelse begrippen 'load-sharing' en 'load-bearing'. Bij load-sharing zijn de fractuurdelen tijdens de repositie met elkaar in contact te brengen; de osteosyntheseplaat beveiligd deze delen door voldoende steun te geven om de gewenste stabiliteit te bereiken. Bij load-bearing ontbreekt het contact tussen de fractuurdelen en moet de plaat, die het defect overbrugt, zo stevig zijn dat daarmee de fractuurdelen in de juiste stand kunnen worden gehouden (afb. 5). De osteosyntheseplaatsystemen hebben tegenwoordig een scala aan grootte en dikte, die voorziet in de mogelijkheid van een adequate keuze voor de bewerking van de beoogde ongestoorde genezing. Recentelijk werd uit de resultaten van een in Groningen uitgevoerd onderzoek naar bio-afbreekbare platen, geconcludeerd dat het gebruik van titaniumplaten qua toepasbaarheid als superieur moet worden beschouwd (Van Bakelen, 2014).

Vanuit de eigen kliniek is na het hier beschreven promotieonderzoek uit 1991 verder onderzoek uitgevoerd naar de effecten van kauwkrachten in relatie tot de relatieve instabiliteit (bij load-sharing) van manueel gereponeerde kaakhoekfracturen in combinatie met de gekozen monocorticale bevestigde miniplaten (Kroon et al, 1991). In dit driedimensioneel uitgevoerde onderzoek werd aangetoond dat van de 2 door Champy beschreven plaatposities in het kaakhoekgebied de 'ventrale' (puur transoraal verzorgde) positie veel minder stabiel was dan de 'buccale' (deels met transcutane instrumentatie verzorgde) positie. Het verschil bleek samen te hangen met de mate waarin de kauwkracht in de directe omgeving van de osteosyntheseplaat een inversie van de druk- en trekzones veroorzaakte, waardoor een grotere beweeglijkheid van de fractuurdelen werd opgeroepen (afb. 6). De klinische aanbeveling luidde op grond van dit onderzoek, dat bij bepaalde fracturen meer dan een enkele plaat nodig is om voldoende stabiliteit te verschaffen. Ook vanuit de Groningse kliniek heeft onderzoek naar de mechanica van belasting door kauwkrachten inzicht gegeven in het belang van stabilisering

van de fractuur, de plaatkeuze en de veronderstelde optimale plaats van de osteosyntheseplaat (Tams et al, 1997).

Met het uitbreiden van instrumenten en plaattypen is in toenemende mate ook de chirurgische behandeling van collum mandibulaefracturen tot de mogelijkheid gaan behoren. In het hier beschreven promotieonderzoek waren patiënten met dit type fractuur, in solitaire zin, niet in het onderzoek opgenomen. Wel gold ook toen al de opvatting dat bij een combinatie van een collumfractuur (enkelzijdig of dubbelzijdig) en fracturen elders in de mandibula, de chirurgische behandeling van de fracturen elders in de mandibula resulteerde in een beter functioneel herstel van de collumfractuur dan door alleen conservatieve behandeling. Ter vervanging van de bekende confectiespalen lijkt tegenwoordig de voorkeur uit te gaan naar transmucosaal in het bot geplaatste schroeven in maxilla en mandibula, waaraan de mandibulo-maxillaire draden worden bevestigd (Van den Bergh, 2016).

Voor de chirurgische behandeling van collumfracturen bestaan inmiddels diverse extraorale en endoscopische intraorale benaderingen, waarbij plaatosteosynthesen ook in dit gebied van de mandibula kunnen worden aangebracht. De uitgebreidheid van de operatie en de risico's van sommige behandelingen zijn evident. Daarnaast is er bepaald nog geen *communis opinio* op de vraag of deze risico's opwegen tegen de functionele conservatieve behandeling van een collumfractuur (Park et al, 2010; Sharif et al, 2010). De wens van scherpe protocollering van behandelmethoden is nog niet in vervulling gegaan, maar het palet aan mogelijkheden tot een zorgvuldige afweging is wel handzamer geworden. Klinische onderzoeken laten niet gemakkelijk toe om tot eenduidige evidencebased keuzes te komen (Ellis, 1999).

Al met al kan worden gezegd dat het in het proefschrift beschreven belang van zorgvuldige indicatiestelling op basis van type fractuur en de gewenste stevigheid van de osteosynthese nog steeds bepalend is voor de besluitvorming van chirurgische behandelmethode en materiaalkeuze.

#### Literatuur

- \* Bakelen NB van. Biodegradable versus titanium plates and screws in maxillofacial surgery. Groningen: Universiteit Groningen, 2014.
- \* Bergh B van den. Aspects of maxillofacial trauma care with emphasis on closed treatment of mandibular condyle fractures in an era of open reduction and internal fixation. Amsterdam: Vrije Universiteit Amsterdam, 2016. Academisch proefschrift.
- \* Brons R. Stabiele interne fixatie bij corpus mandibulae fracturen. Groningen: Rijksuniversiteit Groningen, 1970. Academisch proefschrift.
- \* Champy M, Wilk A, Schnebelen JMI. Die Behandlung der Mandibularfrakturen mittels Osteosynthese ohne intermaxilläre Ruhigstellung nach der Technik von F.X. Michelet. Zahn Mund Kieferheilk Zentralbl 1975; 63: 339-341.
- \* Champy M, Loddé JP, Schmitt R, Jaeger JH, Muster D. Mandibular osteosynthesis by miniature screwed plates via a buccal approach. J Maxillofac Surg 1978; 6: 14-21.
- \* Ellis E 3rd. Treatment methods for fractures of the mandibular angle. Int J Oral Maxillofacial Surg 1999; 28: 243-252.

- \* Kroon FHM, Mathisson M, Cordey JR, Rahn BA. The use of miniplates in mandibular fractures: an *in vitro* study. J Craniomaxillofacial Surg 1991; 19: 199-204.
- \* Kuiper L. Treatment of mandibular fractures. Amsterdam: Universiteit van Amsterdam, 1991. Academisch proefschrift.
- \* Luhr HG. Zur stabilen Osteosynthese bei Unterkieferfrakturen. Dtsch Zahnärztl Z 1968; 23: 754.
- \* Michelet FX, Deymes J, Dessus B. Osteosynthesis with miniaturized screwed plates in maxillofacial surgery. J Maxillofac Surg 1973; 1: 79-84.
- \* Park JM, Jang YW, Kim SG, et al. Comparative study of the prognosis of an extracorporeal reduction and a closed treatment in mandibular condyle head and/or neck fractures. J Oral Maxillofacial Surg 2010; 68: 2986-2993.
- \* Perren SM, Russenberger J, Steinemann S, Müller ME, Allgöwer M. A dynamic compression plate. Acta Orthop Scand Suppl 1969; 125: 31-41.
- \* Reichenbach E. Traumatologie im Kiefer-Gesichtsbereich. Leipzig: Johann Ambrosius Barth, 1969.
- \* Sharif MO, Fedorowicz Z, Drews P, et al. Interventions for the treatment of fractures of the mandibular condyle. Cochrane Database Syst Rev 2010; 4: CD006538.
- \* Spiessl B. Indikation und Technik der operativen Kieferbruchbehandlung. Fortschr Kiefer Gesichtschir 1966; 11: 129-135.
- \* Spiessl B. New concepts in maxillofacial bone surgery. Berlin: Springer Verlag, 1976.
- \* Tams J, Loon JP van, Otten E, Rozema FR, Bos RRM. A three-dimensional study of bending and torsion moments for different fracture sites of the mandible: an *in vitro* study. Int J Oral Maxillofacial Surg 1997; 26: 383-388.

#### Summary

#### Dissertations 25 years after date 46. Treatment of mandibular fractures

*In the 1980s, professionals wanted to determine what the best method was for treating fractures of the mandibula. The emergence of osteosynthesis plates in the late 1960s, bringing with them the possibility of immediate functional restoration, had had a dramatic effect. This type of plate was most often placed by means of an extra-oral incision. A decade later, a system of smaller plates was introduced, which were placed intra-orally. A doctoral research project from 1991 investigated the advantages and disadvantages of the various methods of treating a mandibular fracture in order to determine which was most applicable. The importance of careful assessment on the basis of the type of fracture and the desired firmness of the osteosynthesis, described in the dissertation, is still decisive in conclusions concerning surgical treatment method and choice of material.*

#### Bron

L. Kuiper<sup>1</sup>, F.H.M. Kroon<sup>2</sup>

<sup>1</sup>Gepensioneerde mka-chirurg uit de afdeling Mondziekten en Kaakchirurgie van het AMC in Amsterdam en uit <sup>2</sup>de Kliniek voor Parodontologie in Amsterdam

Datum van acceptatie: 10 april 2016

Adres: dr. L. Kuiper, Kalkovens 2, 1398 EK Muiden

luitkuiper@planet.nl