

Autotransplantatie 2.0. Overwegingen, uitkomsten en nieuwste technieken

Autotransplantatie is een waardevolle techniek die een fysiologische vorm van tandvervanging biedt aan patiënten met missende gebitselementen. Gebitselementen met een open apex (50-75% wortelafvorming) zullen na autotransplantatie vitaal ingroeien. Het succespercentage na autotransplantatie is 82. De overige 18% kan doorgaans met een eenvoudige aanvullende behandeling alsnog succesvol worden behandeld. De 10-jaarsoverleving na autotransplantatie is meer dan 90%. Het toepassen van driedimensionale technieken maakt het mogelijk om preoperatief een replica van het donorelement te vervaardigen. Hiermee kan de nieuwe tandkas op de ontvangstlocatie worden geprepareerd nog vóór extractie van het transplantaat. Deze techniek reduceert de extra-alveolaire tijd van het donorelement en minimaliseert de kans op iatrogene schade. Dit resulteert in een gestroomlijnde procedure, waardoor een betere planning met betere resultaten mogelijk is.

Verweij JP, Anssari Moin D, Mensink G, Wismeijer D, Merkesteyn JPR van. Autotransplantatie 2.0. Overwegingen, uitkomsten en nieuwste technieken. *Ned Tijdschr Tandheelkd* 2016; 123: 348-353
doi: 10.5177/ntvt.2016.07/08.16119

Inleiding

Autotransplantatie is een waardevolle tandvervangende techniek voor patiënten met missende gebitselementen (Verweij et al, 2016a). Het wordt idealiter uitgevoerd rond de 12-jarige en 18-jarige leeftijd van de patiënt voor respectievelijk premolaren en derde molaren, wanneer de wortel van het donorelement voor 50-75% is afgevormd (Andreasen et al, 1990b). Indien gebitselementen met een open apex worden getransplanteerd, treedt doorgaans revascularisatie en verdere wortelvorming op en groeit het getransplanteerde gebitselement dus vitaal in (Andreasen et al, 1990a; Andreasen et al, 1990b). Sommige behandelaren kiezen ervoor om ook volledig afgevormde gebitselementen te transplanteren (Tsukiboshi, 2002; Barendregt et al, 2015). Dit is op iedere leeftijd mogelijk, mits een goede endodontische behandeling vóór of uiterlijk 2 weken na de autotransplantatie wordt uitgevoerd.

De meest toegepaste vorm van autotransplantatie is verplaatsing van premolaren met een open apex uit de bovenkaak om agenesie van gebitselementen in de onderkaak te behandelen. Dit is bijvoorbeeld mogelijk wanneer extractie in de bovenkaak is geïndiceerd vanwege een disto-occlusie. Autotransplantatie van andere gebitselementen is echter ook goed mogelijk. Ernstig gemutileerde of ontbrekende molaren kunnen bijvoorbeeld worden vervangen door autotransplantatie van derde molaren.

De belangrijkste reden om autotransplantatie te verkiezen boven andere behandelopties is dat het een fysiologi-

Leerdoelen

Na het lezen van dit artikel kent u:

- de voordelen van autotransplantatie boven andere behandelopties;
- de indicatiegebieden van autotransplantatie;
- en de nieuwste ontwikkelingen in de techniek van autotransplantatie.

sche tandvervangende oplossing biedt (Barendregt et al, 2015). Het donorelement wordt geïmplant in een geprepareerde tandkas (neo-alveolus), waarna het parodontale ligament ingroeit in het bot. Hierdoor ontstaat een biologische proprioceptieve verbinding. Het getransplanteerde gebitselement groeit mee met het gezicht van de patiënt en botremodellering kan optreden als het gebitselement wordt verplaatst. Dit maakt tevens orthodontie mogelijk. Alternatieve behandelopties, zoals een titanium implantaat, bieden deze mogelijkheden niet, zijn risicovoller, en zelfs ongevenst bij jonge patiënten (Op Heij et al, 2003).

In de onderzoeksliteratuur worden hoge succes- en overlevingspercentages gerapporteerd voor autotransplantatie (Almpani et al, 2015). Het risico op complicaties of verlies van een getransplanteerd gebitselement is klein (Verweij et al, 2016a; Verweij et al, 2016b). Ook het transplanteren van gebitselementen in een gereconstrueerde kaak van fibulabot of autoloog bot uit de crista iliaca behoort tot de mogelijkheden (Mensink et al, 2011).

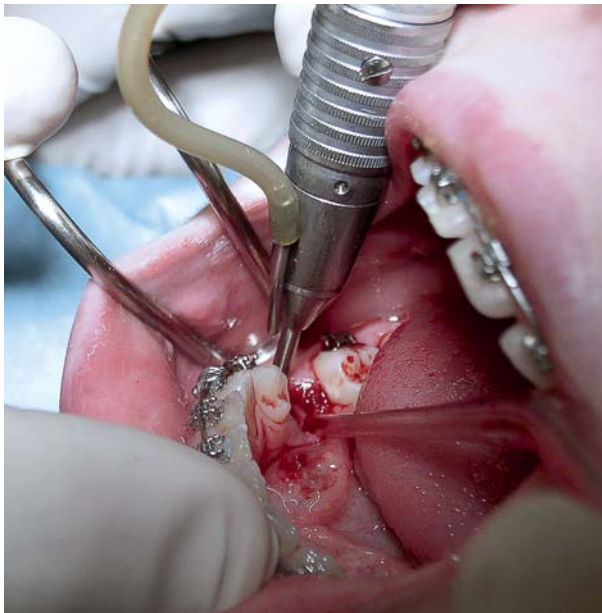Binnen de tandheelkunde heeft de conebeamcomputertomografie (CBCT) zijn intrede gedaan. Deze driedimensionale (3D) technieken worden op vele vlakken ingezet en zouden ook bij autotransplantatie de preoperatieve planning en peroperatieve procedure verder kunnen optimaliseren (Verweij et al, 2016c).

In dit artikel worden de overwegingen vóór autotransplantatie en uitkomsten ná autotransplantatie besproken. Ook wordt ingegaan op de resultaten na autotransplantatie van gebitselementen met een open apex. Daarnaast worden de nieuwste ontwikkelingen op het gebied van autotransplantatie met driedimensionale technieken geïntroduceerd.

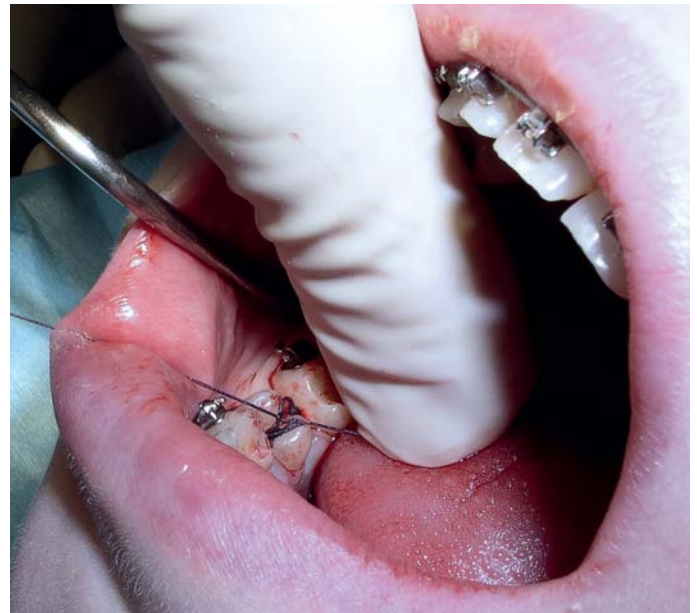Indicatie en overwegingen

Afwezigheid van een gebitselement of aanwezigheid van een zwaar gemutileerd gebitselement

Bij jonge patiënten met agenesie van gebitselementen of afwezigheid van een gebitselement om een andere reden, dient autotransplantatie altijd te worden overwogen. Verder moet de aanwezigheid van een ernstig gemutileerde (eerste) molaar bij een jonge patiënt de behandelaar aan-



Afb. 1. Prepareren van de neo-alveolus tijdens autotransplantatie.



Afb. 2. Matrashechting over het occlusale vlak na autotransplantatie.

zetten tot de overweging om het desbetreffende gebitselement te vervangen door autotransplantatie.

Momenteel wordt autotransplantatie nog het meest toegepast bij jonge patiënten met agenesie van mandibulaire premolaren. Bij deze patiënten kan niet alleen agenesie van gebitselementen in de onderkaak, maar ook een eventuele disto-occlusie met autotransplantatie worden behandeld (Slagsvold et al, 1978).

Autotransplantatie van derde molaren ter vervanging van afwezige of gemutileerde molaren en autotransplantatie van premolaren naar het front na traumatisch verlies van incisieven zijn beide regelmatig voorkomende indicaties. Deze 2 mogelijkheden moeten dus ook zeker onderdeel uitmaken van de behandeloverwegingen in dergelijke gevallen (Bauss et al, 2004; Stange et al, 2015).

Aanwezigheid van een mogelijk donorelement

Premolaren en derde molaren met een open apex dienen het meest frequent als donorelement. Vooral wanneer een extractie onderdeel uitmaakt van een orthodontisch behandelplan zijn premolaren goede potentiële transplantaten. Derde molaren worden met regelmaat geëxtraheerd en kunnen op latere leeftijd ook dienen als geschikte transplantaten. Andere gebitselementen kunnen dienen als transplantaten, maar zijn slechts zelden beschikbaar als transplantaat.

Gebitselementen met een volledig afgevormde wortel kunnen in principe dienen als donorelement, mits bijtijds een wortelkanaalbehandeling wordt uitgevoerd (Chung et al, 2014; Barendregt et al, 2015).

Overige overwegingen

Verschillende aspecten spelen een rol bij de indicatiestelling voor autotransplantatie. In het geval van autotransplantatie wegens agenesie is het belangrijk de prognose van het persisterende melkelement in te schatten, onder andere door analyse van de (infra)positie van het melkelement, de wortellengte en de aanwezigheid van eventuele

pathologie zoals resorptie of cariës. Indien het persisterende melkelement in normo-occlusie staat, zonder tekenen van botverlies, resorptie of cariës, kan ook behoud van het melkelement een goede behandeloptie zijn. Op dezelfde wijze dient bij autotransplantatie van derde molaren de verwachte prognose van alternatieve behandelopties voor een afwezig of ernstig gemutileerd gebitselement te worden overwogen.

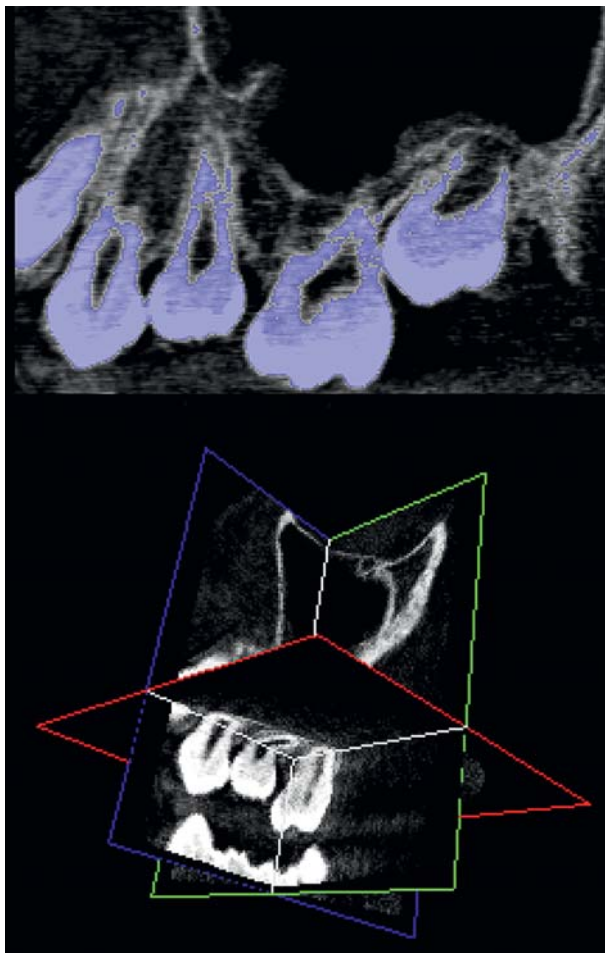
De techniek

Autotransplantatie wordt veelal onder lokale anesthesie uitgevoerd. Indien er beiderzijds een indicatie voor autotransplantatie is, wordt de behandeling in 2 tempi gepland. Wanneer een patiënt tijdens het preoperatieve consult zeer angstig is en autotransplantatie beiderzijds moet worden gepland, is ook een behandeling onder algehele anesthesie een optie.

Autotransplantatie 1.0

Bij aanvang van de autotransplantatie van een aangelegde premolaar naar de locatie van een agenetische premolaar, worden eerst eventuele melkelementen ter plaatste van de donor- of ontvangstlocatie geëxtraheerd. Vervolgens wordt de kroon van het donorelement à vue gebracht. Het gebitselement wordt zo atraumatisch mogelijk geëxtraheerd. Tijdens de extractie wordt alleen de kroon van het gebitselement gemanipuleerd en wordt er in het bijzonder voor gezorgd dat het wortelcement en parodontale ligament niet beschadigd raken. Het donorelement wordt vervolgens in een fysiologische zoutoplossing bewaard.

Ter plaatste van de ontvangstlocatie wordt een neo-alveolus geprepareerd door een nieuwe tandkas uit te boren (afb. 1). Tijdens deze procedure wordt het donorelement (doorgaans enkele malen) voorzichtig gepast, totdat een juiste pasvorm van de neo-alveolus is verkregen. Om postoperatief occlusale krachten op het getransplanteerde gebitselement te voorkomen, wordt het transplantaat in



Afb. 3. Preoperatieve CBCT-scan van het donorelement.

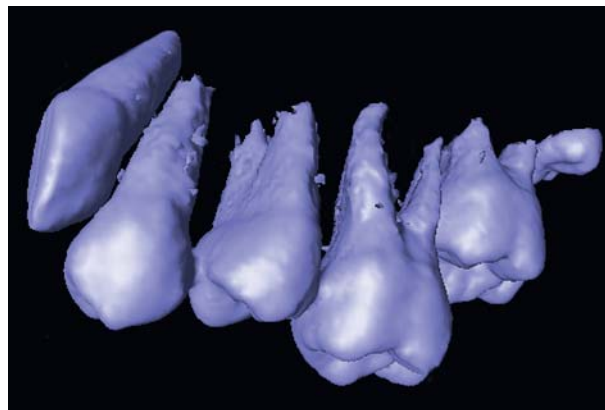
infrapositie geplaatst. Ten slotte wordt het gefixeerd met een matrashechting over het occlusale vlak (afb. 2).

Autotransplantatie 2.0

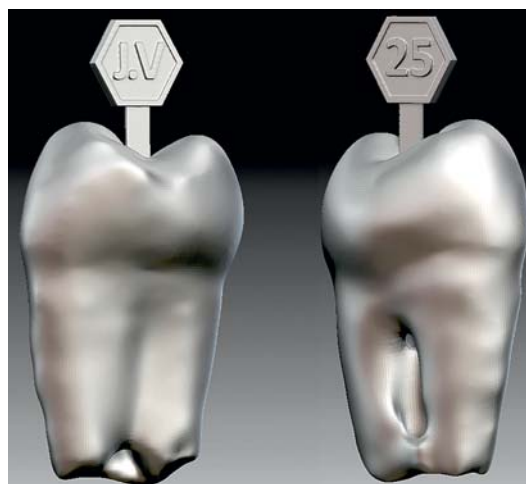
De komst van conebeamcomputertomografie (CBCT) en 3D-printtechnieken heeft enkele innovaties binnen de autotransplantatie mogelijk gemaakt. Een preoperatieve CBCT-scan maakt een zorgvuldige planning mogelijk (afb. 3). Met behulp van deze scan kan tevens een replica van het donorelement worden vervaardigd, welke kan worden gebruikt bij het prepareren van de neo-alveolus.

Allereerst wordt het donorelement digitaal gesepareerd uit de CBCT-scan, waarna een zogeheten '3D surface model' wordt gecreëerd (afb. 4). Met behulp van computer-aided design (CAD) kan daarna van het 3D surface model een betrouwbare replica van het donorelement worden ontworpen (afb. 5). De replica wordt in titanium of kobalt-chroom geprint met behulp van computer aided manufacturing (CAM) op basis van respectievelijk 'selective laser melting' (SLM) of 'selective laser sintering' (SLS) (afb. 6). Deze additieve techniek is in staat complexe driedimensionale vormen te printen in lagen van 30 µm dikte.

Tijdens de autotransplantatie is met behulp van de replica een individuele neo-alveolus vormgegeven (afb. 7 en 8). Pas nadat de replica van het donorelement goed past en niet stoort in occlusie, wordt het daadwerkelijke donorelement geëxtraheerd. Op deze manier hoeft het donorele-



Afb. 4. 3D surface model van het donorelement.



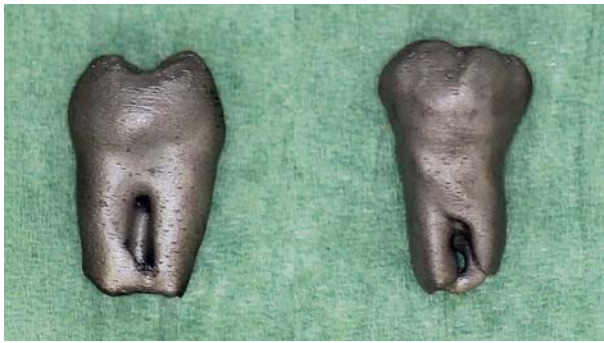Afb. 5. Ontwerp van de replica van het donorelement.

ment zelf niet als pasvorm te dienen en wordt voorkomen dat het parodontale ligament van het transplantaat wordt beschadigd. Het geëxtraheerde donorelement kan vervolgens 'in 1 beweging' worden getransplanteerd.

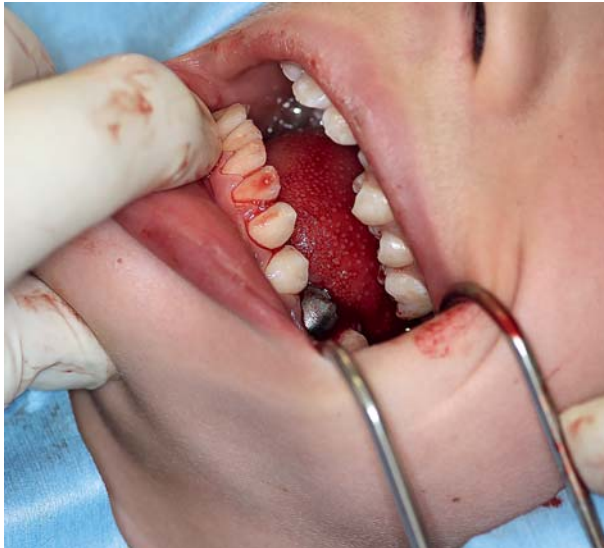Resultaten

Analyse van de resultaten van de klassieke autotransplantatieprocedure laat zien dat dit gepaard gaat met een hoge kans op succes en overleving van het transplantaat. Succes wordt doorgaans gedefinieerd als afwezigheid van pathologische veranderingen na autotransplantatie. Overleving van het transplantaat houdt in dat het getransplanteerde gebitselement functioneel aanwezig is ter plaatse van de ontvangstlocatie.

Uit onderzoek naar 111 getransplanteerde gebitselementen met open apex bleek dat het succespercentage in het eerste jaar na autotransplantatie 82,0 was (Verweij et al, 2016a). De overige 18,0% kon doorgaans met een eenvoudige tandheelkundige behandeling alsnog succesvol worden behandeld. De belangrijkste voorbeelden van complicaties na autotransplantatie waren ankylose (6,3%), waarvoor het gebitselement postoperatief zo nodig kan worden geluxeed, en parodontitis apicalis (7,2%), dat endodontisch kan worden behandeld (Verweij et al, 2016a). Na eventuele additionele behandelingen was 100% van de gebitselementen functioneel aanwezig 1 jaar na autotransplantatie (Verweij et al, 2016a).



Afb. 6. Driedimensionaal geprinte kobalt-chroom replica's van een premolaar en derde molaar.



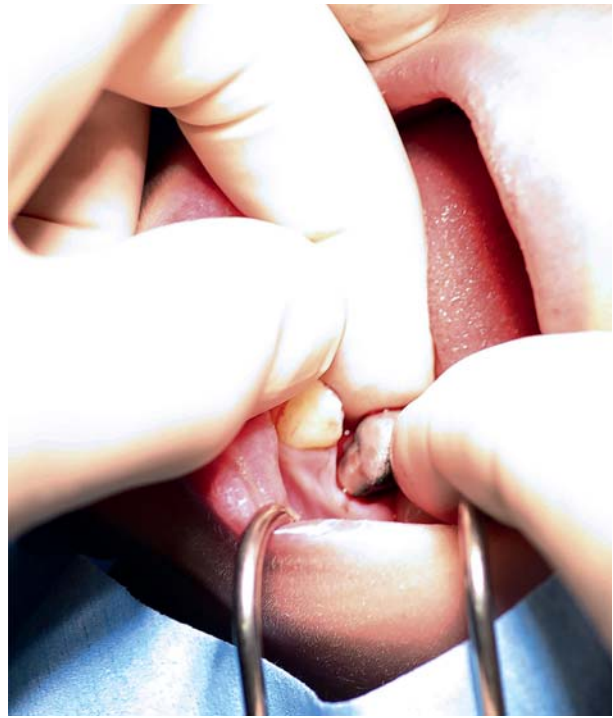Afb. 8. Controle van de positie en occlusie met een replica van het donorelement.

Recent onderzoek laat daarnaast zien dat de langetermijn-overleving van getransplanteerde gebitselementen hoog is, met een 10-jaarsoverleving van meer dan 90% (Verweij et al, 2016b). Zowel premolaren als molaren konden met hoge overlevingspercentages worden getransplanteerd.

Het toepassen van een 3D-geprinte replica van het donorelement maakt het mogelijk dat de neo-alveolus wordt geprepareerd nog vóór het donorelement wordt geëxtraheerd. Deze nieuwe techniek heeft enkele grote voordelen:

- Het is mogelijk om pre- en intraoperatief nauwkeurig te plannen hoe het implantaat zal worden geplaatst. Het gebitselement hoeft in principe niet geroteerd te worden geplaatst.
- De kans op iatrogene schade aan het parodontale ligament en/of de ontwikkelende apex van het donorelement wordt verminderd.
- De extra-alveolaire tijd van het donorelement wordt geminimaliseerd.

De eerste ervaringen met deze nieuwe procedure laten zien dat het toepassen van deze 3D-technieken binnen de autotransplantatie leiden tot een gestroomlijnde behandeling. In alle gevallen is het mogelijk gebleken om een succesvolle autotransplantatie uit te voeren met een extra-alveolaire tijd van minder dan 1 minuut en een totale proceduretijd van minder dan 30 minuten (Verweij et al,



Afb. 7. Het passen van de replica van het donorelement tijdens autotransplantatie.

2016c). Verder onderzoek zal moeten nagaan of deze innovaties ook leiden tot een verbetering van de klinische succes- en overlevingspercentages van getransplanteerde gebitselementen.

Discussie

De huidige resultaten laten zien dat autotransplantatie een succesvolle behandeling met een hoge 10-jaarsoverleving van meer dan 90% is (Verweij et al, 2015b). Het kan worden aangenomen dat de gebitselementen in het geval van succesvolle overleving na autotransplantatie functioneren zoals normale gebitselementen, omdat de 40-jaarsoverleving ook rond de 90% is (Czochrowska et al, 2002). Deze behandeloptie krijgt echter minder aandacht dan het verdient, gezien het feit dat autotransplantatie nog steeds maar beperkt wordt geïndiceerd.

De succesvolle overleving van getransplanteerde gebitselementen met gesloten apex werd recent beschreven in dit tijdschrift (Barendregt et al, 2015). Gebitselementen met open apex kunnen met gelijkwaardige succes- en overlevingspercentages worden getransplanteerd (Verweij et al, 2015a; Verweij et al, 2015b). Het voordeel bij transplantatie van deze gebitselementen is dat in principe geen endodontische behandeling nodig is en de gebitselementen veelal zonder aanvullende behandeling kunnen worden getransplanteerd.

Sinds de opkomst van CAD/CAM-technieken enkele decennia geleden, is deze innovatie een belangrijk onderdeel van de tandheelkunde geworden. Over het toepassen van 3D-technieken bij autotransplantatie is echter zelden gepubliceerd (Cross et al, 2013). De beschikbare onderzoeksliteratuur bevestigt niettemin dat het toepassen van een vooraf gefabriceerde replica grote voordelen kan bie-

den (Shahbazian et al, 2010; Shahbazian et al, 2013). De 3D-technieken maken preoperatieve planning mogelijk en verhogen de voorspelbaarheid van de behandeling. De kans op iatrogene schade aan het transplantaat wordt geminimaliseerd, wat de kans op succes en overleving van het getransplanteerde gebitselement verhoogt (Shahbazian et al, 2013).

De individuele replica van het donorelement wordt geprint in titanium of kobalt-chroom. Beide materialen worden veel gebruikt binnen de tandheelkunde in de vorm van onder andere gebitsimplantaten, subperiostale implantaten en frameprothesen. Ionen van deze metalen zullen alleen vrijkomen bij forse slijtage, extreme temperatuur of chemische reacties. Daarom wordt niet verwacht dat bij het passen van de replica in de alveole metaalionen vrij zullen komen. Een replica van titanium of kobalt-chroom kan worden gebruikt met goede biocompatibiliteit. Een voordeel van kobalt-chroom is dat de materiaalkosten hiervan slechts 10% van de kosten van titanium bedragen.

In principe kan elk gebitselement selectief worden gescaand om een replica te vervaardigen. Zodoende is autotransplantatie mogelijk van zowel incisieven, cuspidaten, premolaren als molaren met behulp van deze technieken (Shahbazian et al, 2013, Park et al, 2014). Naast individueel vervaardigde zogenoemde 'surgical guides' wordt er ook gebruikgemaakt van niet-individuele 'surgical templates' (Day et al, 2012; Ashkenazi et al, 2014). De herbruikbare templates hebben een standaardvorm en zijn dus niet patiënt-specifiek. Dit heeft als nadeel dat het resulteert in een minder precieze pasvorm dan een surgical guide. Daarentegen biedt het wel een antwoord op enkele nadelen van het toepassen van surgical guides. Zo gaat het vervaardigen van een preoperatieve CBCT-scan gepaard met stralenbelasting. Het toepassen van röntgenstraling dient altijd te worden geminimaliseerd en gerechtvaardigd (Berkhout, 2015).

Het is belangrijk bij het maken van een CBCT-scan een zo klein mogelijk volume te scannen en de CBCT-scan te gebruiken als vervanging van de standaard panoramische röntgenopname. Op deze wijze wordt additionele stralenbelasting zo veel mogelijk beperkt. Daarnaast dient additionele stralenbelasting, die gepaard gaat met het gebruik van CBCT, te worden gerechtvaardigd door bijvoorbeeld betere klinische uitkomsten of een verkleinde kans op complicaties. De additionele stralenbelasting die gepaard gaat met een éénmalige selectieve CBCT-scan, die nodig is voor het vervaardigen van een replica van het donorelement, is - in de optiek van de auteurs - gerechtvaardigd door de kans op betere overlevingspercentages van het transplantaat (Shahbazian et al, 2013). Het ontwerpen en vervaardigen van een replica gaat daarnaast gepaard met kosten. Gezien het optimaliseren van de positie van het gebitselement, kan het toepassen van de replica echter de postoperatieve behandeling bekorten en dus kosteneffectief zijn.

In de toekomst zijn verdere ontwikkelingen van de techniek en nieuwe innovaties te voorzien. Het toepassen van een boormal kan de voorspelbaarheid van de behandeling mogelijk nog verder vergroten (Anssari Moin et al,

2016). Daarnaast zal de productie van allogene donorelementen met behulp van stamceltechnologie en bio-engineering wellicht ooit mogelijk zijn (Sartaj et al, 2006). Het toepassen van een replica van het transplantaat zal ook bij deze toekomstige technieken bruikbaar zijn om de neo-alveolus te prepareren.

Conclusie

Autotransplantatie maakt biologische tandvervanging mogelijk met zeer hoge succes- en overlevingspercentages van het getransplanteerde gebitselement. Het toepassen van 3D-technieken kan deze procedure mogelijk nog verder verbeteren.

Literatuur

- * *Andreasen JO, Paulsen HU, Yu Z, Bayer T.* A long-term study of 370 autotransplanted premolars. Part IV. Root development subsequent to transplantation. *Eur J Orthod* 1990a; 12: 38-50.
- * *Andreasen JO, Paulsen HU, Yu Z, Bayer T, Schwartz O.* A long-term study of 370 autotransplanted premolars. Part II. Tooth survival and pulp healing subsequent to transplantation. *Eur J Orthod* 1990b; 12: 14-24.
- * *Anssari Moin D, Derksen W, Verweij JP, Merkesteyn R van, Wismeijer D.* A novel approach for computer-assisted template-guided autotransplantation of teeth with custom 3D designed/printed surgical tooling. An *ex vivo* proof of concept. *J Oral Maxillofac Surg* 2016; 74: 895-902.
- * *Ashkenazi M, Levin L.* Metal tooth-like surgical templates for tooth autotransplantation in adolescents. *Dent Traumatol* 2014; 30: 81-84.
- * *Barendregt DS, Leunisse M.* Autotransplantaten in plaats van implantaten? Het geheim van het parodontale ligament. *Ned Tijdschr Tandheelkd* 2015; 122: 590-596.
- * *Bauss O, Engelke W, Fenske C, Schilke R, Schwetka-Polly R.* Autotransplantation of immature third molars into edentulous and atrophied jaw sections. *Int J Oral Maxillofac Surg* 2004; 33: 558-563.
- * *Berkhout WE.* Het ALARA-principe. Achtergronden en toepassing in de praktijk. *Ned Tijdschr Tandheelkd* 2015; 122: 263-270.
- * *Chung WC, Tu YK, Lin YH, Lu HK.* Outcomes of autotransplanted teeth with complete root formation: a systematic review and meta-analysis. *J Clin Periodontol* 2014; 41: 412-423.
- * *Cross DA, El-Angbawi A, McLaughlin P, et al.* Developments in autotransplantation of teeth. *Surgeon* 2013; 11: 49-55.
- * *Czochrowska EM, Stenvik A, Bjercke B, Zachrisson BU.* Outcome of tooth transplantation: survival and success rates 17-41 years post-treatment. *Am J Orthod Dentofacial Orthop* 2002; 121: 110-119.
- * *Day PF, Lewis BR, Spencer RJ, Barber SK, Duggal M.* The design and development of surgical templates for premolar transplants in adolescents. *Int Endod J* 2012; 45: 1042-1052.
- * *Mensink G, Karagozlu KH, Strackee SD, Teeseling RA van, Smelee LE, Becking AG.* Autotransplantation of two maxillary premolars in a free vascularized fibula reconstructed mandible. *Int J Oral Maxillofac Surg* 2011; 40: 219-221.
- * *Op Heij DG, Opdebeeck H, Van Steenberghe D, Quirynen M.* Age as compromising factor for implant insertion. *Periodontol* 2000 2003; 33: 172-184.
- * *Park JM, Tatad JC, Landayan ME, Heo SJ, Kim SJ.* Optimizing third molar autotransplantation: applications of reverse-engineered surgical templates and rapid prototyping of three-dimensional teeth. *J Oral Maxillofac Surg* 2014; 72: 1653-1659.

- * Sartaj R, Sharpe P. Biological tooth replacement. *J Anat* 2006; 209: 503-509.
- * Shahbazian M, Jacobs R, Wyatt J, et al. Accuracy and surgical feasibility of a CBCT-based stereolithographic surgical guide aiding autotransplantation of teeth: *in vitro* validation. *J Oral Rehabil* 2010; 37: 854-859.
- * Shahbazian M, Jacobs R, Wyatt J, et al. Validation of the cone beam computed tomography-based stereolithographic surgical guide aiding autotransplantation of teeth: clinical case-control study. *Oral Surg Oral Med Oral Pathol Oral Radiol* 2013; 115: 667-675.
- * Slagsvold O, Bjercke B. Indications for autotransplantation in cases of missing premolars. *Am J Orthod* 1978; 74: 241-257.
- * Stange KM, Lindsten R, Ejerklin K. Autotransplantation of premolars to the maxillary incisor region: a long-term follow-up of 12-22 years. *Eur J Orthod* 2015 Oct 21. pii: cjv078. [Epub ahead of print].
- * Tsukiboshi M. Autotransplantation of teeth: requirements for predictable success. *Dent Traumatol* 2002; 18: 157-180.
- * Verweij JP, Toxopeus EE, Fiocco M, Mensink G, Merkesteyn JPR van. Success and survival of autotransplanted premolars and molars during short-term clinical follow-up. *J Clin Periodontol* 2016a, 43: 167-172.
- * Verweij JP, Toxopeus EE, Fiocco M, Mensink G, Merkesteyn JPR van. Long-term prognosis after autotransplantation of premolars and molars. *J Clin Periodontol* 2016; submitted.
- * Verweij JP, Anssari Moin D, Mensink G, Nijkamp P, Wismeijer D, Merkesteyn JPR van. Autotransplantation of premolars with a 3D printed titanium replica of the donor tooth functioning as a surgical guide: proof of concept in first five transplants. *J Oral Maxillofac Surg* 2016c; 74: 1114-1119.

Summary

Autotransplantation 2.0. Considerations, results and the latest techniques

Autotransplantation is a valuable technique offering a physiological type of tooth replacement to patients with missing teeth. Teeth with open apices (50-75% apical closure) will regenerate with vitality following autotransplantation. The success rate following an autotransplantation is 82%. The remaining 18% can usually still be treated successfully with a simple additional treatment. The tooth survival rate 10 years after autotransplantation is higher than 90%. The use of 3D techniques makes it possible to create a pre-operative replica of the donor tooth. With this, a new alveolus can be prepared at the transplant site even before extraction. This technique reduces the extra-alveolar time for the donor tooth and minimises the possibility of iatrogenic damage. This results in a streamlined procedure, enabling better planning with better results.

Bron

J.P. Verweij¹, D. Anssari Moin², G. Mensink^{1,3}, D. Wismeijer², J.P.R. van Merkesteyn¹

Uit ¹de afdeling Mondziekten, Kaak- en Aangezichts chirurgie van het Leids Universitair Medisch Centrum (LUMC) in Leiden, ²de afdeling Orale Implantologie en Prothetische Tandheelkunde van het Academisch Centrum Tandheelkunde Amsterdam (ACTA) en ³de afdeling Mondziekten, Kaak- en Aangezichts chirurgie van het Amphia ziekenhuis in Breda

Datum van acceptatie: 2 februari 2016

Adres: prof. dr. J.P.R. van Merkesteyn, LUMC, postbus 9600, 2333 ZA Leiden
J.P.R.van_Merkesteyn@lumc.nl