

# Implantaat ondersteunde frameprothesen in een Kennedy klasse I-situatie in de onderkaak

Dubbelzijdige vrij-eindigende frameprothesen in de onderkaak geven vaak klachten, waardoor patiënten hun gebitsprothese niet tot nauwelijks dragen. Een oplossing is het plaatsen van implantaten om de gebitsprothese op vast te klikken. Echter, er bestaat nog geen consensus over de beste positie van de implantaten in de onderkaak. Daarnaast is het interessant de kosten van de behandeling tegen de effecten af te zetten. In een klinische gerandomiseerd cross-over-onderzoek onder 30 patiënten met een verkorte tandboog werd de implantaat ondersteunde vrij-eindigende frameprothese in de onderkaak geëvalueerd op de beleving van de patiënt, de draagduur, het kauwvermogen en de klinische en röntgenologische parameters in relatie tot 2 verschillende posities van de implantaten: 2 in de premolaarregio of 2 in de molaarregio. Ook werd gekeken naar kosteneffectiviteit van beide behandelingen. Het bleek dat volgens de patiëntvoorkeur frameprothesen het beste worden ondersteund door implantaten in de molaarregio. Uit dit onderzoek bleek echter dat er significant meer bloeding rondom implantaten in de molaarregio optrad en zou dus vanuit klinisch perspectief plaatsing in de premolaarregio de voorkeur genieten. De kosteneffectiviteit van de behandeling met een implantaat-gesteunde frameprothese hangt af van de keuze van de uitkomstmaat en het gekozen drempelbedrag.

Jensen-Louwerse C. *Hora est* 10. Implantaat ondersteunde frameprothesen in een Kennedy klasse I-situatie in de onderkaak  
*Ned Tijdschr Tandheelkd* 2017; 124: 335-337  
doi: <https://doi.org/10.5177/ntvt.2017.06.17137>

## Inleiding

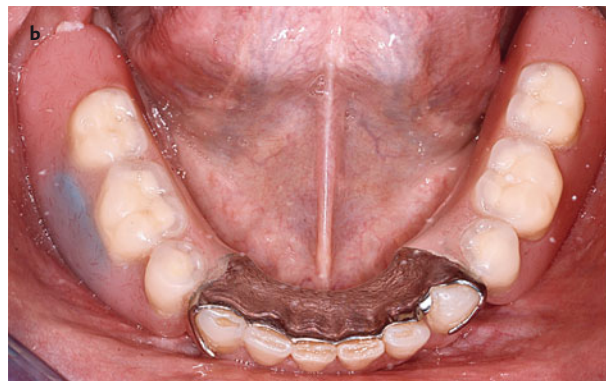
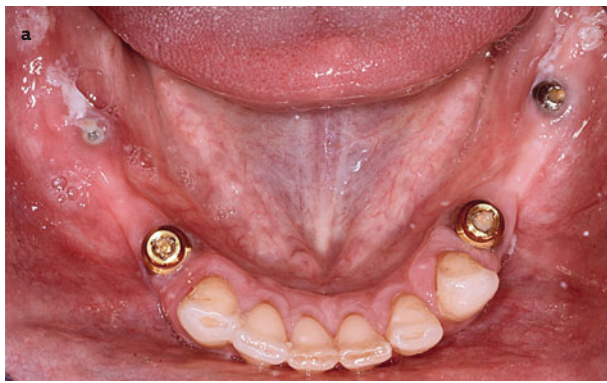Dubbelzijdig vrij-eindigende frameprothesen in de onderkaak leiden vaak tot klachten, zoals pijnlijke drukplekken, disloceren van de gebitsprothese en gebrek aan kauwvermogen, waardoor patiënten de gebitsprothese niet of nauwelijks (kunnen) dragen. Een mogelijkheid om dit probleem op te lossen is het plaatsen van implantaten om de frameprothese op vast te klikken. Er bestaat echter nog geen consensus over de beste positie voor de implantaten. Daarnaast is het interessant om de kosten uit te zetten tegen de effecten van deze behandeling, zodat zowel de verzekeraar, de zorgverlener als de patiënt een weloverwogen keuze kunnen maken in de besteding van hun budget.

Op 19 april 2017 promoveerde Charlotte Jensen-Louwerse aan de Rijksuniversiteit Groningen op het hier besproken proefschrift 'Implant-supported removable partial dentures in the mandible'. Promotoren waren prof. dr. M.S. Cune, prof. dr. H.J.A. Meijer en prof. dr. G.M. Raghoebar.

## Promotieonderzoek

In een retrospectief onderzoek werd van 2 verschillende medische centra bij 23 patiënten met een verkorte tandboog in de onderkaak tot maximaal de eerste premolaar en een volledige gebitsprothese in de bovenkaak het functioneren van implantaat ondersteunde frameprothesen in de Kennedy klasse I-situaties in de onderkaak onderzocht, evenals de biologische en technische complicaties. Dit alles in relatie tot de implantaatpositie: 2 implantaten in de premolaarregio of 2 implantaten in de molaarregio. De cumulatieve implantaatoverleving was 91,7% (SE 0,05%) na gemiddeld 8 jaar. Er gingen 3 implantaten verloren in de molaarregio na circa 6 maanden, 3 jaar en 6 jaar. Het gemiddelde peri-implantaire botverlies was 0,9 mm (sd 1,0 mm). Scores voor bloeding na sonderen, plaque en aanwezigheid van tekenen van ontsteking van de peri-implantaire mucosa waren over het algemeen laag, maar aanzienlijk slechter voor de verder naar dorsaal geplaatste implantaten. Significant meer biologische complicaties waren opgetreden bij implantaten in de molaarstreek ( $p = 0,048$ ). In 65% van de gevallen werden geen technische complicaties geregistreerd. Van de frameprothesen hadden er 2 een kleine reparatie nodig, terwijl er 3 werden vervangen: 2 na 5,5 jaar en 1 na 7 jaar in functie. Er waren 3 gebitsprothesen niet meer in functie: 1 werd niet (meer) gedragen en 2 werden uiteindelijk uitgebreid naar een volledige gebitsprothese. Er waren daarbij geen significante verschillen tussen de frameprothesen op implantaten in de premolaarregio of op implantaten in de molaarregio. De gemiddelde totale score op de Nederlandse versie van de Oral Health Impact Profile-vragenlijst (OHIP-NL49) was 16,1 (sd 18,4) en patiënten waren in de regel zeer tevreden (score op visueel analoge schaal: 8,4; sd 2,1).

Naast het retrospectief onderzoek werd ook, na goedkeuring door de medisch-etische commissie van het UMCG, een klinische prospectief onderzoek opgezet. Dertig proefpersonen kregen 2 implantaten in de premolaarregio (PM) en 2 implantaten in de molaarregio (M), die alle werden voorzien van coverscrews. Een nieuwe frameprothese werd gemaakt en de patiënten droegen deze conventionele (niet-ondersteunde) frameprothese gedurende 3 maanden. Daarna werden 2 implantaten voorzien van een Locator® abutment: 2 PM- of 2 M-implantaten ondersteunden de frameprothese. Na 3 maanden werden de 2 andere implantaten gebruikt. Uitkomstmaten waren de aan de mondgezondheid gerelateerde kwaliteit van leven (door middel van de OHIP-NL49 vragenlijst), de algehele gezondheidsbeleving (door middel van de Medical Outcome Study 36-Item Short Form Health Survey, afgekort de SF-36-vragenlijst), het aantal uren dat de frameprothese was gedragen, pa-



**Afb. 1.** Implantaat ondersteunde frameprothese in een Kennedy klasse I-situatie in de onderkaak.

**a.** Occlusaal aanzicht, Kennedy klasse I-situatie; 2 Locator® abutments in de premolaarregio geven steun en retentie aan het frame. In deze situatie geven de 2 implantaten in de molaarregio, voorzien van coverscrews, noch steun noch retentie.

**b.** Occlusaal aanzicht van de frameprothese *in situ*. De blauwe doorschemering in het zadel van de frameprothese in de regio van gebitselement 46 buccaal is de thermosensitieve chip die de draagduur registreerde gedurende het onderzoek.

tiënttevredenheid beoordeeld op een visueel analoge schaal (VAS), kauwvermogen op basis van de Mixing Ability Index (MAI) en klinische en röntgenologische parameters voor de implantaten en de natuurlijke pijlerelementen. Alle gegevens werden verzameld voorafgaand aan de behandeling, 3 maanden na functioneren met een nieuw conventioneel frame en na 3 en 6 maanden met ondersteuning van 2 implantaten, hetzij in de premolaar- of molaarregio. Het effect van de behandeling werd gemeten door middel van de scores op de OHIP-NL49 vragenlijst, een kauwtest (MAI) en Quality-Adjusted-Life-Years (QALY's). Deze laatste gegevens werden berekend uit de scores van de algemene gezondheidsvragenlijst (SF-36). Deze effecten werden uitgezet tegen de kosten van de behandeling. Aan het einde van het onderzoek gaven de patiënten desgevraagd hun voorkeursposities voor de implantaten aan.

De scores op de OHIP-NL49 vragenlijst en de gemiddelde draagduur waren statistisch significant gunstiger voor de implantaat ondersteunde frameprothesen, ongeacht de positie van het implantaat. De algemene gezondheidsbeleving (SF-36) werd gedurende het hele onderzoek niet wezenlijk beïnvloed. De implantaat ondersteunde frameprothesen werden gemiddeld 2-3 uur per dag meer gedragen dan de conventionele frameprothesen. Aan de verwachtingen van de patiënten werd voldaan, aangezien de VAS-scores van de verwachte en gerealiseerde tevredenheid niet verschilden ( $p > 0,05$ ). De VAS-scores voor de implantaat ondersteunde frameprothesen met implantaten in de molaarregio waren hoger dan die voor de implantaat ondersteunde frameprothesen in de premolaarregio. De kauwfunctie, die werd gemeten met MAI-kauwtest, verschilde significant tussen de verschillende stadia van de behandeling ( $p < 0,001$ ). De MAI-scores veranderden niet significant nadat een nieuwe frameprothese was aangeboden, maar verbeterden wel met implantaatondersteuning ( $p < 0,05$ ). De positie van de implantaten had geen significant effect op de MAI.

Er gingen geen implantaten verloren. Ook werden er geen mechanische complicaties aan de implantaten of aan de frameprothesen waargenomen tijdens de relatief korte

observatieperiode. De klinische en röntgenologische parameters voor zowel de implantaten als de natuurlijke pijlerelementen waren gunstig. Hogere scores voor bloeding na sonderen werden gezien voor implantaten in de molaarregio. Ten slotte had 56,7% van de proefpersonen voorkeur voor ondersteuning van de frameprothese door implantaten in de molaarregio (13,3% had geen voorkeur, 30% had voorkeur voor implantaten in de premolaarregio). De voorkeur voor distaal geplaatste implantaten kan mogelijk verklaard worden door de betere opvang van dorsale belasting vergeleken met ondersteuning in de premolaarregio.

Voor de patiënten uit het bovengenoemde klinisch onderzoek werden onder andere de werkelijke behandelkosten (opportuïteitskosten) berekend voor een nieuwe frameprothese en een implantaat ondersteunde frameprothese. De gemiddelde totale opportuïteitskosten waren € 980 (95% CI € 969 - € 1.000) voor de behandeling met een conventionele frameprothese en € 2.470 (95% CI € 2.439 - € 2.501) voor de behandeling met een implantaat ondersteunde frameprothese. De totale kosten ontleend aan de tarieven voor tandartsen en mka-chirurgen waren € 850 voor de behandeling met een conventionele frameprothese en € 2.610 voor de behandeling met een implantaat ondersteunde frameprothese. De kosten-batenratio's, of wel Incremental Cost Effectiveness Ratio (ICER) voor OHIP-NL49 en MAI met betrekking tot de opportuïteitskosten waren respectievelijk € 79 en € 779. Bij de berekeningen aan de hand van behandelartieven, bedroegen de ICER's € 94 en € 921. Het effect van de ondersteuning met implantaten uitgedrukt in QALY was verwaarloosbaar, waardoor een ICER niet werd bepaald: het ondersteunen van een frameprothese met implantaten is kosteneffectief als men bereid is meer dan € 79 per OHIP-punt te betalen. Voor het kauwvermogen moet per MAI-punt € 779 worden geïnvesteerd. Deze getallen zullen pas echt relevant worden als meerdere (tandheilkundige) behandelingen uitgedrukt gaan worden in deze kosteneffectiviteitsmaatstaven.

## Conclusie

Wanneer alle bevindingen gecombineerd worden, spelen

de volgende overwegingen een rol bij de besluitvorming voor een implantaat ondersteunde frameprothese in een Kennedy klasse I-situatie in de onderkaak. Behalve de algemene gezondheidsperceptie worden alle patiëntgebonden parameters (mondgezondheidsbeleving, tevredenheid, gemiddelde draagduur, kauwvermogen) gunstig beïnvloed door een implantaat ondersteunde frameprothese ten opzichte van een niet ondersteunde frameprothese. Vanuit het oogpunt van de patiënt lijkt zo'n frameprothese het beste ondersteund te worden door implantaten in de molaarregio. De gingiva rond de implantaten in de molaarregio vertoonde echter een significant hogere bloedingsneiging, wellicht ten gevolge van een onvoldoende reiniging. Vanuit klinisch perspectief zouden daarom implantaten in de premolaarregio de voorkeur hebben. De langetermijnresultaten van de optimale implantaatlocaties moeten echter nog worden afgewacht. Als laatste overweging is het raadzaam om bij de positionering van de implantaten rekening te houden met eventuele toekomstige scenario's. Zo zal bij verlies van de restdentitie in de onderkaak een volledige gebitsprothese beter gediend zijn bij implantaten in de premolaarregio.

#### Literatuur

- \* Louwerse C. Implant-supported removable partial dentures in the mandible. Groningen: Rijksuniversiteit Groningen, 2017. Academisch proefschrift.

#### Summary

##### **A phd completed 10. Implant-supported removable partial dentures in a Kennedy Class I-situation in the mandible**

*Implant-supported removable partial dentures in the mandible often cause problems, which means that patients wear their dentures seldom if at all. A solution is to place implants that the dentures can be snapped onto. There is, however, no consensus about the best position of the implants in the mandible yet. In addition, it is worthwhile to balance the cost of treatment with its effectiveness. In a randomised cross-over clinical trial involving 30 patients with a shortened dental arch, the implant-supported removable partial denture in the mandible was evaluated based on the experience of the patient, mean time of wearing, chewing ability and the clinical and radiographic parameters in relation to 2 different implant positions: 2 in the pre-molar region or 2 in the molar region. The cost-effectiveness of both treatments was also evaluated. From the patient's point of view, the implant-supported removable partial dentures are best supported by implants placed in the molar region. The research also revealed, however, that significantly more bleeding occurred around implants placed in the molar region and from a clinical perspective placement in the pre-molar region would have preference. The cost-effectiveness of the treatment with an implant-supported removable partial denture depends on the choice of outcome measurement and monetary threshold.*

#### Bron

C. Jensen-Louwerse

Uit de afdeling Orale Functieleer en Biomaterialen, Centrum voor Tandheelkunde en Mondzorgkunde van het Universitair Medisch Centrum Groningen

Datum van acceptatie: 13 april 2017

Adres: mw. dr. C. Jensen-Louwerse, CTM/UMCG, Antonius Deusinglaan 1 (HP: FB21), 9713 AV Groningen

c.jensen@umcg.nl