

Juveniele idiopathische artritis

Juveniele idiopathische artritis is de meest voorkomende chronische gewrichtsontsteking op kinderleeftijd. Er wordt momenteel onderscheid gemaakt in 7 verschillende subtypes juveniele idiopathische artritis die worden vastgesteld op basis van de ziektekenmerken aanwezig in de eerste 6 maanden van de ziekte. De medicamenteuze behandeling is per subtype verschillend. Bij alle vormen van juveniele idiopathische artritis kunnen zich tandheelkundige problemen voordoen. Hierbij valt te denken aan een toegenomen incidentie van cariës, stomatitis bij methotrexaat gebruik, orale candidiasis bij immuunsuppressieve medicatie en een temporal mandibular joint-artritis. Temporal mandibulair joint-artritis blijkt in de praktijk lastig te herkennen. Tandartsen zouden mogelijk een rol kunnen spelen in de signalering van temporal mandibular joint-problematiek bij kinderen met juveniele idiopathische artritis.

Schatorjé EJH, Royen-Kerkhof A van. Juveniele idiopathische artritis
 Ned Tijdschr Tandheelkd 2018; 125: 81-86
 doi: <https://doi.org/10.5177/ntvt.2018.02.17163>

Inleiding

Juveniele idiopathische artritis (JIA), ook wel jeugdreuma genoemd, is de meest voorkomende oorzaak van chronische gewrichtsontsteking op de kinderleeftijd. Het gaat niet om één ziekte, maar om een heterogene groep aandoeningen van chronische gewrichtsontstekingen zonder duidelijke oorzaak. Een combinatie van genetische predispositie en omgevingsfactoren leidt uiteindelijk tot een ontregeling van het immuunsysteem met een pro-inflammatoire immuunrespons met synovitis als gevolg. Hierbij lijkt vooral het verworven immuunsysteem ('adaptive immunity') een belangrijke rol te spelen met de vorming van specifieke antistoffen door B-cellen (zoals reumafactoren en antinucleaire antistoffen; ANA) en de productie van pro-inflammatoire cytokines (interleukine-1 en interleukine-6) door T-cellen. De prevalentie in de westerse wereld wordt geschat op 1:1.000 kinderen (Prakken et al, 2011). De diagnose wordt klinisch gesteld na uitsluiting van andere oorzaken van artritis. Langdurig bestaande ar-

Leerdoelen

- Na het lezen van dit artikel kent u:
- de verschillende subtypes waarin juveniele idiopathische artritis kan worden ingedeeld;
 - de ontstaanswijze en prevalentie van juveniele idiopathische artritis;
 - de belangrijkste kenmerken en behandelmogelijkheden van de subtypes;
 - en de tandheelkundige implicaties.

tritis kan leiden tot uitgebreide schade van de aangedane gewrichten. Met de komst van nieuwe medicamenteuze behandelopties (de zogenaamde biologicals) de afgelopen jaren, zijn de behandelmogelijkheden van kinderen met JIA sterk verbeterd en kan gewrichtsschade vaak worden voorkomen. In dit artikel worden de kenmerken van de verschillende subtypes JIA en de bijbehorende behandelmogelijkheden besproken. Daarnaast wordt apart stilgestaan bij de tandheelkundige aspecten van deze ziekte, waarbij vooral temporal mandibular joint (TMJ)-artritis een belangrijk fenomeen is.

Diagnose en classificatie

De diagnose JIA kan worden gesteld bij een chronische artritis, ontstaan voor de leeftijd van 16 jaar met een duur van minimaal 6 weken en waarbij andere oorzaken zijn uitgesloten (Martini, 2012). Er wordt momenteel onderscheid gemaakt in 7 verschillende subtypes JIA, die worden vastgesteld op basis van de ziektekenmerken in de eerste 6 maanden van de ziekte. Er is echter veel discussie over de huidige classificatie en de verwachting is dat deze in de komende jaren grondig gereviseerd gaat worden (Martini, 2012). Mondiaal is het voorkomen van de verschillende subtypes wisselend verdeeld: waar in de westerse wereld vooral veel oligo-artritis (maximaal 4 gewrichten) wordt gezien, komt dit in landen als Nieuw-Zeeland, Costa Rica, India en Zuid-Afrika relatief weinig voor en ziet men vaker poly-artritis (> 4 aangedane gewrichten) (Saurenmann et

Subtypes JIA	Frequentie	Begin leeftijd (jaren)	M:V
Systemische JIA	4-17%	Gedurende de kinderjaren	1:1
Oligo-artculaire JIA	27-56%	Vroege kinderleeftijd, piek 2-4	1:5
Poly-artculaire JIA (RF +)	2-7%	Late kinderleeftijd of adolescentie	1:3
Poly-artculaire JIA (RF -)	11-28%	Vroeg piek 2-4, late piek 6-12	1:3
JIA met enthesitis	3-11%	Late kinderleeftijd of adolescentie	7:1
Artritis psoriatica	2-11%	Vroege piek 2-4, late piek 9-11	1:1
Ongedifferentieerde artritis	11-21%	Variabel	--

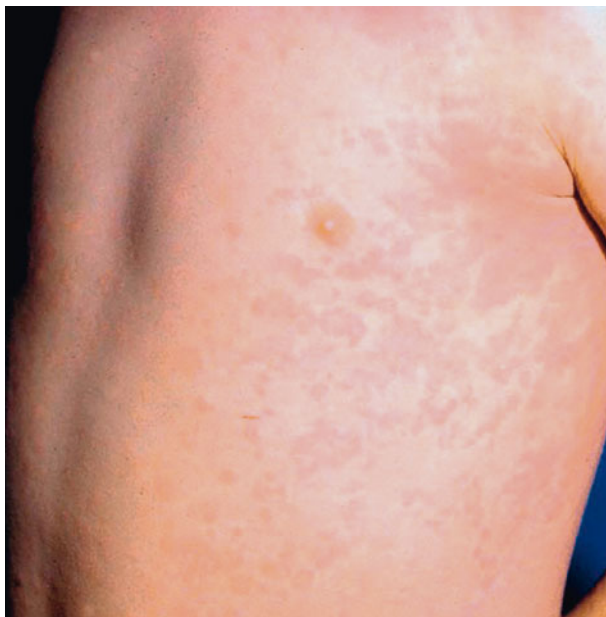
Tabel 1. Karakteristieken van de verschillende subtypes juveniele idiopathische artritis.

al, 2007). In tabel 1 wordt een overzicht gegeven van de verschillende subtypes JIA. Deze zullen hieronder verder worden besproken.

Systemische JIA (Still's disease)

Systemische JIA wordt gekenmerkt door piekende koorts tezamen met systemische kenmerken zoals een vluchtige erythemateuze huiduitslag (afb. 2), vergrote lever en milt (hepatosplenomegalie), gegeneraliseerde lymfadenopathie en serositis (ontsteking van de orgaanvliezen). Ook is er sprake van artritis, hoewel dit ook pas later in het beloop kan ontstaan. Tijdens de koortspieken neemt de huiduitslag en de pijn in buik en spieren vaak toe. Laboratoriumkenmerken van deze ziekte zijn vooral een forse acute fase-respons, die zich uit in leukocytose (vaak met neutrofilie), verhoogde bezinking en C-reactieve proteïne (CRP), extreem verhoogd ferritine en trombocytose. Vaak wordt er ook een microcytaire anemie gezien. De differentiatie diagnose is erg breed en vooral infecties en maligniteiten dienen te worden uitgesloten. In tegenstelling tot de andere JIA subtypes is systemische JIA een ontregeling van het aangeboren in plaats van het verworven immuunsysteem (Martini, 2012).

De eerste stap in de behandeling van systemische JIA is het gebruik van NSAID's (met een voorkeur voor indometacine). Dit is echter vaak onvoldoende om ziekteremissie te bereiken. In het verleden werden kinderen met systemische JIA daarom vaak langdurig behandeld met corticosteroiden. Dit had echter veel bijwerkingen tot gevolg waaronder sterke groeivertraging en osteoporose. Tegenwoordig zijn er andere behandelmogelijkheden, waardoor corticosteroiden vaak niet meer nodig zijn. De eerstvolgende behandelstap na NSAID is nu interleukine (IL)1-blokkade met anakinra (IL-1 receptor antagonist) of canakinumab (anti-IL-1) (Pascual et al, 2005, Ruperto et al, 2012). Indien dit onvoldoende werkt, kan behandeling met tocilizumab (anti-IL-6)



Afb. 2. De typische erythemateuze rash bij systemische juvenile idiopathische artritis (JIA).

worden overwogen. Prednison wordt tegenwoordig nog maar zelden gebruikt voor de behandeling van systemische JIA. Bij ongeveer 50% van de kinderen met systemische JIA dooft de ziekte uit. In de andere helft blijft chronische ziekteactiviteit aanwezig, waarbij vaak de systemische klachten verdwijnen, maar een chronische, vaak lastig te behandelen, artritis overblijft.

Een gevreesde complicatie bij systemische JIA is het macrofagenactivatiesyndroom (MAS). Dit komt voor bij

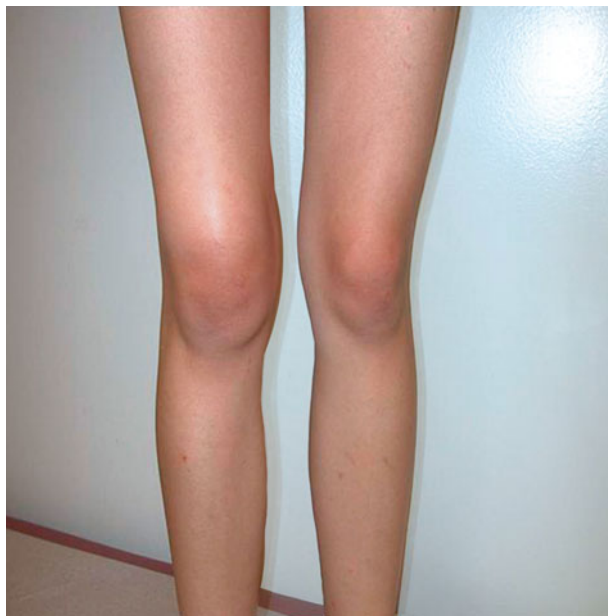Orale afeten meest voorkomende bijwerking methotrexaat (MTX)

5-8% van de kinderen. MAS is een vorm van reactieve hemofagocyterende lymfohistiocytose en wordt gekenmerkt door een plotse verandering in het klinisch ziektebeeld met continue koorts, pancytopenie, hepatomegalie, leverfalen, stollingsstoornissen en neurologische problemen. Laboratoriumkenmerken zijn verhoogde transaminasen en triglyceriden en een sterk verhoogd ferritine bij juist een verlaagd fibrinogeen. In het beenmerg kan hemofagocytose door macrofagen worden gezien. Snelle behandeling met intraveneus methylprednisolon en ciclosporine kan het ziektebeeld tot rust brengen.

Oligo-articulaire JIA

Er is sprake van een oligo-articulaire JIA wanneer er in de eerste 6 maanden van ziekte maximaal 4 gewrichten betrokken zijn. Ook mag er geen sprake zijn van psoriasis, positieve reumafactor of koorts. Na de eerste 6 maanden kan de ziekte zich verder uitbreiden met betrokkenheid van meer dan 4 gewrichten (extended oligo-articulaire JIA) of beperkt blijven tot maximaal 4 gewrichten (persistent oligo-articulaire JIA). In Nederland is dit de meest voorkomende vorm van JIA. De karakteristieke patiënt is een meisje tussen 2 en 4 jaar met een asymmetrische artritis van de grote gewrichten, meestal aan de onderste extremiteiten. De knie is het meest frequent aangedaan (afb. 3). In het bloed zijn bezinking en C-reactieve proteïne vaak niet of maar weinig verhoogd. Deze kinderen hebben wel vaak een positieve ANA (anti-nucleaire antistoffen) in het bloed en hebben daarmee ook een verhoogd risico op (asymptomatische) uveïtis. Deze kinderen worden dan ook altijd gescreend en gevolgd door een oogarts.

Net als bij systemische JIA is bij oligo-articulaire JIA de eerste stap in de behandeling een NSAID. NSAID's worden over het algemeen goed verdragen door kinderen. Maagbescherming hoeft dan ook niet standaard te worden voorgeschreven. Salicylaten worden niet meer gebruikt vanwege het risico op het Reye-syndroom en het optreden van ernstige leverfunctiestoornissen. Wanneer een NSAID onvoldoende werkt, dient aanvullende therapie te worden overwogen. Hierbij kan men kiezen uit lokale behandeling met een intra-articulaire injectie met triamcinolon-

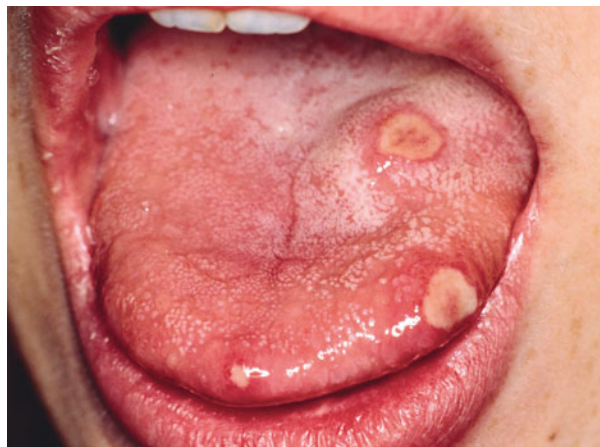

Afb. 3. Artritis van de linker knie.

hexacetonide (LederspanTM) of het starten van een disease modifying antirheumatic drug (DMARD). Intra-articulaire injecties worden bij jonge kinderen vaak met een vorm van sedatie of soms zelfs narcose gegeven. Er worden zelden systemische bijwerkingen gezien, wel kan er lokaal subcutane atrofie optreden. Als DMARD wordt meestal gekozen voor methotrexaat (MTX), gezien de ruime ervaring met dit middel, de bekende effectiviteit en een acceptabel bijwerkingenprofiel. De meest voorkomende bijwerkingen bij methotrexaat zijn misselijkheid en orale afters (afb. 4). Ter voorkoming van dit laatste wordt foliumzuur 1 tot 2 dagen na de methotrexaat-gift geadviseerd. Daarnaast kan er stijging van de leverenzymen en beenmergsuppressie ontstaan. Om deze reden zijn frequente bloedcontroles, vooral in de opstartfase, van belang. Bij intolerantie voor methotrexaat kan een andere DMARD overwogen worden (bijvoorbeeld leflunomide), maar hiermee is nog maar beperkte ervaring. De prognose van kinderen met een persistent oligo-articulaire JIA is goed, de ziekte dooft vaak uit en er ontstaat maar weinig schade. Het beloop bij kinderen met een extended type JIA is minder gunstig.

Poly-articulaire JIA

Er is sprake van een poly-articulaire JIA wanneer er in de eerste 6 maanden van de ziekte minimaal 5 betrokken gewrichten zijn. Er wordt een indeling gemaakt in reumafactor positieve (RF+) poly-articulaire JIA en reumafactor negatieve (RF-) poly-articulaire JIA. De RF+ poly-articulaire JIA wordt gezien als de juveniele vorm van reumatoïde artritis. In Nederland komt RF+ poly-articulaire JIA maar weinig frequent voor (2-7%) en wordt vooral gezien bij meisjes, meestal op de late kinderleeftijd of in de puberteit. De aandoening presenteert zich dan met een symmetrische poly-artritis van vooral polsen en kleine gewrichten van handen en voeten die vaak leidt tot lokale schade. Snelle en intensieve behandeling is dus op zijn plaats. RF-poly-articulaire JIA lijkt een mengbeeld van 2 subtypes te



Afb. 4. Orale afters

zijn. Enerzijds is er een groep patiënten die zich gedraagt als een extended oligo-articulaire JIA waarbij ook vaak de ANA positief is. Deze patiënten hebben wat hun gewrichten betreft een vrij gunstige prognose, maar ook een verhoogd risico op uveïtis. Anderzijds wordt er een groep gezien die sterk lijkt op de seronegatieve reumatoïde artritis bij volwassenen met een wisselende prognose.

Gezien het agressievere beloop van deze poly-articulaire vorm van JIA wordt in principe direct gestart met een DMARD, bij voorkeur methotrexaat. Omdat het effect van methotrexaat 6-12 weken op zich laat wachten, kan een lage dosering prednison tijdelijk worden bijgegeven ter overbrugging. Ook kunnen aanvullend intra-articulaire injecties worden overwogen. Indien methotrexaat onvoldoende effect heeft, kan behandeling met een biological worden overwogen. De meest gebruikte biologicals bij poly-articulaire JIA zijn etanercept (EnbrelTM) en adalimumab (HumiraTM).

JIA met enthesitis

JIA met enthesitis, ook wel de juveniele vorm van spondylarthropathie genoemd, verschilt van de andere vormen van JIA doordat het vaker voorkomt bij jongens en vaak ontstaat na het zesde levensjaar. Er is een sterke associatie met het humaan leukocyten antigeen (HLA) B27, een membraangebonden antigeen, en andere ziektebeelden die daaraan verwante zijn, zoals inflammatoire darmziekten, acute uveïtis anterior en reactieve artritis. Het betreft meestal een artritis van de onderste extremiteiten en gaat vaak gepaard met enthesitis (ontsteking op de plek waar een pees, ligament of fascia aanhecht op het bot; klassiek achillotendinitis). Daarnaast kunnen er axiale klachten optreden zoals sacro-iliïtis of ontstekingen op andere plekken in de wervelkolom. Uveïtis wordt ook frequent bij deze groep kinderen gezien, maar betreft meestal met een acuut rood oog (acute uveïtis anterior). Het is onduidelijk welke kinderen klachten blijven houden en uiteindelijk de ziekte van Bechterew gaan ontwikkelen.

Behandeling van JIA met enthesitis is vaak lastig. Voor klachten van de perifere gewrichten, vooral artralgieën en enthesiopathieën volstaat vaak een NSAID. Bij onvoldoende effect of duidelijke artritiden kan behandeling met een

		Ja**	Nee
Anamnese	Problemen met kauwen	1p	0 p
	Eet langzamer dan de rest	1p	0 p
	Moeite met bijten hard voedsel	1p	0 p
	Pijn bij eten	1p	0 p
	Beperkte mondopening	1p	0 p
Onderzoek	Beperkte mondopening*	1p	0 p
	Crepitaties (hoorbaar)	1p	0 p
	Pijn bij maxmiale mondopening	1p	0 p
	Deviatie bij maximale mondopening (> 2 mm)	1p	0 p
Inspectie	Asymmetrie	1p	0 p
	Retrognathie	1p	0 p

* ≤ 35 mm bij kinderen ≤ 10 jaar en ≤ 40 mm in bij kinderen > 10 jaar
 ** een score van 2 of meer geeft indicatie voor aanvullend onderzoek

Tabel 2. TMJ-screening protocol.

DMARD worden overwogen. Naast methotrexaat wordt bij deze groep patiënten ook nog wel een sulfasalazine (SASP) voorgeschreven. Deze DMARD's hebben echter maar weinig effect op sacro-iliitis. Hiervoor is behandeling met NSAID's de eerste stap en indien er onvoldoende effect is van meerdere NSAID's na 3 maanden, is therapie met een biological geïndiceerd, bij voorkeur adalimumab.

Artritis psoriatica

De diagnose artritis psoriatica wordt gesteld indien er naast een chronische artritis sprake is van psoriasis. Daarnaast kan deze diagnose worden gesteld bij een chronische artritis en minimaal 2 van de volgende kenmerken: psoriasis bij een eerstegraads familielid, dactylitis (worstvormige ontsteking van een vinger of teen) of putjes in de nagels. Er lijken zich 2 verschillende groepen binnen de artritis psoriatica te begeven. Enerzijds zijn dit jonge meisjes met een asymmetrische oligo-artritis. Deze gedragen zich meer als een oligo-artculaire JIA, zijn vaak ANA-positief en hebben een sterk verhoogd risico op (asymptomatische) uveïtis. Anderzijds zijn er oudere kinderen, waarbij de man-vrouwratio nageenoeë 1:1 is en die meer een beeld van spondylarthropathie laten zien met enthesitis en sacro-iliitis.

Gezien deze heterogene groep is een prognose lastig te geven. Behandeling is afhankelijk van de klinische presentatie en kan lijken op die van een oligo-artculaire JIA of juist meer op een JIA met enthesitis.

Ongedifferentieerde artritis

In de restgroep vallen kinderen die niet voldoen aan de classificatiecriteria van een van bovenstaande subgroepen of kinderen die voldoen aan de criteria van meer dan 1 subklasse. Het betreft dus een heel heterogene groep van patiënten. Ongeveer 11-21% van alle JIA valt in deze groep.

Algemene behandelprincipes

Naast de medicamenteuze behandeling die hierboven per subtype is beschreven, zijn er ook meerdere algemene be-

handelprincipes voor kinderen met JIA van toepassing. Idealiter vindt er een multidisciplinaire behandeling plaats waarbij er naast een kinderreumatoloog plaats is voor in ieder geval een gespecialiseerd reumaverpleegkundige. Bij contracturen en persisterende artritis is het daarnaast belangrijk om laagdrempelig fysiotherapeutische begeleiding op te starten. Door de artritis kan een beenlengteverschil ontstaan waarvoor soms chirurgische correctie door een orthopedisch chirurg is aangewezen. Reguliere controles bij een oogarts op aanwezigheid van uveïtis worden volgens een vast schema ingepland (Nederlands Oogheelkundig Gezelschap, 2015).

Tandheelkundige aspecten

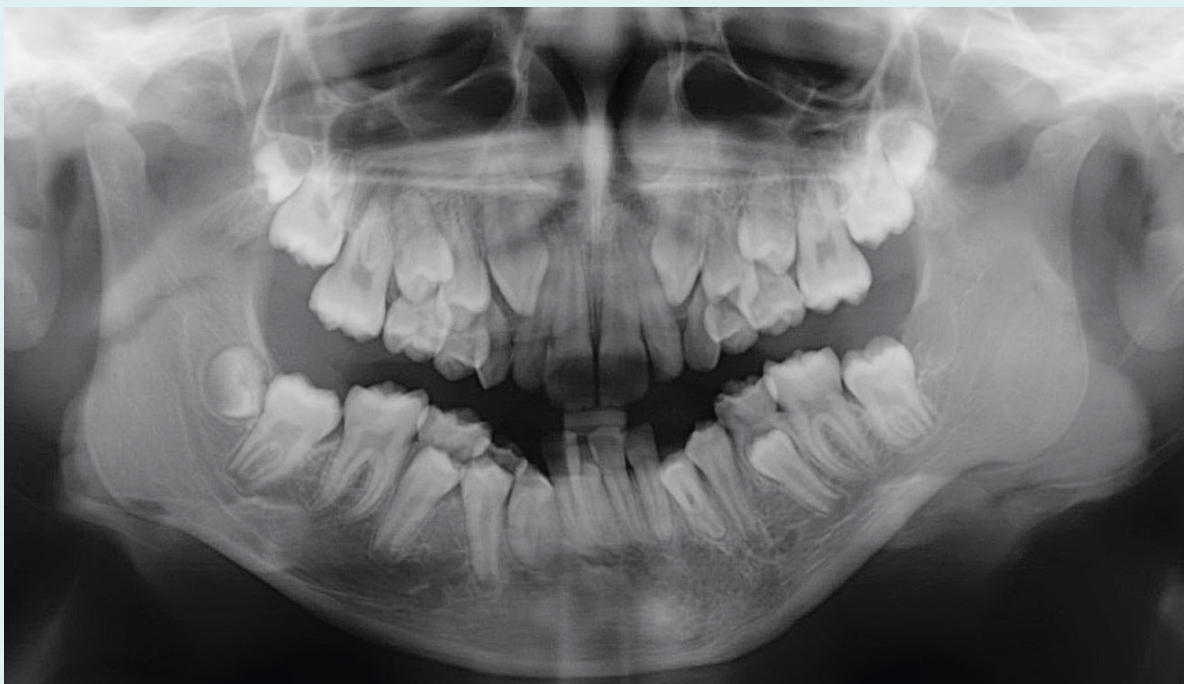Patiënten met JIA kunnen met verschillende tandheelkundige problemen te maken krijgen.

TMJ-artritis

TMJ-artritis is een bekende manifestatie van JIA. Het komt voor bij alle subtypes van JIA en kan zowel bij het openbaren van de ziekte als tijdens een later stadium worden gezien. TMJ-artritis wordt gezien bij 17-87% van de kinderen met JIA en TMJ-dysfunctie blijkt te correleren aan de JIA ziekteactiviteit (Twilt et al, 2006; Steenks et al, 2015).

Verhoogde cariësincidentie bij jeugdreuma

Patiënten hebben vaak last bij bijten of kauwen, ervaren crepiteren en er kan een asymmetrie van het gezicht ontstaan. Sommige patiënten ervaren echter maar weinig klachten, hetgeen de detectie van TMJ-betrokkenheid lastig maakt. Bij lichamelijk onderzoek kan men een beperkte mondopening zien, evenals een retrognathie, microgenie en een 'bird-like appearance'. De mate van afwijkingen aan de kaakkopjes zichtbaar bij radiologisch onderzoek kan variëren van kleine erosies en afplatting van het gewrichtsoppervlakte tot aan volledige destructie (Walton et al, 2000). Het is bekend dat het TMJ bestaat uit 3 kraakbeenachtige structuren: de fossa, de discus en de condyl. Recent onderzoek heeft laten zien dat de condyl, in vergelijking met de andere 2 structuren, meer type-II collageenvezels bevat. Mogelijk dat auto-immuniteit tegen dit type-II collageenvezels bij JIA de oorzaak is van de destructie die specifiek aan de condylen ontstaat (Tabeian et al, 2106). Histologisch wordt er een hypertrofische inflammatoire synovitis gezien met proliferatie van lokale bloedvaten. Bij een chronische ontsteking kan het inflammatoire pannusweefsel (ontstekingsweefsel dat een laagje vormt tussen het synovium en het kraakbeen) zich zelfs uitbreiden over het kraakbeenoppervlak in het kaakgewricht en daardoor leiden tot gewrichtsvorming. Soms kunnen adhesies tussen dit pannusweefsel zelfs leiden tot fibreuze ankylosering van het kaakgewricht (Walton et al, 2000). Het blijkt in de prak-



Panoramische röntgenopname: gebitselementen 13 tot en met 15 moeten nog wisselen, evenals gebitselementen 23 tot en met 25, 33 tot en met 35 en 43 en 44. Het linkerkaakkopje is afgeplat ten opzichte van rechts, hetgeen kan passen bij artritis ter plaatse.

Casus

Een 3-jarig meisje meldde zich op de polikliniek Kinderreumatologie met een chronische zwelling van een knie en een duim. Het lab toonde een positieve ANA. Onder de verdenking van een oligo-artculaire JIA werd aanvankelijk gestart met non-steroidal anti-inflammatoire drugs (NSAID) en een intra-artculaire injectie met corticosteroiden in het kniegewricht. Omdat deze medicatie onvoldoende effect gaf, werd in de daarop volgende maanden gestart met methotrexaat oraal

10 mg/m²/week. Na 3 jaar behandeling en in de afbouwfase van de methotrexaat viel een geringe kaakdeviatie op, zonder dat er duidelijk klachten waren gemeld van pijn bij kauwen of afhappen.

Deze deviatie bleek te berusten op een afplatting van een kaakkopje links op basis van een doorgemaakte artritis (afb.). De behandeling met methotrexaat werd geïntensiveerd en het patiëntje werd doorverwezen naar een mka-chirurg.

tijk vaak lastig om een TMJ-dysfunctie te herkennen. Ook ontbreekt vaak de tijd voor een uitgebreid kaakonderzoek. Derhalve is er een screeningsprotocol voor TJM-betrokkenheid bij kinderen met JIA ontwikkeld (tab. 2) (Steenks et al, 2015). Bij een score van 2 of meer wordt er geadviseerd om aanvullend onderzoek door middel van panoramische röntgenopname (zie casus) of MRI te verrichten of een consult door een gespecialiseerde mka-chirurg aan te vragen.

Behandeling van TMJ-artritis kan met lokale intra-artculaire corticosteroidinjecties worden gedaan. Dit heeft vooral op de korte termijn goede effecten. Of dit ook op de lange termijn effect heeft, is nog niet geheel duidelijk. Ook is het nog niet duidelijk of er mogelijk een nadelig effect van lokale corticosteroidinjecties bestaat op de groei van de kaak en het optreden van intra-artculaire calcificaties door de injectie. Omdat TMJ-artritis vaak een teken is van onderliggende JIA ziekteactiviteit, is het van belang om ook de systemische therapie voor de JIA te optimaliseren.

Cariës

Bij patiënten met JIA wordt een toegenomen incidentie van cariës gezien ten opzichte van de gezonde populatie.

Mogelijk dat artritis van de bovenste extremiteiten en beperkte mondopening door artritis van het TMJ leidt tot verminderde mondhygiëne en daardoor tot toegenomen cariës (Walton et al, 2000).

Medicamenteus

Methotrexaat wordt bij JIA frequent voorgeschreven. Een bekende bijwerking hiervan is een afteuze stomatitis. Dit kan vaak worden voorkomen door het consequent gebruiken van foliumzuur 24 tot 48 uur na de methotrexaat gift. Ook is er bij immuunsuppressieve medicatie een verhoogd risico op opportunistische infecties zoals orale candidiasis. Sommige patiënten gebruiken prednison als medicatie. Dit kan tot vertraagde wondgenezing leiden. Daarnaast kan chronisch gebruik van corticosteroiden tot een bijnierschorsinsufficiëntie leiden. Bij tandheelkundige behandelingen of operaties dient hier rekening mee te worden gehouden en zal de patiënt een stress-schema van corticosteroiden rondom de behandeling/operatie moeten gebruiken. Ook dient bij het gebruik van immuunsuppressieve medicatie laagdrempelig antibiotische profylaxe te worden overwogen.

Praktijkconclusie

JIA is de meest voorkomende oorzaak van chronische gewrichtsontsteking op de kinderleeftijd. Er zijn verschillende vormen van JIA die allemaal een eigen prognose en behandeling kennen. Bij alle vormen van JIA kunnen tandheelkundige problemen voorkomen waarbij TMJ-artritis een belangrijk maar lastig te herkennen fenomeen is. Voor tandartsen is het belangrijk om op de hoogte te zijn van de mogelijke bijwerkingen van de anti-reumatische medicatie en bovendien zouden zij mogelijk een rol kunnen spelen in de signalering van TMJ-problematiek bij kinderen met JIA.

Literatuur

- * Martini A. It is time to rethink juvenile idiopathic arthritis classification and nomenclature. *Ann Rheum Dis* 2012; 71: 1437-1439.
- * Nederlands Oogheelkundig Gezelschap. Richtlijn Uveïtis. Nijmegen: Nederlands Oogheelkundig Gezelschap, 2015.
- * Pascual V, Allantaz F, Arce E, Punaro M, Banchereau J. The role of interleukin-1 (IL-1) in the pathogenesis of systemic onset juvenile idiopathic arthritis and clinical response to IL-1 blockade. *J Exp Med* 2005; 201: 1479-1486.
- * Prakken B, Albani S, Martini A. Juvenile idiopathic arthritis. *Lancet* 2011; 377: 2138-2149.
- * Ruperto N, Brunner HI, Quartier P, et al. Two randomized trials of canakinumab in systemic juvenile idiopathic arthritis. *N Engl J Med* 2012; 367: 2396-2406.
- * Saurenmann RK, Rose JB, Tyrrell P, et al. Epidemiology of juvenile idiopathic arthritis in a multiethnic cohort: ethnicity as a risk factor. *Arthritis Rheum* 2007; 56: 1974-1984.
- * Steenks MH, Giancane G, Leeuw RR de, et al. Temporomandibular joint involvement in Juvenile Idiopathic Arthritis: reliability and validity of a screening protocol for the rheumatologist. *Pediatr Rheumatol Online J* 2015; 13: 15.
- * Tabeian H, Bakker AD, de Vries TJ, Zandieh-Doulabi B, Lobbezoo F, Everts V. Juvenile porcine temporomandibular joint: Three different cartilaginous structures? *Arch Oral Biol.* 2016; 72: 211-218.
- * Twilt M, Schulten AJ, Nicolaas P, Dülger A, Suijlekom-Smit LW van. Facioskeletal changes in children with juvenile idiopathic arthritis. *Ann Rheum Dis.* 2006;65: 823-825.
- * Walton AG, Welbury RR, Thomason JM, Foster HE. Oral health and juvenile idiopathic arthritis: a review. *Rheumatology (Oxford).* 2000; 39: 550-555.

Summary

Juvenile idiopathic arthritis

Juvenile idiopathic arthritis (JIA) is the most common cause of chronic inflammation of the joints in childhood. Currently, JIA is divided into 7 subtypes, distinguished on the basis of the symptoms present in the first six months of the illness. Pharmacological treatment is different for every subtype. With all forms of JIA, dental problems can occur. These can include an increasing incidence of dental caries, stomatitis with the use of methotrexate, oral candidiasis with the use of immunosuppressive medication and temporal mandibular joint (TMJ) arthritis. The detection of TMJ arthritis seems to be especially difficult in daily practice. Dentists could play a role in identifying the TMJ complication in children with JIA.

Bron

E.J.H. Schatorjé¹, A. van Royen-Kerkhof²

Uit ¹de afdeling Kinderreumatologie van de Sint Maartenskliniek in Nijmegen en ²de afdeling kinderimmunologie en -reumatologie van het Universitair Medisch Centrum Utrecht

Datum van acceptatie: 7 november 2017

Adres: mw. dr. E.J.H. Schatorjé, Sint Maartenskliniek Nijmegen, postbus 9011, 6500 GM Nijmegen

e.schatorje@maartenskliniek.nl