

Complicaties na onbehandeld mondletsel bij duiken

Samenvatting. Een 42-jarige man presenteerde zich met een terugkerende zwelling ter hoogte van de kin. Na een uitgebreide anamnese en klinisch en radiologisch onderzoek bleek het te gaan om een letsel als gevolg van het gebruik van een onvoldoende gedesinfecteerd mondstuk bij het duiken in een exotisch gebied. Mondletsels door gebruik van duikersmondstukken zijn alom bekend. Dat een niet behandeld letsel op termijn bijna tot tandverlies kan leiden, is minder bekend.

Zeghbroeck L van. Complicatie na onbehandeld mondletsel bij duiken
Ned Tijdschr Tandheelkd 2018; 125: 381-383
doi: <https://doi.org/10.5177/ntvt.2018.07/08.18136>

Leermoment

Een niet behandeld letsel door een slecht passend duikersmondstuk kan tot tandverlies leiden.

Gegeven

Een 42-jarige man werd door zijn huisarts verwezen naar zijn tandarts in verband met steeds terugkerende zwelling ter hoogte van de kin.

Anamnese

De patiënt vertelde zijn tandarts dat hij 3 maanden geleden, bij terugkeer van een vakantie naar een exotisch eiland, geconfronteerd werd met een zwelling van de kin, algehele malaise en koorts. Hij consulteerde eerst zijn huisarts die hem antibiotica voorschreef. De voorgeschiedenis toonde een gezonde, sportieve man die zelden medicatie neemt. Na de antibioticakuur verdween de zwelling. Twee maanden later trad er opnieuw een zwelling van de kin op tijdens een duikvakantie. De patiënt nam op eigen houtje antibiotica en de klachten verdwenen. Een maand later was de zwelling toch weer terug en consulteerde hij opnieuw zijn huisarts. Deze stuurde de patiënt door naar zijn tandarts.

Diagnostiek en behandeling

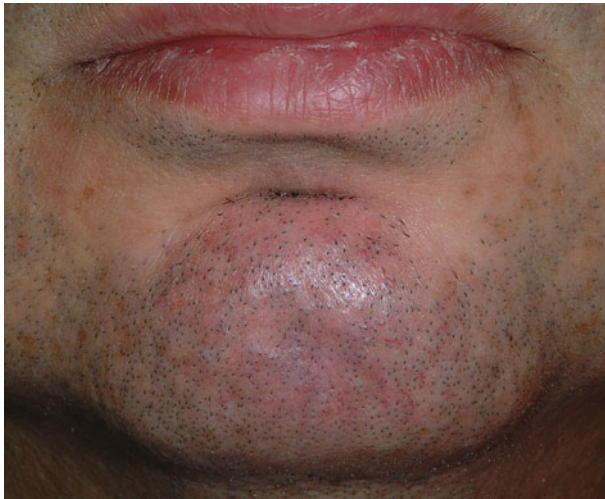Klinisch extraoraal onderzoek toonde een zwelling ter hoogte van de kin met sterk opgespannen huid (afb. 1).

Intraoraal onderzoek toonde een volledig betande onder- en bovenkaak en een verzorgd gebit. Het onderfront was intact en er waren geen pathologische pockets aanwezig. Bij palpatie was de zwelling diffuus en er was geen fistel aanwezig. De laatste professionele gebitsreiniging was 9 maanden geleden uitgevoerd en er was een beetje tandsteen aanwezig. De patiënt rookte niet.

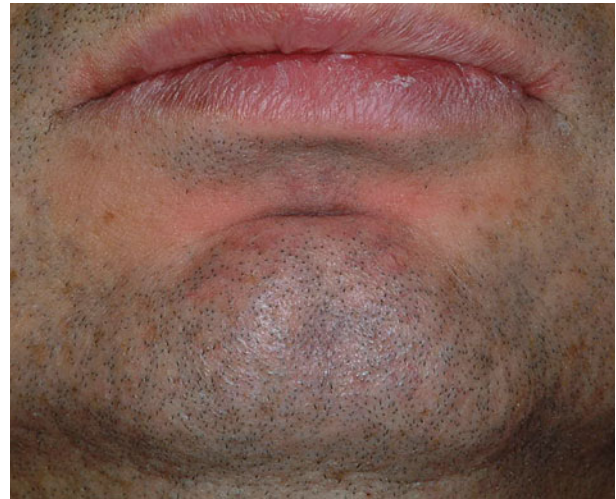
Radiologisch onderzoek toonde een grote radiolucente zone ter hoogte van de gebitselementen 41 en 31 (afb. 2). De sensibiliteitsmeting met de koudetest was positief ter hoogte van gebitselementen 42 en 32 en negatief ter hoogte van gebitselementen 31 en 41. Het onderfront was niet gevoelig bij percussie en vertoonde geen verhoogde mobiliteit. Als diagnose werd acute parodontitis apicalis weerhouden. De patiënt bleek een fervent sportduiker en had sterk ontwikkelde kauw- en gelaatsspieren en een ondiepe vestibulaire omslagplooi. Er waren geen zichtbare letsels.

Onder lokale anesthesie werd het abces ingesneden en de pus werd afgevoerd. Via deze exploratieve flap kon een botdefect van ongeveer 1 cm² worden geconstateerd ter hoogte van de gebitselementen 31 en 41. Bij gebitselement 41 was de hele wortel tot aan de apex omgeven met ontstekingsweefsel, terwijl de apex van gebitselement 31 nog niet door bot was omgeven. Er werd geen vreemd lichaam gevonden maar wel fibreus littekenweefsel ter hoogte van de overgang van aangehechte naar niet aangehechte gingiva.

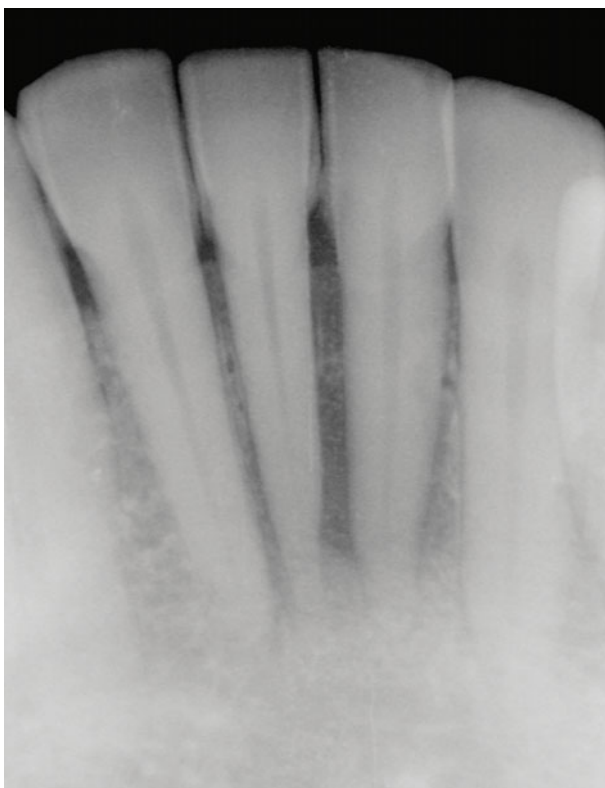
Na heling werd een proefboring uitgevoerd in gebitselement 31 (afb. 3). Deze bleek vitaal te zijn en de cavi-



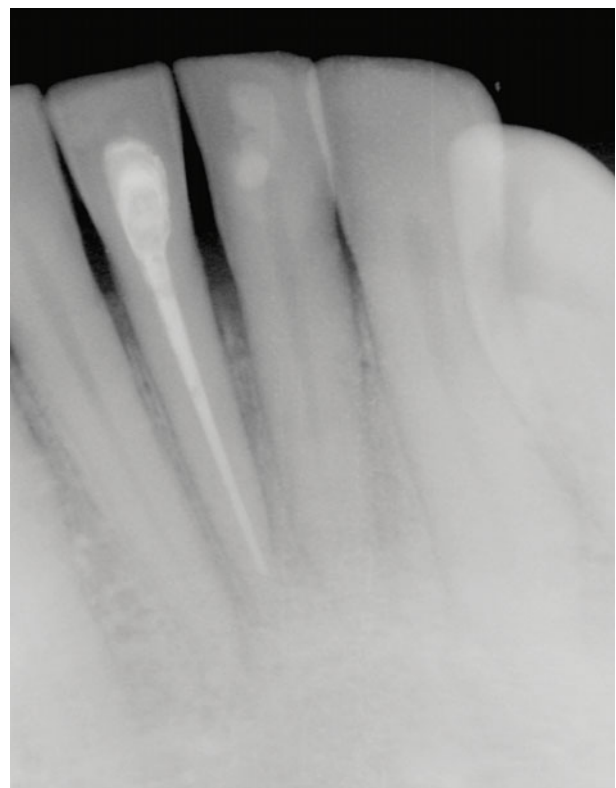
Afb. 1. Vooraanzicht van de gezwollen kin met gespannen huid.



Afb. 3. Vooraanzicht van de kin na heling.



Afb. 2. Apicaal beeld van de zone van zwelling. Zichtbare radiolucentie ter hoogte van gebitselementen 41 en 31.



Afb. 4. Na 1 jaar werd ter controle een röntgenopname gemaakt: de patient was klachtenvrij.

teit werd gevuld met een lichthardend microfijn composiet. Van gebitselement 41 werd het necrotisch zenuwweefsel verwijderd en daarna werd een wortelkanaalbehandeling in 2 fasen uitgevoerd. De patiënt kreeg het advies niet te duiken tot de definitieve behandeling was voltooid, zodat er geen perslucht in de wond zou komen. Na 1 jaar toonde de radiologische controle heling van de botlaesie (afb. 4).

Beschouwing

Mondletsels door gebruik van duikersmondstukken zijn wel omschreven (Zadik en Drucker, 2011). Een duiker krijgt lucht in de mond vanuit een tank via een ontspanner met mondstuk (afb.5). De duiker houdt het mondstuk met zijn gebitselementen, meestal de cuspidaten en premola-

ren, op zijn plaats. Een luchtdichte afsluiting dient gecreëerd te worden tussen de gebitselementen en de lippen. Er bestaan 3 soorten mondstukken: de standaardmondstukken, de aanpasbare mondstukken en de op maat gemaakte mondstukken. Ze worden vervaardigd uit siliconen of uit zachte acrylaat kunstharsen. Ze zijn flexibel maar door er hard op te bijten of de lippen er te sterk over te spannen kan schade aan het gebit of aan de omliggende weefsels ontstaan (Rogoff, 2010). Wanneer gedoken wordt in exotische centra wordt duikapparatuur met standaardmondstukken verhuurd. Deze zijn niet altijd goed aangepast en kunnen kwetsuren veroorzaken. Tevens worden de hygiënemaatregelen niet altijd zorgvuldig opgevolgd en is uitwisseling van mondstukken onder 'duikbuddies' een standaardoe-



Afb. 5. Een voorbeeld van een standaard mondstuk van een duikuitrusting.

fening tijdens training. Het duikersmondstuk werd reeds aangewezen als mogelijke vector voor overdracht van het herpes simplex virus (Potasman en Pick, 1997).

Bij deze patiënt werd waarschijnlijk een letsel opgelopen ter hoogte van de niet-aangehechte gingiva door de rand van het mondstuk tijdens de eerste duikvakantie. Dit letsel zorgde voor een porte d'entrée voor anaerobe bacteriën die lokaal voor de destructie zorgden (Bergenholtz en Lindhe, 1978). Of de opflakking na 2 maanden opnieuw was veroorzaakt door een mondstuk of het gevolg was van de necrose van gebitselment 41, is achteraf moeilijk te bepalen. De patiënt meldde geen tekenen van barodontalgia, zoals pijn bij het neerdalen of opstijgen tijdens het duiken (Zadik, 2010).

Gezien de grote populariteit van snorkelen en duiken is de kans groot dat tandartsen met deze letsels worden geconfronteerd. Ze moeten in staat zijn patiënten die gaan duiken correct te informeren over de keuze en het ontwerp van het mondstuk en het belang van desinfectie en onderhoud.

Literatuur

- * Bergenholtz G, Lindhe J. Effect of experimentally induced marginal periodontitis and periodontal scaling on the dental pulp. *J Clin Periodontol* 1978; 5: 59-73.
- * Potasman I, Pick N. Primary herpes labialis acquired during scuba diving course. *J Travel Med* 1997; 4: 144-145.
- * Rogoff A. Diving damage. *J Am Dent Assoc* 2010; 141: 15.
- * Zadik Y. Barodontalgia: what have we learned in the past decade? *Oral Surg Oral Pathol Oral Radiol Endod* 2010; 109: e65-e69.
- * Zadik Y, Drucker S. Diving dentistry: a review of the dental implications of scuba diving. *AustDent J* 2011; 56: 265-271.

Summary

Complications due to an oral injury caused by diving

A 42-year-old man presented himself with a complaint of recurrent swelling of the chin. After clinical and radiographic examination, it was shown to be an injury caused by the use of an insufficiently disinfected mouthpiece when diving at an exotic destination. Oral injuries caused by diving mouthpieces are widely known. It is less well known that an untreated injury can ultimately lead to tooth loss.

Bron

L. van Zeghbroeck

Uit de afdeling Prothetische Tandheelkunde van de faculteit Geneeskunde en Gezondheidswetenschappen van de Universiteit Gent in België

Datum van acceptatie: 13 april 2018

Adres: mw. prof. dr. L. van Zeghbroeck, Universiteit Gent, De Pintelaan 185 P8, 9000 Gent, België

lieve.vanzeghbroeck@ugent.be

Verantwoording

Dit artikel is gebaseerd op de eerder verschenen publicatie: Van Zeghbroeck L. Complication after untreated diving mouthpiece injury. *Trauma Emerg Care* 2016; 1: 8-10.