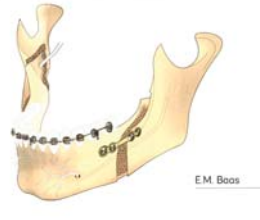


De BSSO versus distractieosteogenese

Bilateral sagittal split osteotomy versus distraction osteogenesis for mandibular advancements



E.M. Baas

Bilateral sagittal split osteotomy versus distraction osteogenesis for mandibular advancements

Amsterdam: Universiteit van Amsterdam, 2015

141 bl. geïll.

ISBN 978 94 91197 345

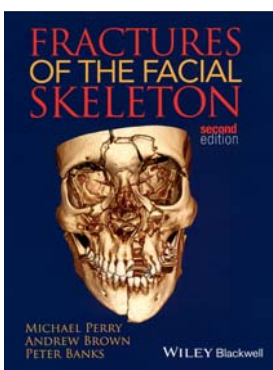
De bilaterale sagittale slijtingsosteotomie (BSSO) is een standaardprocedure voor de correctie van mandibulaire hypoplasia. Ondanks allerlei modificaties van de operatietechniek kunnen belangrijke complicaties optreden. Naast blijvend letsel aan de nervus alveolaris inferior (NAI) kan een naar voren verplaatste onderkaak 'teruglopen'. Begin jaren 90 van de vorige eeuw werd de distractieosteogenese toegepast om de kaak te verlengen bij patiënten met extreme mandibulaire hypoplasie. Bij deze techniek wordt de kaak doorgenomen en vervolgens worden de 2 kaakdelen geleidelijk uit elkaar geduwd. Op het grensvlak ontstaat spontaan bot. Met deze techniek zou minder schade optreden van de NAI en stabilere resultaten worden bereikt.

Begin van deze eeuw verscheen er een explosie van publicaties rondom de toepassing van de distractietechniek zonder wetenschappelijk robuust bewijs dat deze techniek beter zou zijn dan de conventionele BSSO. Voor het voorliggende proefschrift is prospectief gerandomiseerd klinisch onderzoek, een zogenoemd 'randomized clinical trial' (RCT), verricht met als vraagstelling of de distractietechniek een

serieus of beter alternatief zou zijn voor de conventionele BSSO. Bij 65 patiënten met mandibulaire hypoplasie werd bij 30 patiënten een distractie uitgevoerd en 35 patiënten ondergingen een BSSO. Bij onderzoek naar sensibiliteit van de onderlip en kin werd er geen verschil gevonden tussen beide groepen. Met behulp van cefalometrie werd de skeletale stabiliteit onderzocht. De positie van de onderkaak na een BSSO bleek niet significant te verschillen van die van de distractiegroep. Verder bleken de patiënten van de distractiegroep meer pijn te hebben, gebruikten ze meer pijnstillers en hadden ze meer infecties dan de patiënten van de BSSO-groep.

Alleen al de keuze voor de methode van dit onderzoek verdient lof. Er zijn maar weinig RCT's in de mka-chirurgie die kritisch en wetenschappelijk op een verantwoorde manier een techniek analyseren, laat staan de ene met de andere techniek vergelijken. De auteur is daar goed in geslaagd. De hoofdstukken zijn goed leesbaar en gepubliceerd in internationale tijdschriften. Ik zou zeggen: verplichte kost voor mka-chirurgen en orthodontisten.

Behandeling van traumata in het orofaciale gebied



M. Perry, A. Brown, P. Banks

Fractures of the facial skeleton

West Sussex: Wiley Blackwell, 2015

166 bl. geïll. £ 39.99

ISBN 978 1 119 96766 8

De tweede herziene druk van dit boek beschrijft op bondige, zeer overzichtelijke en prettig leesbare wijze de etiologie, de anatomie, de opvang van trauma-patiënten met hoofd-halsletsel, de diagnostische beeldvorming, de behandelmethoden van (dentoalveolaire) fracturen en weke delen, de postoperatieve zorg en de eventuele optredende complicaties. Hierbij staat de 'gouden standaard' op het gebied van de behandeling van traumata in het orofaciale gebied voorop. Daarnaast wordt er goed ingegaan op situaties waarover nog geen consensus bestaat, of waar moet worden geïmproviseerd. De nieuwe editie is uitgebreid met secties over spoed en vroege behandelindicaties, letsels van weke delen en panfaciale fracturen. De tekst wordt gelardeerd met eenvoudige, maar verhelderende afbeeldingen en tabellen. Het boek beschikt over een goed register.

Voor de fijnproevers die dieper op een onderwerp, behandelmethode - of deelaspecten daarvan - willen ingaan, worden per hoofdstuk adequate literatuuradviezen gegeven. Verwijzingen naar nieuwe (experimentele) ontwikkelingen zijn daarbij niet geïnccludeerd.

Al met al kan de herziene druk van dit boek zeer worden aanbevolen aan assistenten in opleiding voor mond-, kaak- en aangezichts-chirurgie, mka-chirurgen en medisch specialisten die regelmatig betrokken zijn bij hoofd-halsletsels.