

Excerpten

IN DEZE EDITIE UITGELICHT:

- Vrouwen met ernstige parodontitis lopen risico op een myocardinfarct
- Temporomandibulaire artroplastiek
- Prestaties van verbonden versus solitaire implantaten
- Nauwkeurigheid van conventionele en digitale intraorale afdruktechnieken
- Bleken geen effect op glazuurstructuur en het opnieuw verkleuren
- Meewegen van mening ouderen bij innovatie van de mondzorg
- Analgetisch effect van lachgas

Algemene ziekteleer

Vrouwen met ernstige parodontitis lopen risico op een myocardinfarct

Vrouwen krijgen een eerste myocardinfarct gemiddeld 10 jaar later dan mannen. De hypothese van dit retrospectieve casus-controle-onderzoek was dat de associatie tussen parodontitis en het ontstaan van een myocardinfarct verschilt tussen mannen en vrouwen.

De patiënten van maximaal 74 jaar oud hadden in 17 medische centra in Zweden in de periode van mei 2011 tot en met februari 2014 een eerste myocardinfarct gekregen. Exclusiecriteria waren vervanging van een hartklep en elke conditie die participatie belemmerde. Uit het bevolkingsregister werden controlepersonen geselecteerd die naar geslacht, leeftijd en woongebied niet verschilden van de patiënten en geen voorgeschiedenis hadden van een myocardinfarct of vervanging van een hartklep. In een kliniek dichtbij hen in de buurt werd van de 785 patiënten en 792 controlepersonen een panoramische röntgenopname gemaakt. Daar vulden zij ook een vragenlijst in over persoonsgegevens, medische conditie, medicijngebruik, roken en alcoholconsumptie. Op de panoramische röntgenopname werd voor elk gebitselement het percentage verlies van parodontaal bot bepaald door de afstanden van zowel de marginale botgrens als de glazuur-cementgrens tot de apex te meten. Per participant werd van de percentages botverlies van alle gebitselementen het gemiddelde berekend. Aan de hand hiervan vond een indeling in 3 groepen plaats: geen parodontitis bij gemiddeld minimaal 80% resterend bot; matige parodontitis waarbij dit percentage 66% tot 79% bedroeg; ernstige parodontitis bij maximaal 65% resterend bot.

Ernstige parodontitis kwam statistisch significant vaker voor bij vrouwelijke patiënten (14%) dan bij vrouwelijke controlepersonen (4%). Na correctie voor leeftijd, roken, diabetes mellitus, opleiding en huwelijkse staat bleek de kans op ernstige parodontitis statistisch significant groter voor vrouwelijke patiënten met dan zonder doorgemaakt myocardinfarct. Tevens was na correctie voor dezelfde factoren alleen bij vrouwen ernstige parodontitis statistisch significant gerelateerd aan een doorgemaakt myocardinfarct.

Conclusie. Vrouwen met ernstige parodontitis hadden een vergroot risico op het krijgen van een myocardinfarct.

C. de Baat

BRON

Nordendahl E, Gustafsson A, Norhammar A, Näsman P, Rydén L, Kjellström B. On behalf of the PAROKRANK Steering Committee. Severe periodontitis is associated with myocardial infarction in females. *J Dent Res* 2018; 97: 1114-1121.

Consequenties van nieuwe anticoagulantia voor de mondzorg

Veel mensen met cardiovasculaire ziekten gebruiken de nieuwe, direct werkende orale anticoagulantia (*novel or direct oral anticoagulants*; NOAC's/DOAC's). Dit artikel biedt informatie over de farmacokinetiek en de farmacodynamiek van DOAC's en over de zorgverlening aan mensen die een bloedige orale behandeling moeten ondergaan en gebruikers zijn van deze medicamenten.

DOAC's hebben een reversibele, krachtige, directe en selectieve remmende invloed op de hemostase. Apixaban,

edoxaban en rivaroxaban remmen hemostasefactor Xa die zich bindt aan hemostasefactor II (protrombine) om hemostasefactor IIa (trombine) te vormen. Dabigatran remt hemostasefactor IIa.

Door de directe werking op hemostasefactoren kunnen DOAC's snelwerkend, tussen 1 en 4 uur, en effectief worden toegepast. Na het staken of onderbreken van de medicatie, bijvoorbeeld als dit nodig is vanwege een geplande bloedige behandeling, is de hemostase snel normaal. DOAC's hebben nauwelijks interacties met andere medicamenten en met voedingsmiddelen. Regelmatige bepaling van de International Normalized Ratio (INR) van de hemostase in een bloedmonster is niet nodig. Nadeel is het nog aanzienlijke gebrek aan bekendheid en ervaring met DOAC's. Verder is er in bloedige noodsituaties nog geen antidotum voor apixaban, edoxaban en rivaroxaban. Voor dabigatran is wel een betrouwbaar antidotum beschikbaar, namelijk het intraveneus toe te dienen idarucizumab.

In de mondzorg moet altijd met de voor de medicatie met een DOAC verantwoordelijke arts worden overlegd of deze medicatie moet worden onderbroken voor een noodzakelijke, redelijk invasieve bloedige orale behandeling als (complexe) extractie(s), een chirurgische behandeling van de weke delen en het plaatsen van implantaten. Daarbij gaat het om het risico op een trombo-embolische aandoening bij onderbreken ten opzichte van het risico op een (na)bloeding, ondanks alle normaal te nemen preventieve maatregelen, bij niet onderbreken van de medicatie.

Conclusie. Zolang een beleidsrichtlijn rond de medicatie met DOAC's ontbreekt, dienen mondzorgverleners extra voorzichtig te zijn bij hun overweging om deze medicatie al dan niet te onderbreken.

C. de Baat

BRON

Fortier K, Shroff D, Reebye UN. Review: An overview and analysis of novel oral anticoagulants and their dental implications. *Gerodontology* 2018; 35: 78-86.

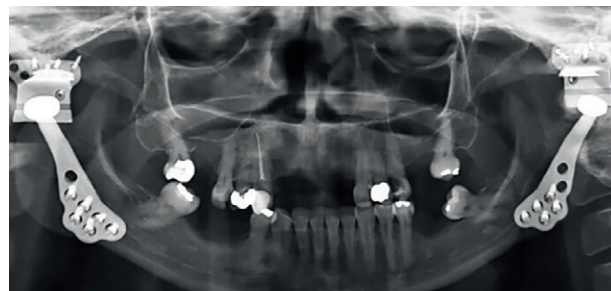
Gnathologie

Temporomandibulaire artroplastiek

Dit artikel behandelt de prothetische reconstructie van een temporomandibulair gewricht (artroplastiek) met een casusbeschrijving over de toepassing.

Een artroplastiek kan de natuurlijke vorm en functie van een temporomandibulair gewricht creëren of herstellen. Voor deze invasieve behandeling bestaan de volgende indicaties: ankylose, osteoartritis, auto-immuunziekten, tumoren, congenitale anatomische afwijkingen, ernstige resorptie van de condylus mandibulae en andere, niet conservatief te behandelen afwijkingen.

Er zijn 2 typen temporomandibulaire artroplastieken: individueel vervaardigde en confectie-artroplastieken. Con-



Beeld: ©Moreira CC BY-NC-ND

Afb. 1. Postoperatieve panoramische röntgenopname na 1 jaar.

fectie-artroplastieken kennen 3 maten en bestaan uit 2 onderdelen. Het onderdeel dat de fossa articularis van het os temporale vervangt, is vervaardigd van polyethyleen. Het onderdeel dat de condylus mandibulae vervangt, bestaat uit chroomkobaal bedekt met titanium. Individuele artroplastieken worden vervaardigd met behulp van computertomografie. Ze zijn daardoor duurder dan de confectie-artroplastieken, maar de chirurgische behandeling is minder gecompliceerd.

Een 41-jarige vrouw had 6 jaar lang constant pijn in beide temporomandibulaire gewrichten, vergezeld van een beperkte mondopening. Ook had zij aan beide kanten symptomen van verplaatsing van de discus articularis, zonder reductie. Aanvankelijk werd de afwijking gedurende 1 jaar conservatief behandeld met kauwspieroefeningen, optimalisering van de occlusie, analgetica, spierrelaxantia, acupunctuur en logopedie. Omdat dit allemaal geen soelaas bood, werd besloten tot artrocentese. Twee jaar later werd dit nogmaals gedaan, maar succes bleef uit. Weer een jaar later werd chirurgisch beiderzijds een repositionering van de discus articularis uitgevoerd, maar ook tevergeefs. De pijn was alleen maar geïntensiveerd en de mondopening beperkte zich tot 13 mm. Chirurgische resectie en prothetische reconstructie van de condyli mandibulae bleef nog de enige optie. Gekozen werd voor confectie-artroplastieken. Direct na de behandeling begon de pijn af te nemen. Na een jaar was de patiënt pijnvrij, had weer een normale mondopening en geen enkele functiebeperking meer (afb. 1).

Conclusie. Artroplastiek lijkt een goede behandeling voor stoornissen van een temporomandibulair gewricht waarvoor conservatieve behandelingen geen oplossing bieden.

C. de Baat

BRON

Moreira CVA, Serra AVP, Silva LOR, Fernandes ACF, de Azevedo RA. Total bilateral TMJ reconstruction for pain and dysfunction: Case report. *Int J Surg Case Rep* 2018; 42: 138-144.

Prothetische tandheelkunde

Prestaties van verbonden versus solitaire implantaten

Uit diverse onderzoeken komt naar voren dat het verbin-

den van implantaten zou leiden tot een gunstiger krachtenverdeling en lagere spanningsconcentraties in het corticale bot, terwijl solitaire restauraties makkelijker schoon te houden zouden zijn en geassocieerd zijn met een betere pasvorm, een fraaiere perimucosale doorgang en cervicale contour. Een eenduidig antwoord biedt de literatuur niet en daarom werden in een systematisch literatuuronderzoek en een meta-analyse het marginale botverlies, de implantaatoverleving en het voorkomen van prothetische complicaties onderzocht van verbonden en solitaire implantaatkronen.

Gezocht werd in de databestanden van PubMed/MEDLINE, de Cochrane Library en Scopus tot en met november 2017. Er werden 19 onderzoeken geïncludeerd waaronder 1 gerandomiseerd klinisch onderzoek, 7 prospectieve klinische en 11 retrospectieve onderzoeken. In totaal betrof het 4.215 implantaten (in 2.185 patiënten) waarvan 2.768 verbonden en 1.447 solitaire restauraties. De gemiddelde observatieperiode bedroeg 87,8 maanden.

Voor marginaal botverlies werd geen significant verschil gevonden tussen verbonden en solitaire implantaten. In de zijdelingse delen gingen 75 implantaten verloren (3,4%), waarvan 24 verbonden en 51 solitaire restauraties (99,1% versus 96,5%). Dat verschil was statistisch significant in het voordeel van de verbonden implantaten. De meest voorkomende prothetische complicaties waren porseleinbreuk en losse schroeven, maar beide waren in prevalentie niet verschillend in de 2 groepen.

Conclusie. Tussen verbonden en solitaire implantaatvoorzieningen valt geen verschil waar te nemen in de hoeveelheid marginaal botverlies en de incidentie van prothetische complicaties, maar de implantaatoverleving van verbonden implantaten is wat gunstiger.

J.C.W. van Zeumeren, M.S. Cune

BRON

De Souza Batista VE, Verri FR, Lemos CAA, et al. Should the restoration of adjacent implants be splinted or nonsplinted? A systematic review and meta-analysis. J Prosthet Dent 2018 Jun 29 [Epub ahead of print].

Direct versus vroeg belasten van solitaire implantaten

Aan de hand van een systematisch literatuuronderzoek en een meta-analyse werden de resultaten van direct en vroeg belasten van solitaire implantaten vergeleken. Direct belasten werd gedefinieerd als het plaatsen van de suprastructuur binnen 3 dagen na het plaatsen van het implantaat. Bij vroeg belasten werd de kroon tussen de 3 dagen en 3 maanden geplaatst. Uitkomstmaten waren het marginale botverlies en de overlevingskans.

Een zoekopdracht werd uitgevoerd in elektronische databases PubMed/Medline, Embase en de Cochrane Library. Onderzoeken waarin partieel edentate patiënten met implantaten die direct en vroeg werden belast, werden ge-

inludeerd als de patiëntengroep groter dan 10 deelnemers was en de follow-upperiode langer dan 6 maanden bedroeg. Het risico op bias werd geanalyseerd met behulp van het daarvoor door de Cochrane-organisatie ontwikkelde toetsingsinstrument.

Vijf onderzoeken werden geïncludeerd, waarbij 1 artikel een hoog risico op bias had en de andere 4 een laag risico. De meeste onderzoeken gebruikten dezelfde evaluatiecriteria voor de overlevingskans namelijk: prothetische complicaties, prothetisch falen, implantaatfalen, biologische complicaties of marginaal peri-implantair botniveau zoals beoordeeld op periapicale röntgenopnamen. Er werden geen significante verschillen gevonden in de overlevingskans of (verlies van) marginaal botniveau van direct en vroeg belaste implantaatkronen na 1 en 3 jaar.

Conclusie. De keuze tussen direct en vroeg belasten van implantaatkronen heeft geen invloed heeft op de overlevingskans en het marginale botverlies rond implantaten op een termijn van 1 en 3 jaar.

M.M. Peuchen, M.S. Cune

BRON

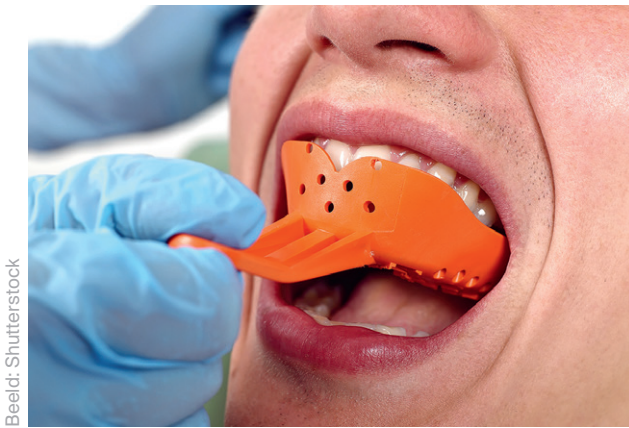Pigozzo MN, Rebelo da Costa T, Sesma N, Laganá DC. Immediate versus early loading of single dental implants: A systematic review and meta-analysis. J Prosthet Dent 2018; 120: 25-34.

Nauwkeurigheid van conventionele en digitale intraorale afdruktechnieken

De conventionele afdrukmethode wordt nog steeds gezien als de gouden standaard, maar digitale afdruktechnieken krijgen in toenemende mate aandacht. In dit onderzoek werd de reproduceerbaarheid en precisie van conventionele afdrukken vergeleken met 2 digitale scanners.

Er werd gebruikgemaakt van een verzilverd model met glaspartikels aan het oppervlak. Het model werd gescand met een heel nauwkeurige, industriële scanner (Incise) en dat gold als referentie. Vervolgens werden met de Trios 3 scanner (3Shape, n = 5) en de CEREC Omnicam scanner (Sirona, n = 5) intraorale digitale opnames gemaakt. De analoge, conventionele afdruk werd genomen met een polyvinyl siloxane afdrukmetaal (Aquasil Ultra; Dentsply Caulk, n = 5). Deze afdrukken werden uitgegoten in type IV stone gips (Silky-Rock; Whipmix) en vervolgens gescand met de referentiescanner. Om de reproduceerbaarheid en precisie te bepalen, werden alle scans over elkaar gelegd en onderling vergeleken met behulp van *surface-matching software* (Geomagic Control, 2014, 3D Systems).

Ten aanzien van de reproduceerbaarheid, uitgedrukt in de 'gemiddelde afwijking' presteerde de conventionele afdrukmethode significant beter ($p = 0,006$) dan de CEREC Omnicam en de 3Shape Trios 3 ($21,7 \mu\text{m}$ versus $36,5 \mu\text{m}$ versus $49,9 \mu\text{m}$). De beide digitale scanners verschilden onderling niet ($p = 0,153$). Met betrekking tot de precisie van de afdrukken, presteerde de conventionele af-



Beeld: Shutterstock

drukmethode ook significant beter ten opzichte van de referentiescan dan de CEREC Omnicam en de 3Shape Trios 3 (gemiddelde afwijking van 24,3 μm versus 80,3 μm versus 87,1 μm). Tussen de 2 digitale afdruksystemen werd geen statistisch significant verschil gevonden ($p = 0,757$).

Conclusie. Binnen de beperkingen van dit *in-vitro*-onderzoek bleken conventionele afdrukken reproduceerbaarder en preciezer dan beide digitale afdrukmethoden. Alle afwijkingen waren echter minder dan de 100 μm , wat klinisch over het algemeen een geaccepteerde grootte is. Voorzichtigheid is geboden bij het maken van een afdruk ten behoeve van starre werkstukken met een grotere overspanning, omdat de afwijking van de digitale afdruk dan wellicht te groot is voor een goed passend werkstuk.

M. Bosnjak, M.S. Cune

BRON

Malik J, Rodriguez J, Wiesbloom M, Petridis H. Comparison of accuracy between a conventional and two digital intraoral impression techniques. *Int J Prosthodont* 2018; 31: 107-113.

Basiswetenschappen

Bleken geen effect op glazuurstructuur en het opnieuw verkleuren

Het bleken van gebitselementen is populair onder patiënten met intrinsieke of extrinsieke gebitsverkleuringen. Het is onduidelijk of bleken de oppervlaktestructuur van het glazuur verruwt en de vatbaarheid voor opnieuw verkleuren vergroot. Het doel van dit *in-vitro*-onderzoek was na te gaan of de concentratie carbamideperoxide van het bleekmiddel de mate van bleken beïnvloedt, of bleken de vatbaarheid voor opnieuw verkleuren van het glazuur verhoogt en of veranderingen in de oppervlaktestructuur van het glazuur zijn aan te tonen na het bleken.

Er werden 45 geëxtraheerde gebitselementen ondergedompeld in 5 verschillende oplossingen (wijn, koffie, thee, cola en water) gedurende 15 dagen op 80° C om natuurlijke tandverkleuring na te bootsen. De kleurverschillen (ΔE) werden gemeten met een colorimeter. De gebitsele-

menten werden gebleekt met verschillende concentraties carbamideperoxidebleekmiddelen (20%, 35% en 44%) en ΔE werd gemeten op verschillende tijdsintervallen. Vervolgens werden de gebitselementen opnieuw gekleurd in dezelfde oplossingen. De ΔE van het initiële kleuren werd vergeleken met ΔE van het opnieuw verkleuren na bleken. Met een elektronenmicroscop werd gekeken of de oppervlaktestructuur van het glazuur van de gebitselementen was veranderd. Energie Dispersieve Röntgenspectroscopie (EDX) werd gebruikt om de glazuursamenstelling van de gebitsoppervlakken te bepalen na het opnieuw verkleuren.

De concentratie van het bleekmiddel bleek niet bepalend te zijn voor de mate van bleken van de gebitselementen die verkleurd waren door de onderzochte oplossingen. De mate van verkleuring door de kleurstoffen vóór bleken was niet significant verschillend van die van ná het bleken. Beelden van de elektronenmicroscop vertoonden weinig verandering van het glazuuroppervlak na bleken. Wel werd op het glazuur dat in wijn en thee was ondergedompeld een coating gezien die qua samenstelling verschilde met die van het glazuuroppervlak.

Conclusie. bleken met carbamideperoxide geeft het glazuur geen verhoogde vatbaarheid voor opnieuw verkleuren en tast de oppervlaktestructuur van het glazuur niet aan. Het gebruik van een hogere concentratie carbamideperoxide veroorzaakte geen groter kleurverschil.

J. van der Schaar, M.S. Cune

BRON

Farawati FAL, Hsu S, O'Neill E, Neal D, Clark A, Esquivel-Upshaw J. Effect of carbamide peroxide bleaching on enamel characteristics and susceptibility to further discoloration. *J Prosthet Dent* 2018; 20 augustus [Epub ahead of print].

Gerodontologie

Meewegen van mening ouderen bij innovatie van de mondzorg

De benodigde zorgverlening kent 4 bepalende factoren: grootte en zorgvraag van de populatie, type zorgverlening dat voldoet aan de zorgvraag en efficiëntie van het gezondheidszorgsysteem. Het onderhavige artikel verschaft informatie over het laten meewegen van de mening van betrokkenen bij innovatie van het gezondheidszorgsysteem, vooral gericht op de mondzorg voor ouderen.

Om ouderen te laten meedenken en meebeslissen over de benodigde mondzorg zijn 4 methodologische processen beschikbaar. Allereerst dient men met alle betrokkenen prioriteiten te stellen, zowel voor de zorgverlening als voor het wetenschappelijk onderzoek. Een methode hiertoe is prioritering door betrokkenen (*priority setting partnership*; PSP). Dit was al uitgevoerd met een PSP onder zorgconsumenten, verzorgenden, mantelzorgers, financiers en zorgverleners als geriater, specialisten ouderengenees-

kunde, tandartsen-geriatrie en managers van woonzorgcentra. De uitkomst hiervan was dat behoefte bestaat aan zorgvragen van ouderen, inventarisatie van de aard en de omvang van het totale mondgezondheidsprobleem en het patiëntenperspectief op de preventieve en curatieve aanpak van mondziekten. Verder moet duidelijk worden welke opleiding mondzorgverleners daartoe moeten krijgen. Ook moeten ouderen, verzorgenden, mantelzorgers en professionele zorgverleners bewust worden gemaakt van het belang van goede mondzorg.

Een tweede methodologisch proces is het discrete keuze-experiment (*discrete choice experiment*; DCE). Dit is een kwantitatieve methode om het door ouderen toegekende belang van verschillende aspecten van de zorgverlening te bepalen door ze keuzen te laten maken.

Als derde kan men bij het uitvoeren van een systematisch literatuuronderzoek gebruikmaken van een standaardlijst uitkomstmaten (*core outcome set*; COR), in dit geval gericht op de mening van patiënten over mondzorg.

Tot slot kan men patiënten interviewen over hun ervaringen met de mondzorg en over hun ideaalbeeld van het gezondheidszorgsysteem (*experience-based co-design*; EBCD).

Conclusie. Voor innovatie van de mondzorg voor ouderen zijn PSP, DCE, COR en EBCD aanbevolen methodologische processen om verantwoorde keuzen te maken die beantwoorden aan de zorgvraag van ouderen.

C. de Baat

BRON

Brocklehurst PR, McKenna G, Schimmel M, et al. How do we incorporate patient views into the design of healthcare services for older people: a discussion paper. *BMC Oral Health* 2018; 18: 61.

Kindertandheelkunde

Analgetisch effect van lachgas

Behalve sedatie veroorzaakt de toepassing van lachgas ook een analgetisch effect. Doel van het onderzoek was om in

een gerandomiseerd klinisch experiment na te gaan of dit analgetisch effect sterk genoeg is om klasse I- en II-restauraties in tijdelijke molaren te vervaardigen zonder toepassing van lokale anesthesie. Om de risico's uit oogpunt van pulpapathologie te omzeilen bleef het onderzoek beperkt tot caviteiten minder dan tweederde van de dentinediepte.

Lachgas werd toegepast volgens de Relative Analgesia (RA)-techniek, wat neerkomt op een concentratie lachgas van maximaal 50%. In de experimentele groep werd uitsluitend lachgas toegediend. In de controlegroep werd lachgas toegepast in combinatie met lokale anesthesie, voorafgegaan door de applicatie van een oppervlakte-anestheticum. Voor het onderzoek werden 95 kinderen (3 tot 10 jaar) geselecteerd. De pijnperceptie werd beoordeeld aan de hand van een visueel analoge schaal (VAS, Wong-Baker FACES Pain Rating Scale). Kinderen die niet hadden gescoord werden uitgesloten van verder onderzoek. De resultaten zijn weergegeven in de tabel 1. Ook voor het geslacht bleek de VAS niet significant te verschillen (tab. 2).

Het blijkt dat er geen significant verschil in pijnperceptie bestond tussen beide groepen ($p > 0,05$). Het voordeel van het uitblijven van lokale anesthesie is dat voorlichting over lip- of tongbijten overbodig is. De optie om niet-restauratief te behandelen bleef buiten beeld.

Conclusie. Het analgetisch effect van lachgas is sterk genoeg om klasse I- en II-restauraties in tijdelijke molaren te vervaardigen zonder toepassing van lokale anesthesie.

R.J.M. Gruythuysen

BRON

Arcari S, Moscati M. Nitrous oxide analgesic effect on children receiving restorative treatment on primary molars. *Eur J Paediatr Dent* 2018; 19: 205-212.

	Controlegroep	Onderzoeksgroep	P-waarde
N	42	48	
Leeftijd (gemiddeld (sd))	6,42 (1,33)	5,94 (1,35)	0,097
Meisjes (%)	25 (59,9)	27 (56,2)	0,920
Jongens (%)	17 (40,5)	21 (43,8)	
VAS (gemiddeld (sd))	1,81 (0,92)	1,58 (0,68)	0,184

Tabel 1. Evaluatie van de pijnperceptie in de RA-groep en de controlegroep aan de hand van de VAS.

	Jongens	Meisjes	P-waarde
Onderzoeksgroep	1,24 (0,68)	1,63 (0,69)	0,562
Controlegroep	1,71 (0,77)	1,88 (1,01)	0,699

Tabel 2. Vergelijking VAS tussen jongens en meisjes.