

De 3D-geprinte boormal voor de bilaterale sagittale splijtingsosteotomie

De bilaterale sagittale splijtingsosteotomie (BSSO) is een veel gebruikte chirurgische techniek binnen de orthognatische chirurgie. Het specifieke osteotomie-ontwerp kan per kliniek verschillen. Wat echter de beste positie is van de zaagsneden bij een BSSO blijft de vraag en kan wellicht ook per patiënt verschillen. Daarnaast kan standaardisatie, voor bijvoorbeeld onderzoek, gewenst zijn. Wellicht zou preoperatieve planning met een 'boormal' om hiermee individueel geplande zaagsneden te kunnen plaatsen tijdens de BSSO een meerwaarde zijn. Voor dit doel werd bij een patiënt een preoperatieve 3D-geprinte biocompatibele boormal vervaardigd. Het verschil tussen de preoperatief bepaalde zaagsnede met behulp van deze boormal en de daadwerkelijk uitgevoerde zaagsnede was nog groot.

Wes JT, Houppermans PNWJ, Verweij JP, Mensink G, Liberton N, Merkesteyn JPR van. De 3D-geprinte boormal voor de bilaterale sagittale splijtingsosteotomie *Ned Tijdschr Tandheelkd* 2016; 123: 400-404
doi: 10.5177/ntvt.2016.09.16142

Inleiding

De bilaterale sagittale splijtingsosteotomie (BSSO) is een veel uitgevoerde chirurgische techniek voor de correctie van maxillofaciale afwijkingen. De procedure werd voor het eerst beschreven door Trauner en Obwegeser in 1957 (Trauner en Obwegeser, 1957). Dal Pont en Hunsuck introduceerden latere belangrijke modificaties om zo tot een betrouwbare linguale splijting te komen met een groter contactvlak tussen de gespleten botdelen (Dal Pont, 1961; Hunsuck, 1968). Sinds vele decennia wordt het inmiddels conventionele osteotomie-ontwerp van Hunsuck gebruikt (afb. 1). Dit ontwerp bestaat uit 3 zaagsneden: een horizontale zaagsnede die posterieur van de foramen mandibulare eindigt, een verbindende sagittale zaagsnede over de opstijgende tak van de ramus mandibulae en een verticale buccale zaagsnede, die distaal van de tweede molaar tot de onderrand van de mandibula verloopt, een hoek van 90 graden maakt door de onderrand en reikt tot de linguale cortex.

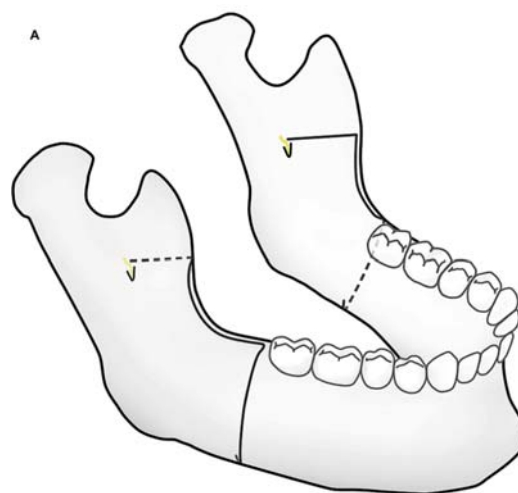
Normaliter worden deze zaagsneden volgens het hierboven beschreven vaste osteotomie-ontwerp geplaatst, zonder specifieke preoperatieve planning. Wat de ideale positie van de zaagsneden is, blijft echter onduidelijk en kan wellicht ook per patiënt verschillen (Verweij et al, 2015; Verweij en Van Merkesteyn, 2015; Wolford, 2015). Wellicht zou het van meerwaarde kunnen zijn om preoperatief een 'boormal' te vervaardigen waarmee individuele zaagsneden kunnen worden gepland en gebruikt tijdens de BSSO.

Bij 1 patiënt is het vervaardigen van een dergelijke boormal voor BSSO en de chirurgische techniek met een

Leerdoel

Na het lezen van dit artikel:

- heeft u enig inzicht in de bilaterale sagittale splijtingsosteotomie en in de rol die een boormal in de chirurgische procedure zou kunnen spelen.



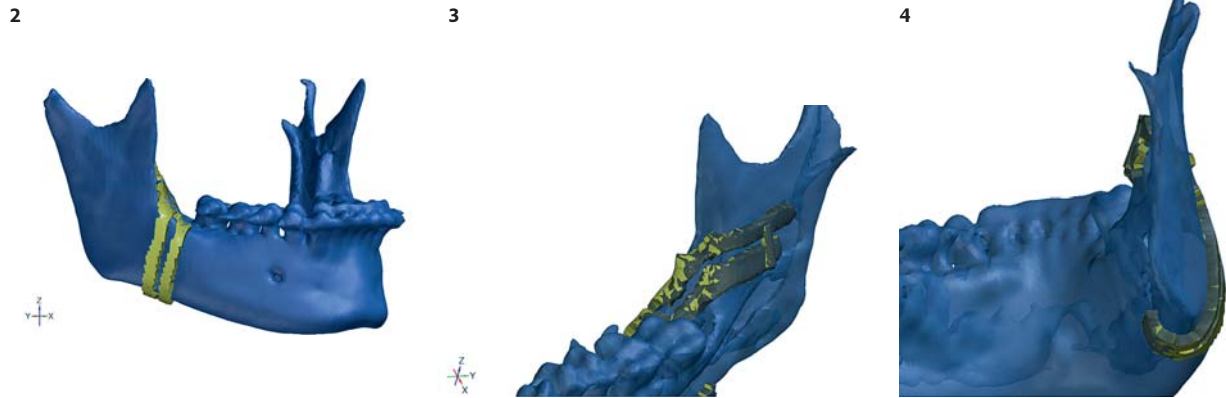
Afb. 1. Osteotomie-ontwerp volgens Hunsuck met 3 zaagsneden: een horizontale die posterieur van de foramen mandibulare eindigt, een verbindende sagittale over de opstijgende tak van de ramus mandibulae en een verticale buccale die distaal van de tweede molaar tot de onderrand van de mandibula verloopt en een hoek van 90 graden maakt door de onderrand en reikt tot de linguale cortex.

individueel vervaardigde 3D-geprinte boormal onderzocht. Wellicht kan een dergelijke boormal de preoperatieve planning van de zaagsneden mogelijk maken, waarbij rekening kan worden gehouden met bijvoorbeeld de ligging van de nervus alveolaris inferior, de dikte van de cortex en eventuele aanwezige derde molaren. Uiteindelijk is het doel dat deze preoperatieve planning tot minder complicaties als ongewenste splijting/fractuur ('bad split') en hypesthesie van de nervus alveolaris inferior leidt.

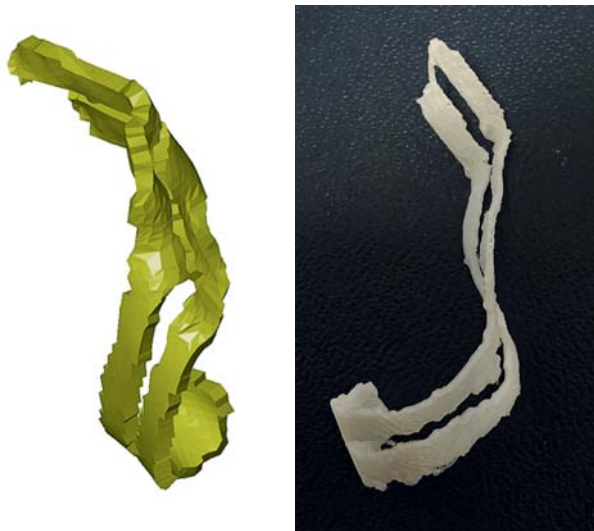De eerste ervaring

Een 50-jarige vrouw met een Klasse II-malocclusie en een palatumbeet werd door haar tandarts verwezen voor orthognatische chirurgie naar de afdeling Mondziekten, Kaak- en Aangezichtschirurgie van een universitair medisch centrum. Een BSSO was geïndiceerd en preoperatief werd een cone-beamcomputertomogram (CBCT) gemaakt. De patiënt ging akkoord met gebruik van een boormal tijdens de operatie.

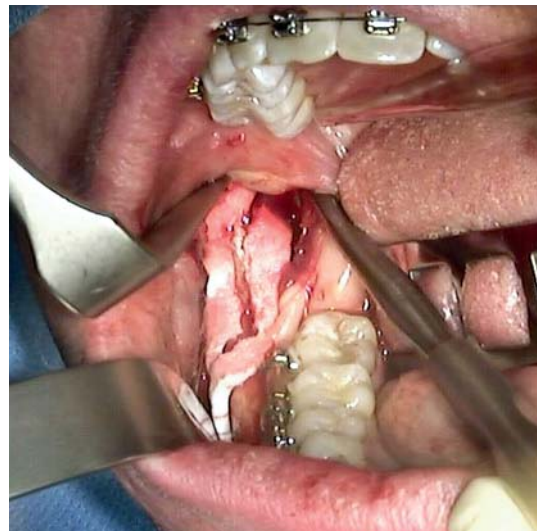De preoperatieve planning werd op basis van de CBCT-scan verricht met behulp van 3D-software (Invesalius 3.0).



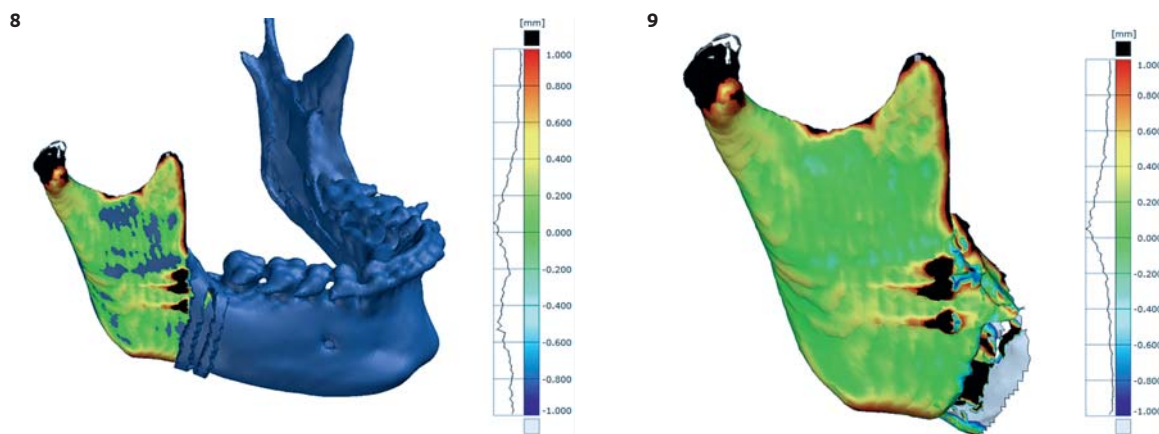
Afb. 2, 3 en 4. Preoperatief geplande boormal op CBCT-scan, buccaal, mediaal en posterieur aanzicht.



Afb. 5. De in 3D-software preoperatief geplande boormal. Afb. 6. De 3D-geprinte proefboormal.



Afb. 7. Boormal tijdens plaatsing *in situ* (foto m.b.v. videocamera).

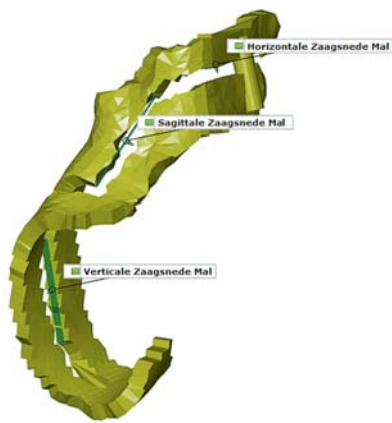

Afb. 8 en 9. De postoperatief vervaardigde CBCT is uitgelijnd op de preoperatieve CBCT volgens de Gaussian best-fit-methode.

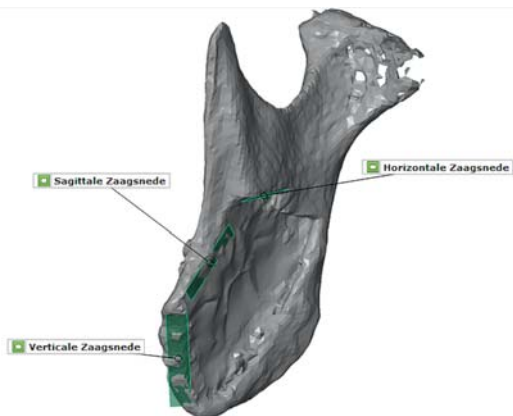
De rechterzijde van de mandibula werd verkend en vervolgens werd in de CBCT-scan aangegeven hoe de zaagsneden moesten verlopen. De vorm en de dikte van de boormal werden bepaald in samenwerking met de mka-chirurg (afb. 2 t/m 5). Het prototype boormal werd geprint met behulp van een Dimension Elite 3D-printer (afb.6). Vervaardiging van de definitieve boormal werd geautomatiseerd uitgevoerd met behulp van een 3D-printer volgens Selective La-

ser Sintering (SLS-printing) van biocompatibel materiaal (PA 2200, 2 mm, Oceanz; dit materiaal, is gebaseerd op polyamide 12), dat mag worden gebruikt bij patiënten.

De procedure werd volgens het standaard behandelprotocol uitgevoerd. Na de incisie en het afschuiven van het mucoperiost werd de boormal op de juiste positie aangebracht (afb. 7). Vervolgens werd met behulp van een piezo-apparaat de aanzet voor de zaagsneden (horizontaal,



Afb. 10. De preoperatief bepaalde zaagvlakken: verticaal, sagittaal en horizontaal.



Afb. 11. De daadwerkelijke zaagvlakken op de postoperatieve CBCT.

sagittaal en verticaal) aangegeven. De boormal werd verwijderd en de operatie werd op de gebruikelijke wijze en ongecompliceerd voortgezet.

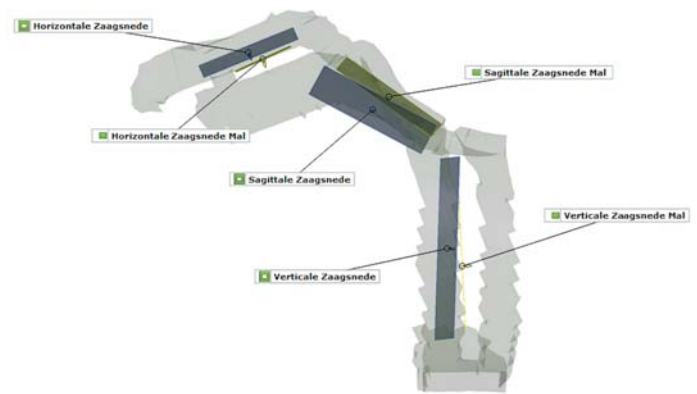
Tijdens de standaard follow-up werd 1 week postoperatief een CBCT gemaakt. De patiënt maakte het goed en had geen hypesthesie van de onderlip rechts. De pre- en postoperatieve CBCT-opnamen werden vergeleken en de proximale delen werden uitgelijnd volgens de Gaussian best-fit-methode (afb. 8 en 9). Vervolgens werden de preoperatief bepaalde zaagvlakken (afb. 10) en daadwerkelijk uitgevoerde zaagvlakken (afb. 11) met elkaar uitgelijnd en vergeleken (afb. 12-14). Het uiteindelijke verschil tussen de zaagvlakken kon worden berekend (afb. 15). Het ruimtelijke verschil tussen middelpunten (L als vectorlengte) van de verticale, sagittale en horizontale zaagvlakken bedroeg respectievelijk 4,4 mm, 2,3 mm en 2,8 mm.

Discussie

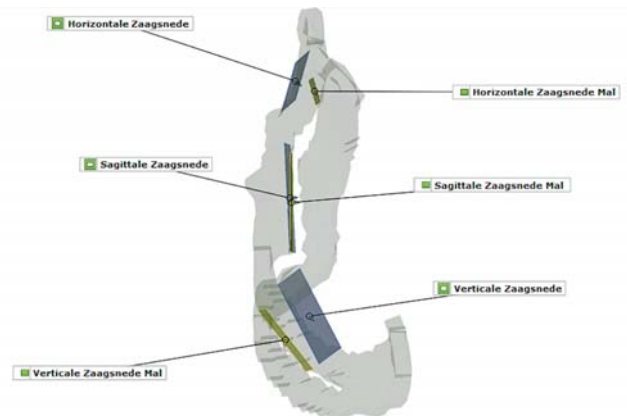
Voor zover bekend, is deze techniek nog niet eerder beschreven. Het doel van dit onderzoek was te testen hoe het gebruik van een boormal verloopt in de preoperatieve voorbereiding, tijdens de chirurgische behandeling en hoe betrouwbaar het gebruik van een boormal is.

Uit de opgedane ervaring met de boormal blijkt dat het plaatsen van de boormal enige tijd kost, maar dat de boormal vervolgens helpt bij het eenduidig en snel plaatsen van de aanzet voor de zaagsneden. Het verschil tussen de pre-

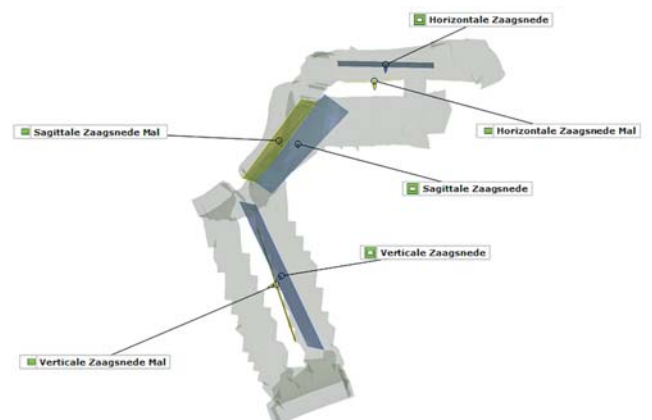
Visie



Afb. 12. Buccaal aanzicht van de preoperatief bepaalde zaagvlakken (in geel) en de daadwerkelijk uitgevoerde zaagvlakken (in blauw).

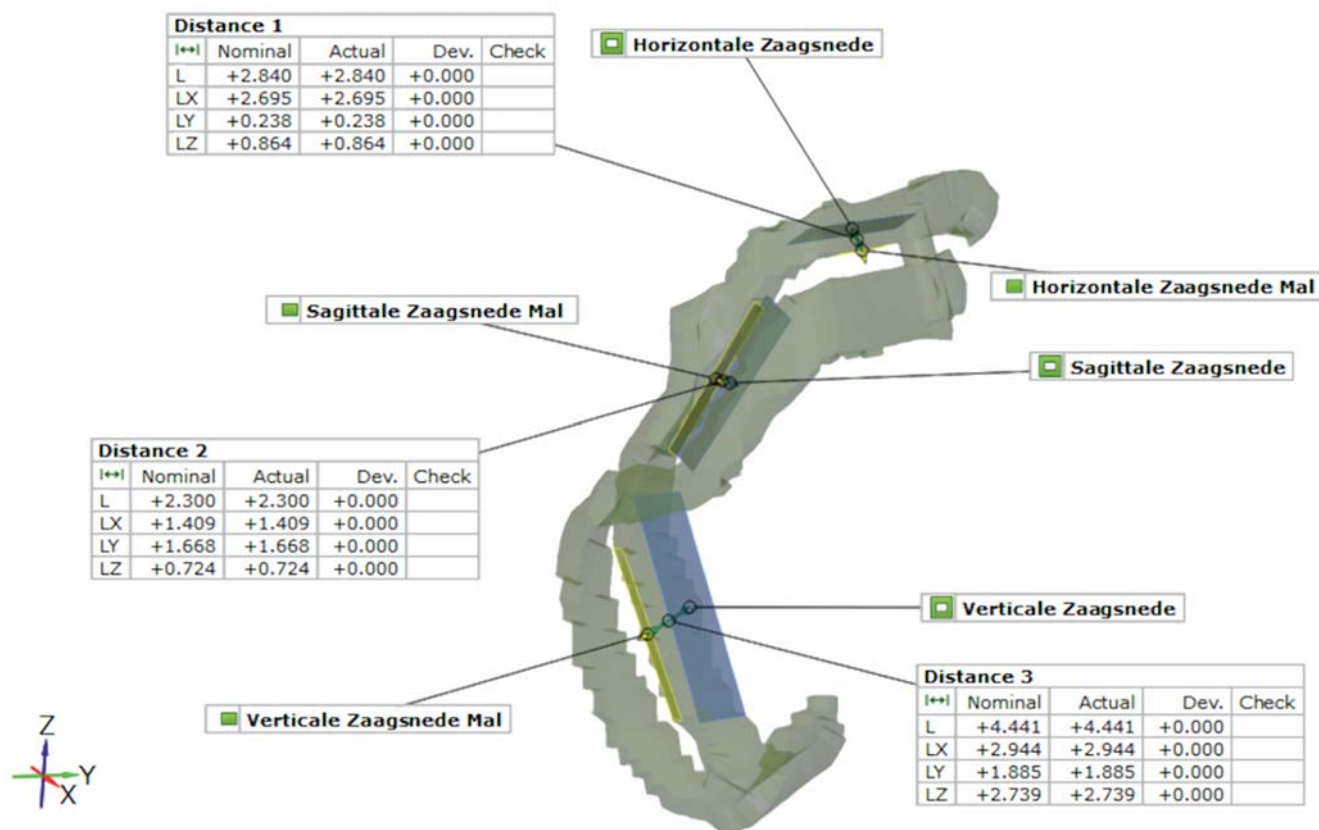


Afb. 13. Sagittaal aanzicht van de preoperatief bepaalde zaagvlakken (in geel) en daadwerkelijk uitgevoerde zaagvlakken (in blauw).



Afb. 14. Mediaal aanzicht van de preoperatief bepaalde zaagvlakken (in geel) en daadwerkelijk uitgevoerde zaagvlakken (in blauw).

operatief bepaalde zaagsneden en de daadwerkelijk uitgevoerde zaagsneden was bij deze eerste boormal groot. De daadwerkelijke verticale zaagsnede lag meer naar distaal, de mediale zaagsnede meer naar craniaal. De sagittale zaagsnede kwam meer overeen. Een mogelijke oorzaak voor dit verschil kan zijn dat de boormal iets gekanteld was geplaatst omdat de gingiva ter plaatse van het retromolaarpad in combinatie met het brede ontwerp van de boormal de juist geplande plaatsing van de boormal bemoeilijkte. Ook kan het zijn dat na verwijdering van de boormal de



Afb. 15. Het ruimtelijke verschil tussen middelpunten (L als vectorlengte) van de preoperatief bepaalde zaagvlakken (in geel) en daadwerkelijk uitgevoerde zaagvlakken (in blauw) bedraagt respectievelijk 4,4 mm, 2,3 mm en 2,8 mm.

chirurg toch enigszins is afgeweken van de eerste aanzet. Op dit moment wordt getracht deze verschillen tussen de preoperatief geplande en daadwerkelijk uitgevoerde zaagsneden te verkleinen door aanpassingen in het ontwerp van de boormal, zoals betere verankeringspunten, verbeterde 3D-software en het opdoen van meer ervaring met de boormal. Gehoopt wordt daarmee een meer voorspelbare boormal te realiseren.

De boormal zou mogelijk verschillende voordelen kunnen opleveren. Zo kan bij de planning van de zaagsneden rekening worden gehouden met het verloop van de nervus alveolaris inferior. Door middel van nerve-tracking kan het verloop van de nervus alveolaris inferior op basis van de CBCT-scan in kaart worden gebracht. De boormal kan vervolgens zo worden ontworpen dat de zenuw niet beschadigd kan raken tijdens het aanbrengen van de zaagsneden. Tevens kan de boormal worden gebruikt als leermiddel voor mka-chirurgen (in opleiding), zodat zij nog meer vertrouwd raken met de operatie van de betreffende patiënt door de preoperatieve planning. Hierbij kan namelijk rekening worden gehouden met bijvoorbeeld de ligging van de nervus alveolaris inferior, de dikte van de cortex en eventuele aanwezige derde molaren (Mensink et al, 2012; Verweij et al, 2014; Verweij et al, 2016). Ook zou de boormal in onderzoeksverband nuttig kunnen zijn. Meerdere onderzoekers hebben geschreven over het 'ideale' osteotomie-ontwerp en het verkleinen van complicaties bij deze electieve behandeling. Cillo en Stella (2005) beschreven

bijvoorbeeld een osteotomie-ontwerp waarbij de buccale zaagsnede iets schuiner naar distaal verloopt. Dit zou mogelijk kunnen zorgen voor een meer betrouwbare splijting dan bij het conventionele osteotomie-ontwerp van Hunsuck. Een 3D-geprinte boormal zou op een gestandaardiseerde wijze de verschillende osteotomie-ontwerpen kunnen vergelijken. Hoewel dit met deze casus niet kan worden aangetoond, zou in de toekomst een 3D-geprinte biocompatibele boormal waardevol kunnen zijn.

Conclusie

De 3D-geprinte boormal kan preoperatieve planning en standaardisatie van het osteotomie-ontwerp bij BSSO mogelijk maken. Preoperatieve planning van de zaagsneden bij BSSO zou mogelijk kunnen helpen complicaties te voorkomen.

Literatuur

- * Cillo JE, Stella JP. Selection of sagittal split ramus osteotomy technique based on skeletal anatomy and planned distal segment movement: current therapy. *J Oral Maxillofac Surg* 2005; 63: 109-114.
- * Dal Pont G. Retromolar osteotomy for the correction of prognathism. *J Oral Surg Anesth Hosp Dent Serv* 1961; 19: 42-47.
- * Hunsuck EE. A modified intraoral sagittal splitting technic for correction of mandibular prognathism. *J Oral Surg* 1968; 26: 250-253.
- * Mensink G, Zweers A, Wolterbeek R, Dicker GG, Groot RH, Merkesteyn RJ van. Neurosensory disturbances one year after bilateral sagittal split osteotomy of the mandibula performed with separators: a multi-centre prospective study. *J Craniomaxillofac Surg* 2012; 40: 763-767.

- * Trauner R, Obwegeser H. The surgical correction of mandibular prognathism and retrognathia with consideration of genioplasty. I. Surgical procedures to correct mandibular prognathism and reshaping of the chin. *Oral Surg Oral Med Oral Pathol* 1957; 10: 677-689.
- * Verweij JP, Mensink G, Fiocco M, Merkesteyn JPR van. Presence of mandibular third molars during bilateral sagittal split osteotomy increases the possibility of bad split but not the risk of other post-operative complications. *J Craniomaxillofac Surg* 2014; 42: e359-363.
- * Verweij JP, Mensink G, Houppermans PNWJ, Merkesteyn JPR van. Angled osteotomy design aimed to influence the lingual fracture line in bilateral sagittal split osteotomy: a human cadaveric study. *J Oral Maxillofac Surg* 2015; 73: 1983-1993.
- * Verweij JP, Merkesteyn JP van. Influence of osteotomy design on bilateral sagittal split osteotomy. *J Oral Maxillofac Surg* 2015; 73: 1666.
- * Verweij JP, Mensink G, Fiocco M, Merkesteyn JPR van. Incidence and recovery of neurosensory disturbances after bilateral sagittal split osteotomy in different age groups: a retrospective study of 263 patients. *Int J Oral Maxillofac Surg* 2016; 45: 898-903.
- * Wolford LM. Influence of osteotomy design on bilateral mandibular ramus sagittal split osteotomy. *J Oral Maxillofac Surg* 2015; 73: 1994-2004.

Summary

The 3D printed drilling template for bilateral sagittal osteotomy

The bilateral sagittal osteotomy (BSSO) is a widely used surgical technique within orthognatic surgery. The specific osteotomy design may vary from clinic to clinic. The best position of the bone cuts in a BSSO continues to be a point of discussion and probably differs from patient to patient. In addition, standardisation in, for example, research may be desirable. Pre-operative planning using a drilling template in order to position the planned individual saw cuts during BSSO can be of value. To achieve this goal, a pre-operative 3D printed biocompatible drilling template was manufactured for 1 patient on the basis of pre-operative planning. The difference between the pre-operatively determined bone cuts with the assistance of the drilling template and the actual bone cuts was still large.

Bron

J.T. Wes¹, P.N.W.J. Houppermans¹, J.P. Verweij¹, G. Mensink^{1,2}, N. Liberton³, J.P.R. van Merkesteyn¹

Uit ¹de afdeling Mondziekten, Kaak- en Aangezichtschirurgie van het Leids Universitair Medisch Centrum (LUMC) in Leiden, ²de afdeling Mondziekten, Kaak- en Aangezichtschirurgie van het Amphia Ziekenhuis in Breda en uit ³de afdeling Mondziekten, Kaak- en Aangezichtschirurgie en het 3D InnovationLab van het Vrije Universiteit medisch centrum (VUmc) in Amsterdam

Datum van acceptatie: 1 juli 2016

Adres: J.T. Wes, LUMC Leiden, postbus 9600, 2300 RC Leiden

joriswes@gmail.com

Verantwoording

Afb. 1 is eerder gepubliceerd als figuur 1a in Verweij JP, Mensink G, Houppermans PNWJ, Merkesteyn JPR van. Angled osteotomy design aimed to influence the lingual fracture line in bilateral sagittal split osteotomy: A human cadaveric study. *J Oral Maxillofac Surg* 2015; 73: 1983-1993.

Dankwoord

De auteurs bedanken Michael Boonekamp voor zijn hulp bij ontwerpen van de boormal.