

## Effectiviteit van composiet-polijstsystemen

Een laboratoriumonderzoek had de vergelijking ten doel van 5 polijstsystemen voor composiet (tab. 1). Daartoe werden proefschijfjes gemaakt van 4 composieten (tab. 2).

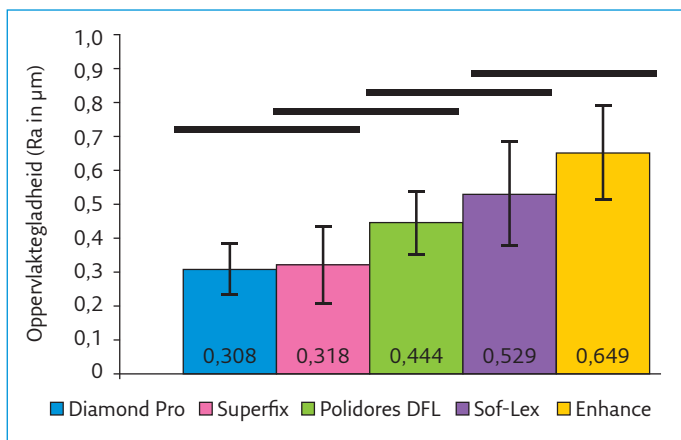
Polijststelsysteem	Stappen
Diamond Pro™	4
Superfix™	4
Polidores DFL™	2
Enhance™	1
Sof-Lex Pop On™	3

Composiet	Type
Filtek P90™	Microhybride
Filtek Z 350 XT™	Nanofijn
Opallis™	Microhybride
Grandio™	Nanohybride

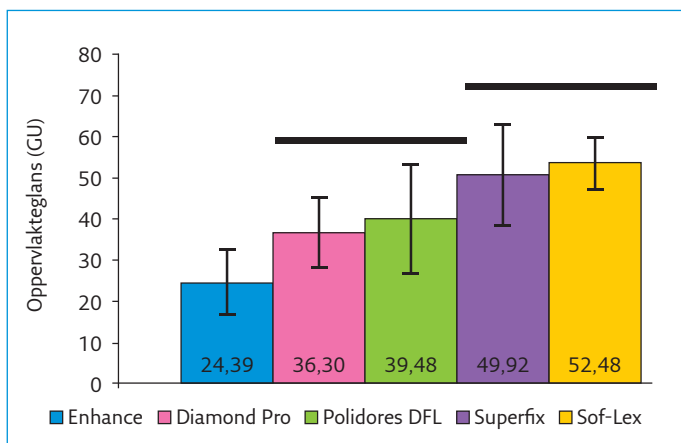
Tabel 1. Polijstsystemen.

Tabel 2. Composieten.

Het oppervlak van de schijfjes werd eerst bewerkt met carborundum schuurpapier en daarna gepolijst met de vermelde polijstmiddelen. Die werden stapsgewijs toegepast met schijfjes waarvan het oppervlak uiteen liep van grof tot zeer fijn. Van de aldus bewerkte composietschijfjes werd de oppervlaktegladheid gemeten met een profilometer en gescoord in micrometers Ra. De oppervlakteglans werd gemeten met een glansmeter en gescoord in glanseenheden (GU). De resultaten zijn weergegeven in afbeeldingen 1 en 2.



Afb. 1. Oppervlaktegladheid na plijsten (Ra in µm).



Afb. 2. Oppervlakteglans na plijsten (glanseenheden GU).

Tussen de polijstsystemen waren significante verschillen, zowel ten aanzien van het effect op de oppervlaktegladheid als het effect op de glans.

### Ch. Penning

### Bron

Rodrigues-Junior SA, Chemin P, Piaia PP, Ferracane JL. Surface roughness and gloss of actual composites as polished with different polishing systems. Oper Dent 2015; 40: 418-429.

## Radiologie

### De ligging van de canalis mandibularis

In dit literatuuroverzicht wordt de anatomische variatie van de ligging van het distale gedeelte van de canalis mandibularis besproken, zoals die te zien is op panoramische röntgenopnamen en computertomografie- (CT) of cone-beamcomputertomografie (CBCT)-opnamen. Informatie over de ligging en het verloop van de canalis mandibularis is van belang bij de verwijdering van derde molaren in de mandibula en bij chirurgische behandelingen in het dorsale gebied van de mandibula, zoals een bilaterale sagittale splijtingsosteotomie.

Er werden in totaal 2.396 artikelen gevonden die betrekking hadden op de canalis mandibularis, van patiënten zonder afwijkingen of patiënten die een chirurgische behandeling hadden ondergaan van het achterste gedeelte van de mandibula. Na toepassing van de regels die gelden voor opname van een publicatie in een literatuuroverzicht bleven uiteindelijk 15 publicaties over. Hiervan hadden er 2 betrekking op droge schedels, 8 op panoramische röntgenopnamen en 5 op CT- of CBCT-opnamen.

In ongeveer 16% van alle gevallen beschreven in de onderzochte artikelen vertoonde de canalis mandibularis een splitsing in het dorsale gedeelte van de canalis. Deze afsplitsing kan daarna parallel aan de canalis verlopen of uitmonden in het foramen retromolare juist distaal van de derde molaar. Het foramen retromolare werd aangetroffen bij 3 tot 13% van de droge schedels. Het lag gemiddeld 1 en 4 mm achter de derde molaar en had een diameter van gemiddeld 2 mm, waarmee rekening moet worden gehouden bij de verwijdering van derde molaren.

Op de panoramische röntgenopnamen werd in 1 tot 35% van de gevallen een bifurcatie van het dorsale gedeelte van de canalis mandibularis aangetroffen. In recentere artikelen werd een hoger percentage aan bifurcaties gerapporteerd dan in oudere artikelen, waarschijnlijk door verbetering van de beeldvorming in de loop der tijd.

In andere publicaties werd de zichtbaarheid van een gesplitste canalis mandibularis op panoramische röntgenopnamen vergeleken met die op CBCT- of CT-opnamen. Op CBCT-opnamen waren iets meer gesplitste kanalen zichtbaar, maar het verschil was niet statistisch significant. In

het algemeen werd de kanaalsplitsing beter weergegeven op CBCT-opnamen dan op CT-opnamen.

De onderzoekers geven aan dat een panoramische röntgenopname beperkingen kan hebben door de tweedimensionale aard van het beeld. Als een panoramische röntgenopname niet voldoet, verdient CBCT vanwege de lagere stralingsdosis de voorkeur boven CT.

**P.F. van der Stelt**

#### Bron

Haas LF, Dutra K, Porporatti AL, et al. Anatomical variations of mandibular canal detected by panoramic radiography and CT: a systematic review and meta-analysis. *Dentomaxillofac Radiol* 2016; 45: 20150310.

## Is CBCT van nut bij verwijdering van derde molaren?

Voorafgaande aan de verwijdering van derde molaren in de mandibula wordt vaak een panoramische röntgenopname vervaardigd om de ligging ten opzichte van de canalis mandibularis te kunnen beoordelen. Tegenwoordig wordt ook wel gesuggereerd dat in die situatie conebeamcomputertomografie (CBCT) kan worden toegepast. Het doel van dit onderzoek was om meer inzicht te krijgen in de meest geschikte opnametechniek voor het verkrijgen van deze diagnostische informatie.

Het onderzoek betrof 230 patiënten (144 vrouwen en 86 mannen, gemiddelde leeftijd 29,8 jaar) bij wie een indicatie tot chirurgische verwijdering van een derde molaar was gedaan. Al deze patiënten waren in het onderzoek opgenomen omdat op een panoramische röntgenopname was vastgesteld dat er een overlap zichtbaar was van de contour van de wortel van de derde molaar en die van de canalis mandibularis.

Op gerandomiseerde wijze werd bij de helft van de groep ook een CBCT-opname gemaakt. De patiënten werden voor de chirurgische behandeling op willekeurige wijze toebedeeld aan 2 mka-chirurgen, zodanig dat elk evenveel patiënten uit de groep panoramische röntgenopnamen (PO-groep) als uit de CBCT-groep kreeg. Van de patiënten uit de PO-groep kreeg de mka-chirurg de beschikking over de panoramische röntgenopname. Voor de CBCT-groep kreeg hij een CD-rom met het volledige volume en een viewer om de doorsneden te bekijken. Voorafgaande aan de chirurgische verwijdering werd een sensibiliteitsmeting gedaan met een Semmes-Weinstein monofilament (druk variërend van 0,008 g tot 0,2 g) op 4 plaatsen in het innervatiegebied van de nervus alveolaris inferior. Een week na de chirurgische behandeling werd de sensibiliteit op dezelfde wijze opnieuw gemeten om vast te stellen of er een beschadiging van de nervus alveolaris inferior had plaatsgevonden.

In de CBCT-groep hadden 20 patiënten een week na de chirurgische behandeling een sensibiliteitsstoornis en bij 1 patiënt was dit blijvend. In de PO-groep was dit bij 12 patiënten na 1 week en bij 1 patiënt blijvend het geval. Er was geen statistisch significant verschil tussen beide groepen.

De conclusie is dat CBCT geen voordelen biedt ten opzichte van panoramische röntgenopnamen bij de beoordeling van de ligging van derde molaren ter voorkoming of vermindering van beschadiging van de nervus alveolaris inferior.

**P.F. van der Stelt**

#### Bron

Petersen LB, Vaeth M, Wenzel A. Neurosensoric disturbances after surgical removal of the mandibular third molar based on either panoramic imaging or cone beam CT scanning: A randomized controlled trial (RCT). *Dentomaxillofac Radiol* 2016; 45: 20150224.

## Herkenbaarheid van de canalis mandibularis op CBCT

In dit onderzoeksartikel wordt de herkenbaarheid van de canalis mandibularis, zoals afgebeeld op dwarsdoorsneden afkomstig van conebeamcomputertomografie (CBCT)-opnamen en de invloed van leeftijd, geslacht en anatomische locatie hierop, beschreven.

De CBCT-opnamen waren afkomstig van 143 patiënten (64% vrouwelijk en 36% mannelijk). De leeftijd lag tussen 18 en 90 jaar (gemiddeld 56). De patiënten werden naar leeftijd ingedeeld in 4 groepen van gelijke omvang: jonger dan 47, 47 tot en met 56 jaar, 57 tot en met 64 en 65 plus jaar oud. Van de CBCT-opnamen werden in totaal 360 doorsneden van de mandibula gereconstrueerd.

De canalis mandibularis was zichtbaar in 56% van de gevallen. De overeenstemming tussen de 3 beoordelaars was 0,53. Dit geeft aan dat hoewel de beoordelaars elk ongeveer eenzelfde percentage herkenden, zij niet dezelfde beoordeling per opname gaven. Leeftijd had slechts een zeer beperkt effect op de zichtbaarheid. Geslacht had wel een significant effect, waarbij op reconstructies afkomstig van vrouwelijke patiënten de canalis mandibularis significant minder zichtbaar was. De locatie was significant van invloed, maar er was een afhankelijkheid van leeftijd: de canalis mandibularis was significant minder herkenbaar in het gebied van de tweede molaar vergeleken met de eerste en tweede premolaar bij patiënten ouder dan 65. Voor vrouwen was de canalis mandibularis statistisch significant minder herkenbaar in het gebied van de eerste premolaar ten opzichte van de eerste en tweede molaar.

De belangrijkste conclusie van de onderzoekers is dat de contour van canalis mandibularis slechts zichtbaar was in 56% van de doorsneden en dat leeftijd, geslacht en locatie een gevarieerd effect hebben op de zichtbaarheid.

**P.F. van der Stelt**

#### Bron

Miles MS, Parks ET, Eckert GJ, Blanchard SB. Comparative evaluation of mandibular canal visibility on cross-sectional cone-beam CT images: a retrospective study. *Dentomaxillofac Radiol* 2016; 45: 20150296.

## Relaties tussen kauwfunctie, geheugen en leefomgeving

Experimenten met muizen en ratten lieten zien dat na iatrogene vermindering van hun kauwfunctie de neurogenese in de hippocampus, het onderdeel van de hersenen dat een belangrijke leer- en geheugenfunctie heeft, afnam. Dit was waarschijnlijk het gevolg van de chronische psychische spanning die hun verminderde kauwfunctie veroorzaakte. Met andere dierexperimenten is aangetoond dat de neurogenese in de hippocampus mede wordt aangestuurd door omgevingsstimuli. De experimenthypothese was dat bij oude muizen een verbeterde leefomgeving het door extractie van molaren geïnduceerde geheugenverlies compenseert.

Voor het experiment werden 80 muizen gebruikt van een soort dat versneld verouderd en ongeveer 1 jaar leeft. Op de leeftijd van 8 maanden werden ze verdeeld in 4 groepen: met en zonder molaren en in standaard of verbeterde leefomgeving. Ze werden allemaal identiek onder algehele anesthesie gebracht en bij 20 werden de maxillaire molaren geëxtraheerd. De verbeterde leefomgeving bestond uit een 2 keer grotere kooi met een looprad en looptunnels in verschillende kleuren en vormen. De positionering van deze apparatuur werd dagelijks willekeurig gewijzigd. Na 3 weken werden voor een test van het ruimtelijke geheugen alle muizen 7 dagen lang, 4 keer per dag afzonderlijk in een labryntvormig waterbad geplaatst dat vlak onder het wateroppervlak op 4 plaatsen een platform had waarop ze konden staan. Als ze niet binnen 90 seconden een platform hadden bereikt, werden ze door een onderzoeker handmatig erheen geleid. Telkens werd gemeten hoelang een muis nodig had om een platform te bereiken. Na het experiment werd histochemisch onderzoek aan de verwijderde hersenen verricht.

De muizen zonder maxillaire molaren hadden statistisch significant minder proteïnen en geprolifereerde en nieuwe neuronen in de hippocampus en presteerden statistisch significant minder op de geheugentest dan de muizen met maxillaire molaren. Bij de muizen zonder maxillaire molaren in verbeterde leefomgeving waren deze waarden gunstiger dan bij de muizen in standaard leefomgeving, maar deze verschillen waren niet statistisch significant.

Deze resultaten zijn een indicatie voor een gunstig effect van een verbeterde leefomgeving op het geheugenverlies door verminderde kauwfunctie.

C. de Baat

### Bron

Kondo H, Kurahashi M, Mori D, et al. Hippocampus-dependent spatial memory impairment due to molar tooth loss is ameliorated by an enriched environment. Arch Oral Biol 2016; 61: 1-7.

## Fotodynamische therapie werkt effectief bij halitose

Het principe van fotodynamische therapie is dat een lokaal aangebrachte lichtgevoelige stof wordt geactiveerd door licht in het zichtbare spectrum in aanwezigheid van zuurstof. De reactieve zuurstofradicalen die daarbij ontstaan, zijn bactericide. Met dit onderzoek werd getest of het mogelijk is met fotodynamische therapie de gramnegatieve anaerobe bacteriën in tongbeslag, verreweg de belangrijkste veroorzakers van halitose, uit te schakelen.

Als proefpersonen fungeerden 45 gezonde 13- tot 18-jarige vrijwilligers die aselekt werden verdeeld in 3 groepen. Vanaf 2 dagen voorafgaand aan het onderzoek mochten ze geen knoflook, ui of sterk gekruide voedingsmiddelen eten, geen alcohol nuttigen en geen mondspoelmiddel gebruiken. Vanaf 2 uur voorafgaand aan het onderzoek mochten ze niets eten, geen mondverzorging uitvoeren en geen producten voor lichaamsverzorging gebruiken. Iedere proefpersoon moest beginnen met gedurende 1 minuut de mond te spoelen met 100 ml van een cysteïne-oplossing. Het aminozuur cysteïne fungeert als substraat voor de productie van diwaterstofsulfide door gramnegatieve anaerobe mondbacteriën. Diwaterstofsulfide is het belangrijkste ruikbare gas bij halitose. Daarna werd een monster uitademingslucht genomen en ingevoerd in een apparaat dat op basis van gaschromatografie daarin de concentratie zwavelverbindingen kan bepalen (Oral-Chroma™). Om de kunstmatig opgeroepen halitose te bestrijden, kreeg groep 1 als interventie fotodynamische therapie op de tongrug, groep 2 moest de tongrug reinigen met een tongschraper en groep 3 kreeg fotodynamische therapie op de tongrug en moest ook de tongrug reinigen met een tongschraper.

Na gebruik van de cysteïne-oplossing hadden alle proefpersonen concentraties diwaterstofsulfide in hun uitademingslucht die groter waren dan de tevoren vastgestelde drempelwaarde voor halitose. Alle groepen hadden vervolgens door de interventie statistisch significant kleinere mediane concentraties diwaterstofsulfide dan daarvoor. In groep 1 was de reductie van de mediane concentratie 88,6%, in groep 2 97% en in groep 3 100%. De verschillen tussen groep 1 en groep 3 en tussen groep 2 en groep 3 waren statistisch significant.

Fotodynamische therapie blijkt een effectieve, niet mechanisch beschadigende methode te zijn voor reiniging van de tongrug en bestrijding van halitose.

C. de Baat

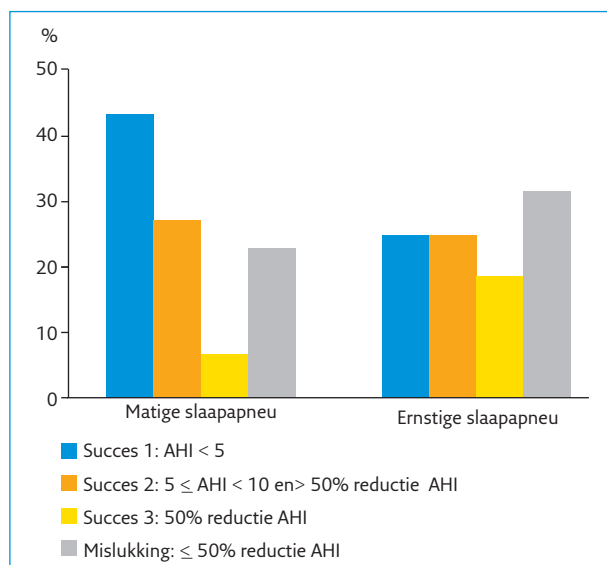
### Bron

Lopes RG, Costa da Mota AC, Soares C, et al. Immediate results of photodynamic therapy for the treatment of halitosis in adolescents: a randomized, controlled, clinical trial. Lasers Med Sci 2016; 31: 41-47.

## Effect van mondrepositieapparaat bij matige en ernstige slaapapneu

Het obstructief slaapapneusyndroom (OSAS) is een chronische conditie waarbij tijdens de slaap de bovenste luchtweg repetitief geblokkeerd wordt. Behandeling is medisch geïndiceerd ter voorkoming van hartfalen, hoge bloeddruk en ter verbetering van de levenskwaliteit. Behandelresultaten zijn objectief te meten met polysomnografie. Wanneer de score op de apneu-hypopneu-index (AHI) kleiner dan 30 is (milde en gemiddelde graad van slaapapneu), wordt een mandibulair repositieapparaat als doeltreffende behandeling naar voren geschoven. Bij ernstige slaapapneu (AHI > 30) wordt een 'continuous positive airway pressure' (CPAP)-apparaat als standaard behandeling voorgesteld. Ondanks de goede resultaten met het CPAP-apparaat is de medewerking van de patiënt niet constant en haken veel patiënten af. Het mondrepositieapparaat als behandeling bij slaapapneu wordt door de patiënt beter getolereerd.

In een retrospectief onderzoek werd in de periode van 2007-2013 een groep van 116 patiënten geselecteerd met matige (AHI = 15-30) en ernstige slaapapneu (AHI > 30), die afknappen op het dragen van het CPAP-apparaat. Ze kregen een mondrepositieapparaat aangemeten en polysomnografische meetresultaten werden geregistreerd bij intake en na gemiddeld 12 maanden.



**Afb.** Vergelijking tussen matige slaapapneu (n=74) en ernstige slaapapneu (n=32) groep volgens succescriteria bepaald na behandeling met MRA tijdens follow-up.

Het succes van de behandeling werd verdeeld in 3 groepen: groep 1 met een AHI < 5, groep 2 met een 5 ≤ AHI < 10 en 50% reductie van AHI; groep 3 met een reductie van AHI > 50%. Men sprak van mislukken van de behandeling (groep 4) als er geen reductie van 50% van de AHI-score na 12 maanden was gemeten in vergelijking met de AHI-score bij de intake. Er vielen 10 patiënten uit het onderzoek, wat een volledige dataset opleverde voor 106 patiënten (71 mannen en 36 vrouwen).

De hypothese was dat behandeling met een mondrepositieapparaat meer succesvol zou zijn bij patiënten met een milde slaapapneu dan bij patiënten met een ernstige slaapapneu.

Het slaagpercentage was voor de hele groep 75%. Er was geen significant verschil tussen patiënten met matige (69%) en ernstige slaapapneu (77%) (afb.). Lage zuurstofsaturatie bleek een hoge voorspelbare waarde te hebben voor het falen van de behandeling met het mondrepositieapparaat in beide groepen.

De onderzoekers concluderen dat een mondrepositieapparaat een goed alternatief is voor patiënten met ernstige slaapapneu die het CPAP-apparaat niet tolereren, mede gezien het grote risico als er niet wordt behandeld.

**L. Van Zegbroeck**

**Bron**

Gjerde K, Lehmann S., Berge ME, Johansson AK, Johansson A. Oral appliance treatment in moderate and severe obstructive sleep apnoea patients non-adherent to CPAP. *J Oral Rehabil.* 2016; 43: 249-258.

### Restauratieve tandheelkunde

## Resultaat van een zelfetsende vloeïende composiet

Zelfetsende vloeïende composieten zijn recent beschikbaar gekomen. Daarmee is het mogelijk geworden om met composiet te restaureren zonder afzonderlijke hechtfase. Een experimenteel klinisch onderzoek had ten doel de effectiviteit te vergelijken van een zelfetsende vloeïende composiet (Fusio Liquid Dentin™) en een nanohybride composiet (G-aenial™) in combinatie met een ets-en-spoeladhesief (OptiBond FL™). Bij 19 patiënten werden 80 niet-carieuze cervicale laesies gerestaureerd. Prepareren bleef beperkt tot het reinigen met puimsteen en het aanbrengen van een 1 á 2 mm brede glazuurbevel. De helft van de laesies werd gerestaureerd met Fusio Liquid Dentin™, de andere helft met OptiBond FL™/G-aenial™. De restauraties werden beoordeeld op een groot aantal criteria: breuk, retentie, randaansluiting, slijtvastheid, oppervlaktegladheid, randverkleuring, kleurgelijkenis, transparantie, contour, postoperatieve sensibiliteit, secundaire cariës, parodontale reactie en aangrenzende mucosa. Na 6 maanden waren alle 19 patiënten beschikbaar voor evaluatie. Het retentiepercentage van de Fusio Liquid Dentin™-restauraties bedroeg 33% en dat van de G-aenial™-restauraties 100%. Ten aanzien van alle overige criteria waren er geen significante verschillen tussen de startbeoordeling en de beoordeling na 6 maanden in beide groepen.

De onderzoekers concluderen dat de zelfetsende vloeïende composiet na 6 maanden een onacceptabel resultaat opleverde, en zij zijn van mening dat hechten met een ets-en-spoeladhesief nog steeds de beste optie is voor een effectieve hechting.

**Ch. Penning**

**Bron**

Çelik EU, Aka B, Yilmaz F. Six-month clinical evaluation of a self-adhesive flowable composite in noncarious cervical lesions. *J Adhes Dent* 2015; 17: 361-368.

## Duurzaamheid van amalgaam en composiet vergeleken in meta-analyse

Een vergelijking van de duurzaamheid van klasse I- en II-amalgaam- en composietrestauraties was het onderwerp van een systematisch literatuuroverzicht en meta-analyse. Het omvatte experimenteel klinisch onderzoek en prospectief en retrospectief cohortonderzoek. Beoordeling van relevante publicaties die waren verschenen tussen 1992 en 2013 leverde een selectie op van 8 artikelen die voldeden aan de gestelde criteria. In de geselecteerde artikelen werd onder meer gezocht naar waarnemingsperioden, aantallen restauraties, adhesiesystemen, restauratietechniek, overlevingstijd, secundaire cariës en breuk.

Er werden 1.844 amalgaamrestauraties en 1.642 composietrestauraties beoordeeld na evaluatieperioden van 12 tot 120 maanden. De gemiddelde overleving van amalgaamrestauraties bedroeg 92,8% en van composietrestauraties 86,2%, met jaarlijkse verliespercentages van respectievelijk 1,71% en 3,17%. Het verschil was significant. De belangrijkste oorzaken van falen waren secundaire cariës en breuk. Het risico van secundaire cariës was bij composietrestauraties significant groter dan bij amalgaamrestauraties maar het breukrisico verschilde niet significant.

De onderzoekers merken op dat de uitkomsten van dit onderzoek terughoudend moeten worden geïnterpreteerd omdat slechts 2 van de 8 publicaties betrekking hadden op experimenteel klinisch onderzoek, terwijl prospectief en retrospectief cohortonderzoek het risico meebrengt van vertekening.

**Ch. Penning****Bron**

Moraschini V, Fai CK, Alto RM, Dos Santos GO. Amalgam and resin composite longevity of posterior restorations: a systematic review and meta-analysis. *J Dent* 2015; 43: 1043-1050.

### Prothetische tandheelkunde

## Corrosiegevoeligheid van CoCr-frames

Legeringen van chroom-kobalt (CoCr) worden veel gebruikt voor het vervaardigen van uitneembare partiële gebitsprothesen en vaste prothesen. Ze zijn goedkoper dan de edele metaallegeringen en hebben in verhouding met andere onedele metaallegeringen goede mechanische en elektrochemische eigenschappen. De laatste jaren werd het conventioneel gieten ter vervaardiging van tandheelkundige frames in CoCr vervangen door CAD/CAM frezen

en 'selective laser sintering' (SLS). Ondanks het feit dat allergische reacties op CoCr-legeringen in de mond weinig voorkomen, blijft de vraag of deze verschillende methoden ter vervaardiging van tandheelkundige gebitsprothesen geen biocompatibiliteitsproblemen geven op korte of lange termijn.

Doel van dit *in vitro*-onderzoek was het evalueren van de corrosieweerstand van specimina vervaardigd in 8 verschillende commerciële beschikbare CoCr-legeringen, vervaardigd door 3 verschillende technieken: het conventionele gieten, het CAD/CAM frezen en SLS. Er werden 32 specimina vervaardigd: 4 specimina voor elk van de 8 commerciële bestaande CoCr-legeringen. De specimina werden ondergedompeld in kunstspeeksel. De weerstand op corrosie werd gemeten met potentiodynamische tests en de afgifte van metaalionen werd gemeten met spectrometrie. Tevens werd van elke legering voor en na de potentiodynamische testen de oppervlakte van 1 specimen met scanningelektronenmicroscopie onderzocht.

Er was een significant verschil in corrosieweerstand tussen de specimina vervaardigd met CAD/CAM en SLS en tussen de gegoten specimina. Ook binnen dezelfde vervaardigingstechnieken waren onderlinge verschillen tussen de specimina. De opnamen met de scanningelektronenmicroscopie toonden voor conventioneel gegoten specimina een grotere aantasting van het oppervlakte door etsen en elektrochemische corrosie vergeleken met de specimina vervaardigd met CAD/CAM frezen en SLS. Dat de CAD/CAM gefreesde specimina de grootste corrosieweerstand toonden en de laagste afgifte van metaalionen scoorden, is niet verwonderlijk. De structuren werden immers geslepen uit industrieel vervaardigde blokken die onder ideale omstandigheden zijn vervaardigd.

De onderzoekers concluderen dat de corrosieweerstand van de 8 commerciële beschikbare CoCr-legeringen bij vervaardiging door SLS of CAD/CAM frezen groter is dan bij vervaardiging via de conventionele giettechniek. Het significante verschil in corrosieweerstand en metaalionenafgifte tussen de specimina vervaardigd met dezelfde techniek kan worden verklaard door het verschil in samenstelling van deze legeringen.

Dit onderzoek toont aan dat niet alleen de legering maar tevens de vervaardigingstechniek een rol speelt in de uiteindelijke gedraging van een tandheelkundige restauratie in het mondmilieu.

**L. Van Zeghbroeck****Bron**

Tuna SH, Özçiçek Pekmez N, Kükçüoğlu I. Corrosion resistance assessment of Co-Cr alloy frameworks fabricated by CAD/CAM milling, laser sintering, and casting methods. *J Prosthet Dent* 2015; 114: 725-734.

## Fotodynamische therapie bij gegeneraliseerde agressieve parodontitis

Bij fotodynamische therapie wordt een lokaal aangebrachte lichtgevoelige stof geactiveerd door licht in het zichtbare spectrum, in aanwezigheid van zuurstof. Dan ontstaan reactieve zuurstofradicalen die bactericide zijn. De behandeling van gegeneraliseerde agressieve parodontitis is onder andere gericht op de bestrijding van de agressieve bacterie *Aggregatibacter actinomycetemcomitans*. Dit gebeurt meestal door systemische toediening van de combinatie van metronidazol en amoxicilline. Om vast te stellen of fotodynamische therapie meerwaarde bij deze behandeling kan hebben, zijn een systematisch literatuuronderzoek en een meta-analyse uitgevoerd.

In de verrichte onderzoeken moesten parodontale aanhechting en pocketdiepte de primaire uitkomstmaten zijn. Eventuele secundaire uitkomstmaten waren bloeding bij sondering, gingiva-index en plaque-index. Gebruikmakend van een serie relevante trefwoorden werd in 7 elektronische literatuurbestanden naar artikelen gezocht met 31 januari 2015 als uiterste publicatiedatum, geen begingrens voor het tijdstip van publicatie en geen beperking naar taal of land. Daarnaast werd rechtstreeks handmatig gezocht in 13 op de onderwerpen betrokken tijdschriften. Alleen (quasi-)gerandomiseerde gecontroleerde onderzoeken werden geïncludeerd. De interventie in de gerandomiseerde groepen proefpersonen moest minimaal bestaan uit enerzijds scaling en rootplaning alleen of scaling en rootplaning in combinatie met antibioticummedicatie en anderzijds scaling en rootplaning in combinatie met fotodynamische therapie. Proefpersonen moesten ouder dan 18 jaar zijn met gegeneraliseerde agressieve parodontitis als objectief gestelde diagnose. Het risico op onzuiverheid van de onderzoeksuitkomsten werd geschat met de veelgebruikte CONSORT-methode en voor de meta-analyse werd het statistiekcomputerprogramma RevMan gebruikt.

De zoekactie leverde 266 artikelen op. Hiervan vielen er na lezing van de titel en/of de samenvatting 250 af. Hantering van de inclusiecriteria reduceerde het aantal artikelen tot 4. Van slechts 1 was het risico op onzuiverheid van de uitkomsten klein. In de meta-analyse werden tussen de parodontale interventies met en zonder fotodynamische therapie geen statistisch significante verschillen gevonden in winst van parodontale aanhechting en/of reductie van pocketdiepte.

Op basis van de beschikbare onderzoeksresultaten kon niet worden geconcludeerd dat fotodynamische therapie meerwaarde heeft bij de behandeling van gegeneraliseerde agressieve parodontitis.

### C. de Baat

#### Bron

Souza E, Medeiros AC, Gurgel BC, Sarmiento C. Antimicrobial photodynamic therapy in the treatment of aggressive periodontitis: a systematic review and meta-analysis. *Lasers Med Sci* 2016; 31: 187-196.

## Adjuvante lasertherapie bij initiële parodontale behandeling

Manuele en ultrasone parodontale behandeling hebben als beperking dat het lastig is diepe pockets, wortelfurcaties en groeven in het subgingivale oppervlak van gebits-elementen grondig te reinigen. Van lasertherapie is bewezen dat het een biostimulerend, anti-inflammatoir en ablatief effect op zachte weefsels kan hebben. Om de mogelijke meerwaarde van lasertherapie bij initiële parodontale behandeling te weten te komen, werden een systematisch literatuuronderzoek en een meta-analyse uitgevoerd.

Met trefwoorden over lasers en parodontale behandeling werd in 9 elektronische literatuurbestanden naar artikelen gezocht met 11 juli 2014 als uiterste publicatiedatum. Tevens werd handmatig gezocht in relevante Chinese tijdschriften. Inclusiecriteria waren (quasi-)gerandomiseerd gecontroleerd onderzoek, vergelijking van alleen initiële parodontale behandeling en initiële parodontale behandeling met adjuvante lasertherapie, proefpersonen met gediagnosticeerde chronische parodontitis, vervolgperiode van minimaal 3 maanden en pocketdiepte als primaire uitkomstmaat. Secundaire uitkomstmaten konden onder andere zijn parodontaal aanhechtingsniveau en lasertherapie aan de binnen- of buitenzijde van pockets. Van de uitgevoerde onderzoeken werd de methodologische kwaliteit en het risico op onzuiverheid van de uitkomsten bepaald.

De zoekactie leidde tot 1.891 artikelen. Na lezing van titel en samenvatting resteerden slechts 34 artikelen. Op grond van de inclusiecriteria werd dit aantal verder gereduceerd tot 12. De helft hiervan kreeg het predicaat groot en de andere helft matig risico op onzuiverheid van de uitkomsten. Naar vervolgperiode werden de onderzoeken verdeeld in subgroepen van 3 en 6 maanden. Tevens werden subgroepen gemaakt van in- en uitwendige lasertherapie. In de meta-analyse kwam naar voren dat na een vervolgperiode van 3 maanden met initiële parodontale behandeling en adjuvante lasertherapie, zowel in- als uitwendige, statistisch significant meer reductie van pocketdiepte werd bereikt dan met initiële parodontale behandeling alleen. Een meta-analyse van de subgroepen uitwendige en inwendige adjuvante lasertherapie toonde aan dat in het algemeen de uitwendige lasertherapie statistisch significant effectiever was.

De les van dit onderzoek is dat adjuvante lasertherapie meerwaarde lijkt te hebben bij initiële parodontale behandeling en dan vooral buiten de parodontale pockets.

### C. de Baat

#### Bron

Cheng Y, Chen JW, Ge MK, Zhou ZY, Yin X, Zou SJ. Efficacy of adjunctive laser in non-surgical periodontal treatment: a systematic review and meta-analysis. *Lasers Med Sci* 2016; 31: 151-163.