

Dentogene pijnklachten

Van tandartsen wordt verwacht dat zij pijnklachten vanuit het gebit kunnen herkennen en behandelen. Bij kortdurende, acute pijnklachten is de oorzaak soms snel gevonden terwijl dit bij chronische pijn meestal veel lastiger is. Vooral bij deze laatste categorie moet extra kritisch worden gekeken naar de diagnostiek en moet worden gezocht naar zoveel mogelijk reversibele interventies. Een gerichte anamnese, een pijndagboek en een proefanesthesie kunnen helpen de vermoedelijke oorzaak van de pijn te achterhalen. Zorgvuldig extra- en intraoraal onderzoek is nodig om tot een goede diagnose te kunnen komen. Röntgenologisch onderzoek kan deze diagnose eventueel bevestigen. Dentogene pijnklachten kunnen een pulpaire, parodontale of pericoronaire oorzaak hebben. De behandeling van de pijnklacht kan - afhankelijk van de oorzaak - bestaan uit het doen van een endodontische of parodontale behandeling, of extractie van het gebitselement. Bij orofaciale pijn van dentogene origine wordt gestreefd naar een causale aanpak van de pijn. Als de oorzaak van de pijn bekend is, kan ook gerichte pijnstilling worden voorgeschreven.

Baart JA, Bosgra JFL. Dentogene pijnklachten
Ned Tijdschr Tandheelkd 2016; 123: 484-490
doi: 10.5177/ntvt.2016.10.16108

Inleiding

De behandeling van pijnklachten uit het gebit maakt een belangrijk deel uit van de werkzaamheden van een tandarts-algemeen practicus. Dat betekent niet alleen het verwerven van een inkomen, maar vooral ook een gunstige reputatie en respect voor vakmanschap. Dat is vooral het geval als de diagnostiek van deze pijnklachten feilloos is, de behandeling pijnvrij verloopt en niet leidt tot veel nabezwarsen.

Werkterrein van tandartsen-algemeen practici

Het curriculum voor de 6-jarige opleiding tot tandarts bevat een groot aantal competenties die elk op een aangegeven niveau moeten zijn verworven (Plasschaert et al, 2005). Voor tandheelkundig specialisten en gedifferentieerde tandartsen, zoals tandarts-endodontologen, tandarts-parodontologen, tandarts-gnathologen, gelden deze competenties ook, waarvan die op het specifieke deelgebied op een hoger niveau worden uitgevoerd.

Voor tandartsen-algemeen practici geldt onder andere dat zij verstand hebben van de diagnostiek van pijnklachten afkomstig van het gebit, de slijmvliezen, het kaakbot, de kaakgewrichten, de speekselklieren en de sinus maxillaris (voor zover dentogeen). Voor de behandeling geldt voor tandartsen een hoog kennisniveau bij pijnklachten uitgaande van het gebit, maar een veel lager kennisniveau als het gaat om pijnklachten uitgaande van het kaakbot, de

Leerdoelen

Na het lezen van dit artikel:

- kent u de oorzaken, de diagnose en de behandeling van dentogene pijn;
- realiseert u zich het belang van een terughoudende strategie in de behandeling van chronische orofaciale pijn.

speekselklieren en de sinus maxillaris, voor zover deze van dentogene oorsprong zijn.

Een patiënt met orofaciale pijn die in eerste instantie zijn tandarts bezoekt mag dus verwachten dat pijnklachten met een dentogene oorzaak door de tandarts kunnen worden herkend en behandeld. Als de klachten afkomstig zijn van pathologie die gelegen is in het kauwstelsel, het kaakbot of de speekselklieren, moeten tandartsen-algemeen practici deze kunnen diagnosticeren, maar zullen zij voor behandeling waarschijnlijk moeten verwijzen naar een gedifferentieerde tandarts of een mka-chirurg.

Bij de definitieve behandeling van dentogene pijnklachten ligt de nadruk op evidencebased therapieën, die echter niet altijd door een tandarts-algemeen practicus kunnen worden geboden. Dat neemt niet weg dat bij acute klachten een eerstehulpbehandeling, om de patiënt voorlopig even van de pijn af te helpen, wel tot het arsenaal van tandartsen moet worden gerekend. Een voorbeeld is een afgebroken molaar waarvan een wortel in de kaak achterblijft die door een mka-chirurg moet worden verwijderd. Wordt de vitale wortelkanaalinhoud door een tandarts geëxtirpeerd, dan verdwijnt de noodzaak om dezelfde dag nog de wortelrest chirurgisch te verwijderen.

Kort- en langdurende pijnklachten

Kortdurende pijnklachten zullen een fysiek en geestelijk gezonde patiënt niet snel uit het lood slaan, hoe heftig deze ook mogen zijn. Dat is geheel anders met patiënten die langdurig pijn ondervinden. De pijnklacht, maar ook de veelvuldige, vruchteloze bezoeken aan de tandarts en ook aan anderen in de gezondheidszorg, leiden tot vermoeidheid, teleurstelling, angst, achterdocht en depressie.

Is de diagnostiek van acute pijn soms heel eenvoudig en kan die soms al met een korte, gerichte anamnese worden gesteld, de diagnostiek bij chronische pijn is meestal tijdrovend, heel lastig en vaak weinig conclusief. Dat geldt in nog sterkere mate voor de doeltreffendheid van een ingestelde behandeling om een einde te maken aan de pijn. Bij chronische pijnpatiënten moeten tandartsen-algemeen practici wijselijk bescheiden zijn over het effect van de door hen ingestelde therapie, zeker als deze irreversibel is. De verwachtingen bij chronische pijnpatiënten zijn namelijk

erg hoog en de placebowerking die uitgaat van elke nieuwe therapie is eveneens hoog. Niet zelden zullen pijnpatiënten zeggen dat de behandeling veel heeft geholpen, om daarna het verwijt te maken dat de klachten zijn teruggekeerd in dezelfde mate als vóór de behandeling of dat ze zelfs erger zijn geworden. Al snel kunnen chronische pijnpatiënten zich afvragen waar de behandeling op was gebaseerd en menen zij dat zij er nooit mee zouden hebben ingestemd als ze hadden geweten dat de pijn niet zou verdwijnen of zelfs erger kon worden. Het advies aan tandartsen-algemeen practici is daarom kritisch te zijn ten aanzien van hun eigen diagnostiek en zeer bescheiden te zijn over de helende capaciteiten bij chronische pijnpatiënten en te zoeken naar reversibele interventies.

Belang van de anamnese

Het woord 'anamnese' komt uit het Grieks en betekent herinnering. Wanneer de patiënt wordt gevraagd naar zijn herinnering (de anamnese wordt afgenomen), zal hij zijn tandarts zo goed mogelijk vertellen over wat hij zich herinnert over het recente verleden van zijn ziekte en wat hij daarbij bemerkte, voelde aan verergering van de klachten of juist aan verlichting. Desgewenst kan de tandarts hem onderbreken en nadere precisering vragen, bijvoorbeeld: "Wat gebeurde er als u dit of dat deed?". De tandarts probeert de anamnese te analyseren tot gegevens die helpen bij het vermoeden of soms zelfs het stellen van de diagnose. Een autoanamnese (van patiënt zelf) is hierbij veel betrouwbaarder dan een heteroanamnese of alloanamnese: het verhaal dat een meegekomen persoon vertelt over de ziektegeschiedenis van de patiënt. Geadviseerd wordt dat tandartsen zelf de regie houden bij het afnemen van een anamnese. Soms is het verhaal dat een patiënt vertelt erg lang en wijdlopig, soms ook verwarrend of deels tegenstrijdig. Het is dan zinnig na verloop van enkele zinnen het verhaal samen te vatten en te vragen of deze samenvatting klopt. Tandartsen moeten geduld betrachten, want heel vaak is de anamnese specifiek voor de diagnose, en geadviseerd wordt niet te snel te komen tot conclusies. Als er een vermoeden is van de oorzaak, dan zijn aanvullende open vragen gewenst. Zijn de vragen noodgedwongen gesloten, dan kan de tandarts naar de nee-antwoorden vragen die het vermoeden moeten bevestigen.

Van belang bij de interventies die tandartsen-algemeen practici plegen, zijn enkele van de volgende vragen:

- Hoe is de klacht begonnen en hoelang bestaat deze al?
- Wat is de intensiteit van de pijn: een rapportcijfer van de pijn 1 tot 10.
- Beschrijf de pijn. Is deze snijdend, stekend, scherp, kloppend, bonkend, zeurend, jeukend?
- Is de pijn er overdag, 's ochtend, 's avonds, 's nachts, continue?
- Is er iets waarmee u de pijn kunt opwekken of juist doven?
- Helpen pijnstillers of juist niet?
- Als u de pijn van nu vergelijkt met zoals deze begon, wat is dan het verschil?

Klinische en röntgenologisch onderzoek

Voor een klinisch onderzoek is toestemming van de patiënt nodig. Het is allerminst vanzelfsprekend dat instrumenten in de mond van een patiënt worden gebruikt of dat een tandarts hem betast. Als een patiënt zich daarbij onprettig of geïntimideerd voelt, is het onderzoek ook niet betrouwbaar. Daar komt bij dat het palperen van een zwelling, percussie op een ontstoken molaar of een stroompje door de pulpa van een gebitselement vervelend of pijnlijk kunnen zijn. Tandartsen moeten dus nadrukkelijk vragen om iets te mogen doen en moeten uitleggen waarvoor dat nodig is en waarom het eventueel gevoelig, pijnlijk kan zijn.

Het klinisch onderzoek start buiten en eindigt binnen de mond: zwelling van de lippen, wangen, submandibulaire of submentale regio. De vingers worden pre-auriculair op de kaakoppjes gelegd en de patiënt wordt gevraagd de mond te openen, te sluiten en laterale bewegingen te maken. Daarbij wordt gevraagd naar de sensibiliteit van het voorhoofd, de wang, de bovenlip en de onderlip, steeds links en rechts vergelijkend. Dan volgt het intraorale onderzoek met gehandschoende hand, met spiegel en (pocket)sonde. Eerst globaal en dan meer specifiek naar het gebitselement waarnaar de patiënt wijst. Manueel of met een sonde stelt een tandarts abnormale beweeglijkheid van gebitselementen vast, wordt de pocketdiepte gemeten en gekeken naar het bloeden bij sonderen. Vervolgens mag de patiënt de mond sluiten en bekijkt de tandarts de occlusie, de articulatie en of er sprake is van stevig bijten of eventueel knarsen ('cracked tooth syndrome'). Vervolgens wordt in de weer geopende mond met behulp van koude of faradische stroom de sensibiliteit van de pulpa getest. De gebitselementen moeten daarbij goed worden drooggeblazen, eventueel gesepareerd, en een elektrisch circuit vormen van de pulpa-tester naar de patiënt.

Hierna kan worden overwogen een röntgenopname te vervaardigen. Daarbij moet worden afgewogen wat de tandarts hoopt te zien op het röntgenbeeld, of dat dan bewijzend is voor de diagnose en hoe verder te gaan als er op het röntgenbeeld niet wordt gezien wat men had gehoopt. De tandarts moet de resultaten van de anamnese, het klinische en het röntgenologische onderzoek bespreken met de patiënt. Tevens moet hij aangeven of hij een conclusie of diagnose kan stellen en toelichten hoe zeker deze is of waarover nog wordt gearzeld. Tevens komen de therapeutische mogelijkheden aan bod, waarbij wordt aangegeven of deze reversibel of irreversibel zijn. Ten slotte wordt vastgesteld of de behandeling wel of niet een vorm van eerste hulp is, voordat er een definitieve behandeling door de tandarts zelf, een tandarts-specialist of een gedifferentieerde tandarts wordt ingesteld.

Pijnklachten vanuit het gebit

Dentogene klachten komen uit het gebit: dat kan zijn de pulpa en het periapicale gebied, het (marginale) parodontium of vanuit een deels doorgebroken gebitselement. Met andere woorden: pulpair, parodontaal, pericoronair (kortweg, de 3P's). Er zijn bijna geen andere bronnen van een

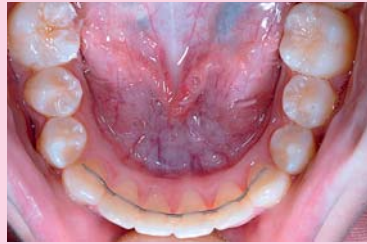Intermezzo 1. Een verraderlijke pulpitis?

Een 13-jarig meisje klaagt over een ondraaglijke kiespijn aan de linkerkant sinds een week. Ze kan er niet van slapen. Pijnstillers helpen niet. Een week daarvoor is ze gedebandeerd en zijn er orthodontische spalkjes aangebracht. Ze bezoekt haar tandarts en wijst gebitselement 36 aan als boosdoener. De tandarts verricht een onderzoek en vindt geen oorzakelijk gebitselement. Omdat de patiënt ervan overtuigd is dat gebitselement 36 de oorzaak van de pijnklacht is, overweegt de tandarts een endostart. Eerst wil hij echter uitsluiten dat het debanderen de oorzaak van de klacht is. De patiënt wordt verwezen naar de orthodontist. Deze sluit debanderen als oorzaak uit en vindt een endostart in het gave gebitselement 36 geen logische stap. De orthodontist verwijst de patiënt zekerheidshalve naar een mka-chirurg.

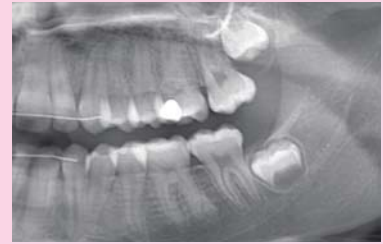Deze neemt een anamnese af en onderzoekt opnieuw het gebit. De pijn is continue aanwezig, straalt uit naar de bovenkaak, bederft haar nachtrust en is moeilijk te lokaliseren. Het kauwen en het nuttigen van warm voedsel beïnvloeden de pijn niet. De pijn neemt kortdurend af door het spoelen met ijskoud water (afb. 1). De bevindingen van de mka-chirurg zijn dat het kaakgewricht, de speekselklieren en de sinus maxillaris geen bijzonderheden vertonen, dat het parodontium gezond is en dat er slechts 1 MO-composietrestauratie van gebitselement 26 is (afb. 2 t/m 4).



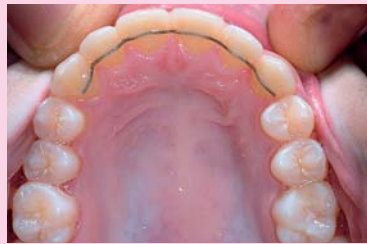Afb. 1. Patiënt met een flesje koud water, waarmee ze tijdelijk haar pijn verdooft.



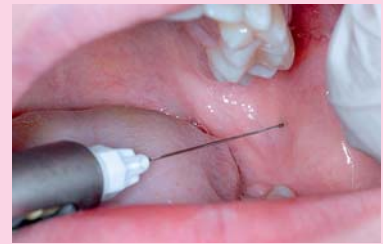Afb. 2. Overzicht van de onderkaak, waarbij geen evidente afwijkingen te zien zijn.



Afb. 4. Uitsnede van de panoramische röntgenopname, waarop een diepe restauratie in gebitselement 26 opvalt.

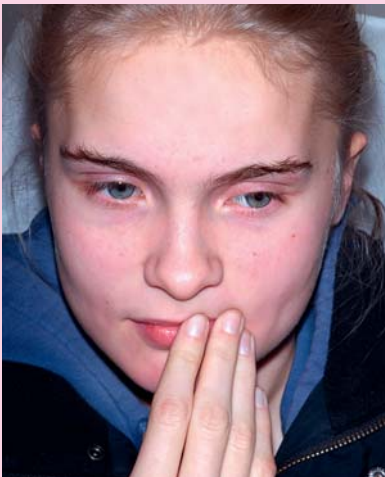

Afb. 3. Overzicht van de bovenkaak, waarbij geen evidente afwijkingen te zien zijn.

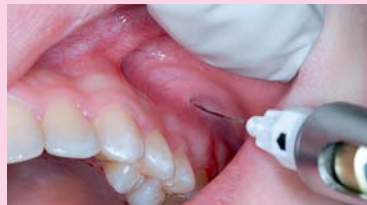

Afb. 5. Mandibulaire blokanesthesie in de mandibula links.

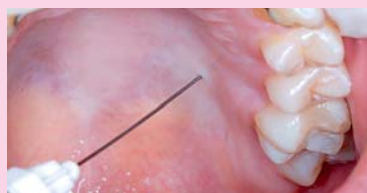De mka-chirurg stelt als voorlopige diagnose een pijnlijke pulpitis van gebitselement 26. Het meisje en haar vader zijn hiervan heel moeilijk te overtuigen. Om gebitselement 36 als oorzaak uit te sluiten wordt besloten tot het plaatsen van mandibulaire blokanesthesie links. De tongrand en de onderlip raken verdoofd, maar de pijn persisteert (afb. 5 en 6). Dan wordt besloten gebitselement 26 met infiltratie-anesthesie vestibulair en palatinaal te verdoven (afb. 7 en 8). De pijn is verdwenen. Het meisje wordt verwezen naar haar tandarts voor een endodontische behandeling van gebitselement 26 (afb. 9).



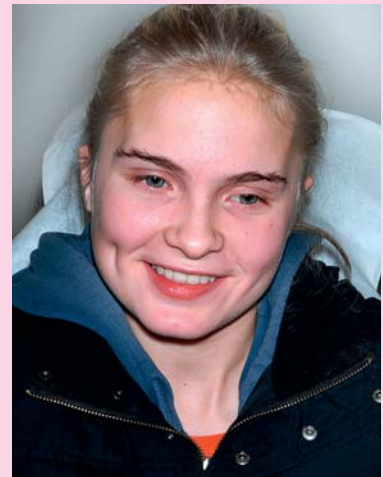Afb. 6. Ondanks de lokale anesthesie voelt de patiënt nog steeds de pijn.



Afb. 7. Lokale anesthesie vestibulair van gebitselement 26.



Afb. 8. Lokale anesthesie palatinaal van gebitselement 26.



Afb. 9. De patiënt is pijnvrij.

dentogene pijnklacht. Vermoedt een tandarts dat de oorzaak van de pijn dentogeen is dan zoekt hij naar een pulpaire, parodontale of pericoronaire oorzaak.

Pulpaire oorzaak van pijn

Is er sprake van een milde prikkeling van de pulpa, bijvoorbeeld na het aanbrengen van een plastische restauratie, dan spreekt men van pulpahyperemie. De klachten zijn mild en worden meestal opgewekt door warme of koude dranken. De pijn houdt enkele seconden aan om dan weer te verdwijnen. Het gebitselement is niet pijnlijk bij percussie en reageert normaal sensibel, al houdt de gevoelige reactie bij koude vaak wat langer dan gebruikelijk aan. Is er sprake van het 'cracked tooth syndrome' dan is er ook een pulpa hyperemie of zelfs een ontstoken pulpa (pulpitis). De barst in de kroon (en wortel) gaat open staan bij maximale kauwdruk. Er is dan pijn, maar deze treedt vooral op als de kauwdruk weg valt. De pijn wordt door patiënten omschreven als scherp en verergert bij koud, warm en zoet. De pijn is beperkt zich tot het gearstene gebitselement. Knarsen kan ook pijnlijk zijn. De barst in het gebitselement is niet altijd met het blote oog zichtbaar, maar wel als deze is verkleurd. Bij een 'cracked tooth syndrome' gaat het meestal om de mandibulaire tweede molaren, de maxillaire eerste molaren of de maxillaire premolaren.

Wanneer de pulpa duidelijk is ontstoken, spreekt men van pulpitis. De pijnklacht bij koude (of warmte) houdt dan langer aan, meestal 15 of meer seconden. Pulpitis kan reversibel of irreversibel zijn. Een reversibele pulpitis geneest en de pulpa overleeft als de ontstekingsprikkel wordt weggenomen. Bij een irreversibele pulpitis zal de pulpa uiteindelijk necrotisch worden. De pijn is vaak ondraaglijk, reageert nauwelijks op pijnstillers en houdt patiënten uit hun slaap. De pijn verergert bij kauwen of warme dranken, soms is er kortdurende verlichting van de pijn bij spoelen met ijskoud water (zie intermezzo 1). Percussie is soms ook gevoelig. De röntgenopname laat hooguit de aanleiding van de pulpitis zien: een lekkende kroonrand, cariës, een grote restauratie nabij de pulpakamer. De pulpitis zelf is niet zichtbaar en de apicale begrenzing is intact.

Tot slot de necrotische, avitale pulpa. Wanneer deze enige tijd bestaat, ontstaat er een parodontitis apicalis. Aanvankelijk is deze asymptomatisch. In een periode van verminderde weerstand (bijvoorbeeld bij ziekte, griep en veel stress) kan deze chronische maar milde wortelpuntontsteking opvlammen en acuut pijnlijk worden. Men spreekt dan van een acute exacerbatie, pijnlijke parodontitis apicalis of een wortelpuntabces. De klachten en symptomen zijn eenduidig: het gebitselement voelt te hoog aan, is percussiepijnlijk en heeft een non-sensibele pulpa. De vaak kloppende pijn is voor de patiënt zeer gelokaliseerd (dat wil zeggen: over het 'schuldige' gebitselement bestaat geen misverstand, in tegenstelling tot een gebitselement met pulpitis). Op de röntgenopname is soms een apicale radiolucentie zichtbaar, maar niet altijd: juist bij een zeer pijnlijke parodontitis apicalis is de kans groot dat er geen duidelijke periapicale radiolucentie aanwezig is.

Parodontale oorzaak van pijn

Pijnklachten uitgaande van een ontstoken parodontium zijn in de regel mild, zeurend en kunnen een onaangename mondgeur veroorzaken. De oorzaak van dergelijke pijnklachten is daarmee gemakkelijk herkenbaar, evenals aan het bloedende parodontium bij sonderen.

Pericoronaire oorzaak van pijn

Bij een pericoronaire oorzaak van pijn gaat het in de regel om een deels doorgebroken gebitselement. Meestal betreft het de mandibulaire derde molaar. De molaar is in doorbraak, staat rechtop, maar er verzamelt zich voedsel onder het operculum met als gevolg een pericoronitis. In de meeste gevallen is de doorbraak echter gestopt door mesioangulaire, horizontale of distoangulaire inclinatie. Ook hier verzamelen zich voedsel en bacteriën onder het operculum en is sprake van een pericoronitis, echter zonder veel kans op volledige doorbraak en functioneel gebruik van de derde molaar in de mandibula.

De klachten zijn uitstralende pijn richting het oor, er is zwelling van de wang, toenemende pijn bij slikken, een beperkte mondopening en een onaangename mondgeur. Verwijdering van het operculum, uitspoelen onder het operculum en antibiotica zijn niet verstandig. Beter is het door lokale maatregelen, die later worden beschreven, de acute ontstekingsverschijnselen te bestrijden waardoor in alle rust kan worden overlegd over een definitieve behandeling.

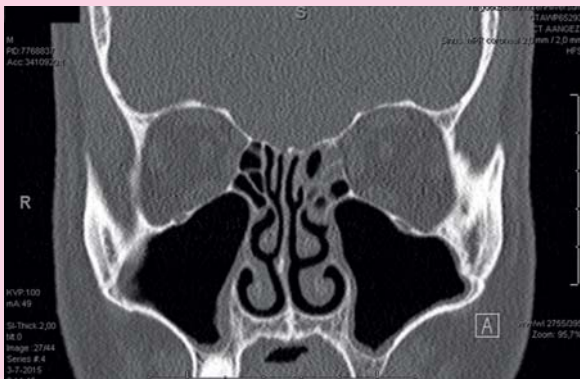
Proefanesthesie en een pijndagboek

Voor tandartsen en ook voor patiënten is er bijna niets frustrerender dan dat een endodontische behandeling of een extractie niet heeft geleid tot het verhelpen van de pijnklacht. Een van de mogelijkheden om de diagnostiek, voorafgaand aan deze irreversibele behandelingen, te verfijnen en het behandelingsresultaat beter te kunnen voorspellen is selectieve verdoving, ofwel proefanesthesie. Het beoogde effect van de irreversibele behandeling, zoals een endodontische start of extractie, wordt hiermee als het ware geïmiteerd. In de praktijk doen zich 2 verschillende situaties voor waarbij proefanesthesie kan worden gebruikt.

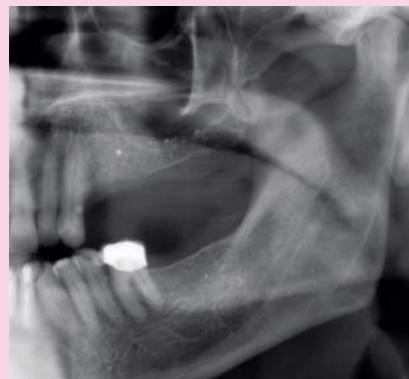Is bijvoorbeeld naar de mening van een tandarts de pijnklacht afkomstig van een pijnlijke pulpitis bij gebitselement 14, maar bestaat daarover onzekerheid, dan is het aan te raden gebitselement 13 alleen buccaal te verdoven, ter hoogte van de apex, met maximaal 1/8 carpule. Vervolgens moet men 3 minuten wachten en vervolgens vragen wat de patiënt merkt van de verdoving en hoe het is met de pijn. De kans is groot dat de patiënt zegt dat een deel van zijn bovenlip is verdoofd, maar dat de pijn er helaas nog is. Hiermee wordt het placebo-effect van de verdoving weggenomen. Vervolgens wordt met enkele druppels gebitselement 14 ter hoogte van de apex, zowel buccaal als palatinaal, verdoofd. Na nog eens 3 minuten wordt de patiënt gevraagd wat hij bemerkte. Als het antwoord luidt dat de mondhoek iets is verdoofd en de pijn weg is, heeft de tandarts op een reversibele wijze aannemelijk gemaakt dat met het verdoven van de pulpa de pijnklachten aan gebitselement 14 zijn verdwenen.

Intermezzo 2. Aanhoudende pijn in maxilla

Een 60-jarige man wordt door zijn tandarts verwezen in verband met persisterende pijn in de maxilla links. Sinds 1 jaar heeft hij pijnklachten, 's avonds en 's nachts erger dan overdag. Bij stress en vermoeidheid heeft hij meer last. Het karakter van de pijn is zeurend en uitstralend. Hij bezocht daarvoor zijn tandarts die enkele endodontische behandelingen verrichtte. De pijn bleef. Hierop ging hij naar zijn huisarts die hem verwees naar een neuroloog. Deze vond geen afwijkingen op zijn terrein. De tandarts besloot tot het verwijderen van alle premolaren en molaren in de maxilla links. Ook hierop verdwenen de klachten niet. De man werd vervolgens verwezen naar een kno-arts, die ook geen afwijkingen vond, behoudens een gesluierd ethmoïd op de CT-scan (afb. 10), waarop een proefbehandeling met Flixonase™ volgde. De klachten verdwenen niet. De man werd verwezen naar een mka-chirurg omdat de klachten leken op kiespijn. Bij onderzoek waren er klinisch geen afwijkingen op het expertisegebied van de mka-chirurg die de klachten konden verklaren. Op de panoramische röntgenopname was in de maxilla links alleen een beeld te zien passend bij doorgeperst wortelkanaalvulmateriaal, zonder tekenen van ontsteking (afb. 11). Hoewel ook de röntgenologische bevindingen geen mogelijke oorzaak lieten zien voor de pijnklacht, drong de patiënt toch aan op een chirurgische exploratie. De mka-chirurg adviseerde om dat vooral niet te doen en in plaats daarvan te kiezen voor een langdurige selectieve verdooving en een pijndagboekje. De maxilla links werd verdoofd met 1 injectie bupivacaïne 0,25% met adrenaline 1:200 000 door middel van geleidingsanesthesie van de nervus maxillaris (hoge tuberanesthesie). Na 20 minuten was de halve bovenkaak verdoofd vanaf het tuber maxillare tot en met het bovenfront en de bovenlip links. De patiënt ging huiswaarts en noteerde elk uur wat hij bemerkte van de verdooving en van de pijn. Een dag later was er telefonisch contact met de patiënt. De verdooving had 8-12 uur aangehouden en was het eerst uitgewerkt in de bovenlip. Het verhemelte en de omslagplooï waar de molaren hadden gezeten, bleven het langst verdoofd. De pijn leek aanvankelijk iets te zijn afgenomen, maar niet veel. Daarna kwam de pijn onverminderd terug, ook gedurende alle uren van de verdooving. De conclusie was dat de pijn niet uit de bovenkaak links kwam en een exploratie dus zinloos en schadelijk was. De patiënt werd verwezen naar een pijnteam.



Afb. 10. Frontale coupe van de CT-scan, waarop in het bijzonder een lichte sluiering van het ethmoïd opvalt.



Afb. 11. Uitsnede van de panoramische röntgenopname, waarop in het tweede kwadrant alleen wat restanten van doorgeperst wortelkanaalvulmateriaal te zien zijn, zonder tekenen van ontsteking.

Proefanesthesie kan ook anders worden toegepast en dan bij voorkeur met een langwerkend lokaal anestheticum zoals bupivacaïne (Marcaine™). Bijvoorbeeld: bij pijnklachten aan de linkerzijde van het gelaat blijkt dat na het zetten van een mandibulair blok, ook een proefanesthesie, de pijnklachten persisteren. De diagnostiek in de maxilla wordt bemoeilijkt door kronen en bruggen, die ook nog eens onderling zijn verbonden. De röntgenopname geeft geen uitsluitel. Op het moment van het consult heeft de patiënt geen last van pijn, want die komt altijd in de avond. De tandarts dient in dit geval een hoge tuberanesthesie met bupivacaïne toe. Na verloop van 20 tot 30 minuten is de halve maxilla verdoofd. Deze verdooving zal ongeveer 8 uur aanhouden. De patiënt wordt gevraagd van uur tot uur op te schrijven hoe het met de verdooving is en hoe het met de pijn gaat. Een dag later worden de resultaten besproken en conclusies getrokken. Zie intermezzo 2 met een casus waarin deze proefanesthesie werd toegepast.

Behandeling van dentogene pijnklachten

De behandeling van een hyperemische pulpa en reversibele pulpitis bestaat uit het geruststellen van de patiënt na een tandheelkundige behandeling, deze te adviseren prikkels (koud/warm) te vermijden en af te spreken over een halfjaar de sensibiliteit te controleren en eventueel een intraorale röntgenopname te maken. Bij negatieve sensibiliteit wordt geadviseerd een endodontische behandeling te beginnen.

De behandeling van irreversibele pulpitis omvat een endodontische start onder lokale anesthesie (Hargreaves en Keiser, 2002; Reader en Nusstein, 2002). Aanvankelijk wordt alleen de kroonpulpa verwijderd (Hasselgren en Reit, 1989; Walton et al, 2003). Na 1 tot 2 weken wordt de endodontische behandeling, zo mogelijk in 1 sessie, voltooid.

Bij de behandeling van pijnlijke parodontitis apicalis wordt de necrotische wortelkanaalinhoud tot de apicale constrictie geëxtirpeerd, zo nodig onder lokale anesthesie.

Er worden pijnstillers voorgeschreven, maar geen antibiotica (Fonad, 2002; American Association of Endodontists, 2012). Bij pusafvloed via het wortelkanaal wordt de patiënt met een wattenrol tussen de molaren naar wachtkamer gestuurd, vervolgens wordt het kanaal gespoeld en tijdelijk afgesloten. Indien er een zeer sterke verdenking is van een periapicaal abces en als er geen spontane pusafvloed plaatsvindt, dan kan via het wortelkanaal met ruimere 10-15-20 vijlen door de apicale constrictie heen pusafvloed worden verkregen. Vervolgens: wattenrol, wachtkamer en tijdelijk afsluiten. Later wordt de endodontische behandeling voltooid in 1 of 2 zittingen.

Bij parodontitis marginalis en een parodontaal abces start de behandeling met een verdoving van het parodontium (niet per se van de pulpa) en vindt vervolgens sub- en supragingivale reiniging plaats (Corbet, 2004). De pockets worden gecuretteerd en gespoeld met 3% H₂O₂. Na deze behandeling wordt de patiënt verwezen naar een mondhygiënist voor voorlichting, een voedingsanamnese en een poetsinstructie. Drie maanden later ziet de tandarts de patiënt voor controle.

Bij een acute pericoronitis kan het deels doorgebroken gebitselement (meestal de mandibulaire derde molaar) 'à chaud' worden geëxtraheerd. Dit kan alleen als het gebitselement goed te verdoven is (niet veel trismus) en eenvoudig is te verwijderen. Bij een problematisch gelegen derde molaar in de mandibula krijgt de patiënt eerst een H₂O₂ 3% tamponkuur. Dat wil zeggen dat er 3-4 maal daags een 5 x 5 cm gaasje gedrenkt in H₂O₂ op het operculum wordt gelegd en dat de patiënt daar 10 minuten op kauwt. Vervolgens moet de patiënt gewoon het gebit poetsen. Mocht er sprake zijn van pseudo-pericoronitis van een mandibulaire derde molaar door bijvoorbeeld voedselimpactie en een bijtrauma veroorzaakt door een uitgegroeide maxillaire derde molaar, dan wordt deze maxillaire molaar geëxtraheerd. Dit kan ook bij trismus. In een rustiger stadium (dentitio difficilis) wordt de mandibulaire derde molaar chirurgisch verwijderd (McGrath et al, 2003; Haug et al, 2005; Friedman, 2007).

Pijnstillers en dentogene pijn

Pijnstillers of analgetica worden al dan niet op voorschrift van een arts of tandarts zeer veel gebruikt. Veelal is de pijnbestrijding symptomatisch. In eerste instantie komen bij de bestrijding van acute pijn niet-opioïden zoals paracetamol (al dan niet gecombineerd met codeïne) en NSAID's in aanmerking.

Bij orofaciale pijn van dentogene oorsprong wordt niet gestreefd naar symptomatische pijnbestrijding, maar naar causale aanpak van de pijn. Wanneer de oorzaak van de pijn is opgespoord (caries profunda, non-vitale, geïnfecteerde pulpa, deels doorgebroken derde molaar) kan deze causaal worden behandeld. Dan is de pijn voorbij, maar volgt soms iatrogene napijn (en zwelling en koorts) waarvoor een pijnstiller nodig is. Een tandarts maakt dan de keuze tussen het uitschrijven van een recept analgetica met een vaste dosering gedurende enkele dagen of het ad-

vies de patiënt zelf een pijnstiller te laten kopen bij apotheek, drogist of supermarkt.

Conclusie

De kans dat een patiënt met orofaciale pijn een probleem in zijn gebit heeft is groot, vooral bij acute pijn. Vaak wordt de oorzaak van dentogene pijn opgespoord omdat in de anamnese blijkt dat eten en kauwen en koude en/of warme dranken pijn doen aan de gebitselementen. Milde pijn bij drinken van koude en/of warme dranken wijst op een pulpaprobleem, meestal een hyperemische pulpa, pulpitis of 'cracked tooth syndrome'. Een zeer heftige, moeilijk lokaliseerbare pijn die niet goed reageert op pijnstillers doet een irreversibele pulpitis vermoeden. Het lokaliseren van het schuldige gebitselement kan lastig zijn. Proefanesthesie kan hierbij helpen. Pijnklachten vanuit het parodontium zijn in het algemeen mild en reageren goed op pijnstillers. De diagnose parodontitis wordt bevestigd als er ook sprake is van onaangename mondgeur en bloedende gingiva. In een acute fase is de behandeling gericht op zoveel mogelijk behoud van gebitselementen: lokale anesthesie, sub- en supragingivale gebitsreiniging. Verdere begeleiding vindt plaats door een mondhygiënist, waarna een evaluatie door een tandarts volgt. In de acute fase van pericoronitis (meestal van de mandibulaire derde molaar) is extractie à chaud een oplossing indien een blokanesthesie mogelijk is en de molaar eenvoudig (niet chirurgisch) is te verwijderen. Indien extractie à chaud niet mogelijk of niet gewenst is, wordt geadviseerd de patiënt een H₂O₂ 3% tamponkuur gedurende 3-5 dagen te geven. In rustig vaarwater kan de derde molaar in de mandibula chirurgisch worden verwijderd.

Literatuur

- * American Association of Endodontists. Use and abuse of antibiotics. Chicago: American Association of Endodontists, 2012. https://www.aae.org/uploadedfiles/publications_and_research/endodontics_colleagues_for_excellence_newsletter/ecfewinter12final.pdf.
- * Corbet EF. Diagnosis of acute periodontal lesions. *Periodontology* 2000 2004; 34: 204-216.
- * Fouad AF. Are antibiotics effective for endodontic pain? An evidence-based review. *Endodontic Topics* 2002; 3: 52-66
- * Friedman JW. The prophylactic extraction of third molars: a public health hazard. *Am J Public Health* 2007; 97: 1554-1559.
- * Hargreaves KM, Keiser K. Local anesthetic failures in endodontics. *Endodontic Topics* 2002; 1: 26-39.
- * Hasselgren G, Reit C. Emergency pulpotomy: pain relieving effect with and without the use of sedative dressings. *J Endod* 1989; 15: 254-256.
- * Haug RH, Perrott DH, Gonzalez ML, Talwar RM. The American association of oral and maxillofacial surgeons age-related third molar study. *J Oral Maxillofac Surg* 2005; 63: 1106-1114.
- * McGrath C, Comfort MB, Lo ECM, Luo Y. Can third molar surgery improve quality of life? A 6-month cohort study. *J Oral Maxillofac Surg* 2003; 61: 759-763.
- * Plasschaert AJM, Holbrook WP, Delap E, et al. Profile and competences for the European dentist. *Eur J Dental Educ* 2005; 9: 98-107.

- * Reader A, Nusstein J. Local anesthesia for endodontic pain. *Endodontic Topic* 2002; 3: 14-30.
- * Walton RE, Holton IF jr, Michelich R. Calcium hydroxide as an intracanal medication: effect on posttreatment pain. *J Endod* 2003; 29: 627-629.

Summary

Odontogenic pain

A dentist is expected to be able to recognise and treat pain originating from the teeth. When dealing with short-term, acute pain, the cause can sometimes be found quickly, while this can be much harder in the case of chronic pain. Especially in this latter category, one should be even more careful in diagnostics and choose reversible treatments when possible. A focused anamnesis, a pain journal and trial local anaesthesia can help to identify the suspected cause of the pain. Careful extra- and intraoral examination is needed to reach a proper diagnosis. X-ray examination may confirm this diagnosis. Odontogenic pain can be caused by an infection of the pulp or by a periodontal or pericoronal disease. The treatment of the pain may – depending on the cause – consist of an endodontic or periodontal treatment, or extraction of the tooth. In the treatment of orofacial pain of odontogenic origin, the aim is to find and treat the cause of the pain. If this cause is found, proper pain relief can also be prescribed.

Bron

J.A. Baart¹, J.F.L. Bosgra²

Uit ¹de afdeling Mondziekten, Kaak- en Aangezichtschirurgie van het VU medisch centrum in Amsterdam en ²de afdeling Mondziekten, Kaak- en Aangezichtschirurgie van het ziekenhuis Tergooi in Hilversum

Datum van acceptatie: 25 mei 2016

Adres: J.F.L. Bosgra, Van Riebeeckweg 212, 1213 XZ Hilversum
jflbosgra@tergooi.nl

Verantwoording

Voor publicatie van afbeeldingen 1, 6 en 9 van intermezzo 1 is toestemming verleend door de belanghebbende.