

# Een afwijkend hyoid op een panoramische röntgenopname

Bij ossificatie van het ligamentum stylohyoideum kan zich een gevarieerd spectrum aan klachten voordoen. Een sluitende verklaring voor het optreden van deze ossificatie is tot op heden niet gevonden. Omdat behandeling in principe niet noodzakelijk is, wordt veelal een afwachtend beleid gevoerd. Bij aanhouden van de klachten kan fysiotherapie, anti-inflammatoire medicatie of chirurgische behandeling worden overwogen.

Rozeboom AVJ, Becking AG. Een afwijkend hyoid op een panoramische röntgenopname

Ned Tijdschr Tandheelkd 2012; 119: 243-244

doi: 10.5177/ntvt.2012.05.11140

## Gegeven

Een 20-jarige jongeman werd door zijn tandarts naar de afdeling Mondziekten, Kaak- en Aangezichts chirurgie van een medisch centrum verwezen naar aanleiding van een door de tandarts waargenomen afwijking op de panoramische röntgenopname. De afbeelding van het os hyoideum op de panoramische röntgenopname was asymmetrisch, aan de rechterzijde leek een craniale uitbochtung waarneembaar (afb. 1).

## Anamnese en diagnostiek

De patiënt vertelde geen klachten van de mond of keel te hebben, wel gaf hij aan soms spraakproblemen te hebben, in het bijzonder een slechte articulatie.

Bij intraoraal en extraoraal onderzoek werden geen afwijkingen gevonden. Er werd een cone beam-CT-scan vervaardigd. Hierop waren 2 structuren met grote dichtheid zichtbaar, uitgaande van het cornu minor ossis hyoidei (afb. 2). Aan de rechterzijde was de verdichting meer uitgesproken dan links, hetgeen correspondeerde met de waargenomen asymmetrie op de panoramische röntgenopname.

Het leek te gaan om ossificatie van het ligamentum stylohyoideum (afb. 3).

## Behandeling

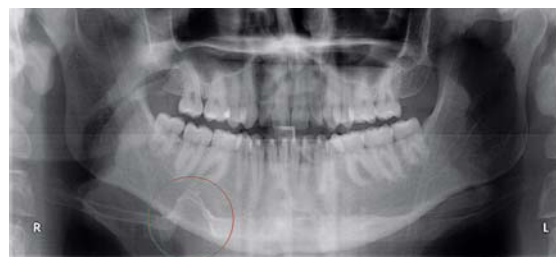Met de patiënt werd een expectatief beleid afgesproken in verband met afwezigheid van klachten. De zo nu en dan optredende articulatiestoornissen bij spraak konden niet in direct verband worden gebracht met de op de beeldvorming gevonden ossificatie. Aan de patiënt werd gevraagd zich te melden als zich klachten zouden voordoen.

## Beschouwing

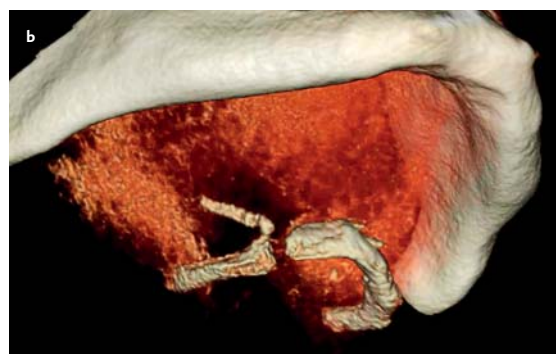
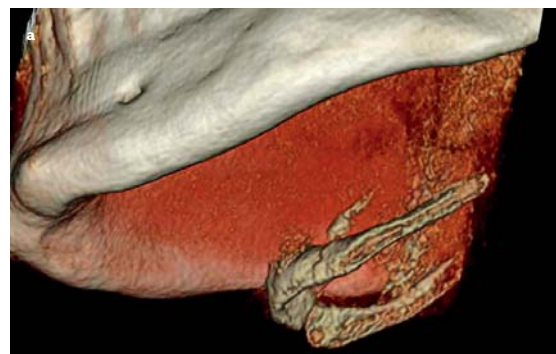
Het ligamentum stylohyoideum strekt zich uit van de processus styloideus van het os temporale van de schedel tot het os hyoideum. Het ligament is verbonden met de musculus stylohyoideus. Deze spier speelt een rol bij de

slikfunctie: hij positioneert het os hyoideum en heft deze tijdens het slikken. In een enkel geval treedt ossificatie van het ligamentum stylohyoideum op. Indien zich klachten voordoen, zoals pijn in de hals bij slikken, wordt van het Eagle syndroom gesproken (Raina, 2009).

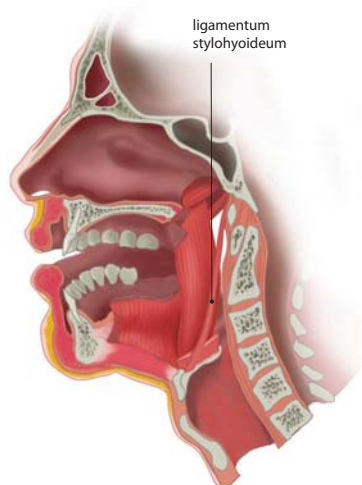
De oorzaak voor het optreden van de ossificatie van het ligamentum wordt gezocht in chronische irritatie in de stylohyoidregio, door bijvoorbeeld littekenweefsel na een chirurgisch trauma (vooral na een tonsillectomie) (Feldman, 2003). Ossificatie wordt echter ook zonder voorafgaand trauma waargenomen (Camarda, 1989). Tot op heden is er geen sluitende verklaring voor het ontstaan hiervan.



Afb. 1. Panoramische röntgenopname: ossificatie ligamentum stylohyoideum (gelegen binnen rode cirkel).



Afb. 2. Een cone beam-computertomogram toont ossificatie van het ligamentum stylohyoideum: rechts (a) en links (b).



Afb. 3. Anatomische ligging ligamentum stylohyoideum.

De incidentie van ossificatie van het ligamentum stylohyoideum of een verlengde processus styloideus wordt op 4% tot zelfs 28% geschat (Eagle, 1949; Kaufman, 1970). Slechts 1% tot 5% van de mensen met deze ossificatie presenteert zich met hieraan gerelateerde klachten, onder andere pijn lateraal in de hals (Langlais, 1986). De pijn kan dan worden opgewekt door spreken, slikken, kauwen en het bewegen van het hoofd. De symptomen worden waarschijnlijk veroorzaakt door irritatie van de omliggende neurovasculaire structuren (Colby, 2011). De incidentie en de mate van ossificatie van het ligament nemen toe bij stijgende leeftijd (Omnell, 1998).

Eén van de complicaties van een geossificeerd ligament is de mogelijkheid van een fractuur bij trauma. In de meeste gevallen wordt dan een pijnlijke zwelling in de hals gezien die gemakkelijk te verwarren is met een tumor, corpus alienum of infectie (Blomgren, 1999).

## Discussie

In principe is behandeling van een geossificeerd ligamentum stylohyoideum niet noodzakelijk. Als er klachten bestaan, kunnen fysiotherapie en anti-inflammatoire medicatie worden toegepast. Bij onvoldoende resultaat kan de behandeling uiteindelijk bestaan uit chirurgische behandeling van het geossificeerde ligament (Van der Westhuijzen et al, 1999; Kirchoff, 2006).

### Leermomenten

Ossificatie van het ligamentum stylohyoideum wordt soms als toevulsbevinding gezien op een panoramische röntgenopname. Meestal gaat dit niet gepaard met klachten en is aanvullend onderzoek niet noodzakelijk. Soms zijn er klachten die bestaan uit vage pijn tijdens spreken, slikken, kauwen en bewegen van het hoofd. Aanvullend radiologisch onderzoek en eventuele behandeling zijn dan geïndiceerd.

## Casuïstiek

### Literatuur

- \* Blomgren K, Qvarnberg Y, Valtonen H. Spontaneous fracture of an ossified stylohyoid ligament. J Laryngol Otol 1999; 113: 854-855.
- \* Camarda AJ, Deschamps C, Forest D. Stylohyoid chain ossification: a discussion of etiology I. Oral Surg Oral Med Oral Pathol 1989; 67: 508-514.
- \* Colby CC, Del Gaudio JM. Stylohyoid complex syndrome: new diagnostic classification. Arch Otolaryngol Head Neck Surg 2011;137: 248-252.
- \* Eagle WW. Symptomatic Elongated Styloid Process; report of two cases of styloid process-carotid artery syndrome with operation. Arch Otolaryngol 1949; 49: 490-503.
- \* Feldman VB. Eagle's syndrome: a case of symptomatic calcification of the stylohyoid ligaments. J Can Chiropr Assoc 2003; 47: 21-27.
- \* Kirchoff G, Kirchoff C, Buhmann S, et al. A rare differential diagnosis to occupational neck pain: bilateral stylohyoid syndrome. J Occup Med Toxicol 2006; 26: 1-14.
- \* Kaufman SM, Elzay RP, Irish EF. Styloid Process variation. Radiologic and clinical study. Arch Otolaryngol 1970; 91: 460-463.
- \* Langlais RP, Miles DA, Dis ML van. Elongated and mineralized stylohyoid ligament complex: A proposed classification and report of a case of Eagle's syndrome. Oral Surg Oral Med Oral Pathol 1986; 61: 527-532.
- \* Omnell KA, Gandhi C, Omnell ML. Ossification of the human stylohyoid ligament: a longitudinal study. Oral Surg Oral Med Oral Pathol Oral Radiol Endod 1998; 85: 226-232.
- \* Raina D, Gothi R, Rajan S. Eagle syndrome. Indian J Radiol Imaging. 2009; 19: 107-108.
- \* Westhuijzen AJ van der, Merwe J van der, Grotepass FW. Eagle's syndrome: lesser cornu amputation: an alternative surgical solution? Int J Oral Maxillofac Surg 1999; 28: 335-337.

### Summary

#### An abnormal hyoid in a panoramic radiograph

*With ossification of the stylohyoid ligament a diverse spectrum of complaints are possible. A conclusive explanation for the appearance of this ossification has so far not been found. Since treatment is not, in principle, necessary, a policy of observation is often preferred. If complaints persist, physiotherapy, anti-inflammatory medication or surgical treatment can be considered.*

### Bron

A.V.J. Rozeboom, A.G. Becking  
Uit de afdeling Mondziekten, Kaak- en Aangezichtschirurgie van het Kennemer Gasthuis in Haarlem  
Datum van acceptatie: 11 augustus 2011  
Adres: mw. A.V.J. Rozeboom, Straalmanstraat 16, 6521 JL Nijmegen  
Avjrozeboom@gmail.com