

Indicatie voor en frequentie van intraorale röntgenopnamen

Het maken van röntgenopnamen heeft een belangrijke plaats in de hedendaagse tandartspraktijk. Vanwege de blootstelling aan röntgenstraling vraagt elke opname om een rechtvaardiging. Voor- en nadelen van risico en diagnostische opbrengst moeten daarom elke keer opnieuw worden afgewogen. Een belangrijke factor daarbij is de bruikbaarheid (sensitiviteit en specificiteit) van een röntgenopname en daarmee de bewaking van de kwaliteit van het gehele proces van het positioneren van de foto tot en met het ontwikkelen of scannen ervan. Zowel voor kinderen als volwassenen geldt dat de indicatiestelling voor röntgenopnamen op individuele basis moet worden gesteld. De belangrijkste afwegingen zijn: cariëserving, mondhygiëne en voedingsgewoonten en de blootstelling aan fluoriden. Op basis hiervan kan een individuele risico-inschatting worden gemaakt en vervolgens het nut van een röntgenopname voor de tandheelkundige behandeling. Europese richtlijnen geven advies over de indicatie en frequentie van röntgenopnamen in onder meer de parodontologie, de endodontologie en de implantologie.

Poorterman JHG. Indicatie voor en frequentie van intraorale röntgenopnamen
 Ned Tijdschr Tandheelkd 2015; 122: 272-278
 doi: 10.5177/ntvt.2015.05.14241

Inleiding

In de moderne tandheelkundige praktijk heeft de mogelijkheid tot het maken van allerhande röntgenopnamen een belangrijke plaats ingenomen. Iedere praktijk beschikt over een röntgenapparaat voor het maken van intraorale opnamen. Maar ook toestellen voor panoramische röntgenopnamen zijn in, vooral de grotere, tandartspraktijken aanwezig en incidenteel staat er al een conebeamcomputer-tomografietoestel. Intraorale röntgenopnamen worden vooral geïndiceerd wanneer op basis van klinische diagnostiek de aanwezigheid van cariës, parodontale of periapicale afwijkingen wordt vermoed. Tevens worden zij gebruikt wanneer in een wisselfase de aan- of afwezigheid van een (individuele) tand of kies moet worden bevestigd.

De meest gebruikte intraorale röntgenopname in de algemene tandartspraktijk is zeer waarschijnlijk de bitewing-opname. Deze wordt beschouwd als een essentieel diagnostisch hulpmiddel voor het diagnosticeren van proximale cariës. Ook heeft deze opname een ondersteunende functie bij het opsporen van occlusale cariës, het beoordelen van restauraties en van het parodontale steunweefsel. Verder wordt gebruikgemaakt van de periapicale röntgenopname (ook wel 'solo' genoemd) die als voorname doel heeft het periapicale gebied van een of meer gebitselementen in beeld te brengen.

Leerdoelen

Na het lezen van dit artikel kent u:

- de overwegingen die een rol spelen bij de beslissing wel of niet een intraorale periapicale röntgenopname of bitewing-opname te maken in geval van kinderen en volwassenen, en bij de verschillende orale pathologieën.

Rechtvaardiging en ALARA

Elke blootstelling aan röntgenstraling brengt een zeker risico met zich mee. Onder normale omstandigheden is dat risico voor een tandheelkundige opname, vooral als het intraorale röntgenopnamen betreft, zeer klein. Echter, ook daarvoor geldt dat bij het besluit om een röntgenopname te maken de voor- en nadelen van risico en diagnostische opbrengst voor de patiënt moeten worden afgewogen. Wanneer op grond hiervan het maken van de röntgenopname gerechtvaardigd is, dient deze met een zo laag mogelijke dosis te worden geschoten, volgens het ALARA-principe (Berkhout, 2015).

Een belangrijk onderdeel van de rechtvaardiging is dat het röntgenonderzoek nieuwe informatie oplevert die niet op een andere manier kan worden verkregen en een belangrijke diagnostische toevoeging kan zijn om te komen tot een adequate behandelbeslissing. Daaruit volgt ook dat de beslissing tot het vervaardigen van de röntgenopnamen op individuele basis wordt genomen en niet vóórdat een anamnese is afgenomen en klinisch onderzoek van de patiënt heeft plaatsgevonden. Het op routinematige basis maken van röntgenopnamen is derhalve een obsoleete gang van zaken. Voor het maken van een panoramische röntgenopname bij elke nieuwe patiënt of een standaard bitewing-opname bij elke patiënt om de 2 jaar is geen rechtvaardiging te vinden.

Kwaliteitsbewaking van het proces

Een belangrijke factor in het zo laag mogelijk houden van de stralingsdosis voor de patiënt betreft de bruikbaarheid van de röntgenopname en daarmee de bewaking van de kwaliteit van het gehele proces van het positioneren van de foto tot en met het ontwikkelen of scannen ervan. Onderzoek naar de kwaliteit van intraorale röntgenopnamen laat zien dat er veel ruimte voor verbetering is. In een Zweeds onderzoek onder private tandartsen naar het slagingspercentage van bitewing-opnamen blijkt zo'n 45% onder de maat, vooral vanwege een slechte positionering van de foto in de mond, een onvoldoende helderheid en contrast en cone cutting (Eliasson et al, 1990). Cone cutting treedt op wanneer de röntgenbundel het filmpaatje gedeeltelijk mist en er op de foto een karakteristieke witte band is te

Intermezzo 1. Sensitiviteit en specificiteit

De **sensitiviteit** van een test geeft aan welk percentage van de personen met een bepaalde ziekte door de test (terecht) als ziek geclassificeerd wordt. Dit zegt iets over de gevoeligheid van een test voor zover het gaat om het herkennen van gevallen van de betreffende ziekte.

De **specificiteit** van een test geeft aan welk percentage van een groep personen zonder de ziekte, die men met behulp van een test wil opsporen, (terecht) als niet-ziek wordt geclassificeerd. Dit zegt iets over het vermogen van een test om uitsluitend zieke personen aan te merken.

zien vanwege het niet belicht zijn. Vergeleken met eenzelfde onderzoek 10 jaar eerder was geen verbetering opgetreden. Voor periapicale röntgenopnamen loopt het faalpercentage tussen de 10 en 56%, afhankelijk van het onderzoek (Gröndahl et al, 1974; Helminen et al, 2000). De belangrijkste fouten blijken een gemist apicaal gebied door foutieve filmplaatsing, foutieve verticale inschietrichting, cone cutting en onvoldoende helderheid en contrast.

Om het (onnodig) overmaken van röntgenopnamen te voorkomen dient elke tandarts een actieve rol te vervullen bij de kwaliteitsbewaking van het gehele proces. De meeste fouten bij het maken van intraorale röntgenopnamen kunnen worden vermeden door voldoende aandacht te schenken aan de belangrijkste uitgangspunten bij het maken van röntgenopnamen, zoals positionering van de film(houder) en de röntgenbuis. Het gebruik van instelapparatuur wordt sterk aanbevolen. Iedere tandarts zou zijn eigen foutenpatroon moeten kunnen analyseren en op basis hiervan aanpassingen in de gebruikte techniek maken. Een systematische benadering met vastgestelde criteria is hiervoor een goede basis. Een overzicht van deze criteria is te vinden in de Europese richtlijnen voor het veilig gebruik van straling in de tandheelkunde (European Commission, 2004). Overigens is het ook van belang om de condities waaronder de gemaakte röntgenopnamen worden bekeken te optimaliseren. Dat geldt zowel voor het gebruik van lichtbakken als van computermonitoren. De versturende invloed van het omgevingslicht moet hierbij ook in ogenschouw worden genomen.

Kwaliteit van de diagnostiek: sensitiviteit en specificiteit

Helaas is het zo dat het röntgenologisch beeld op zowel bitewing-opnamen als op periapicale röntgenopnamen niet volledig overeenstemt met de actuele staat van een ziekte of afwijking. Sommige afwijkingen worden niet ontdekt (fout-negatief) en in andere gevallen wordt een gezonde situatie als ziek beschouwd (fout-positief). Daarnaast worden er uiteraard ook terecht goede beslissingen genomen (terecht-positief en terecht-negatief). Op grond van deze uitkomsten kan de sensitiviteit en de specificiteit van een test worden uitgerekend. Dit zijn eigenschappen van een test die aangeven hoe betrouwbaar de test is (intermezzo 1). De test wordt hiervoor vergeleken met een

zogenaamde 'gouden standaard'. Voor het beoordelen van cariësdagnostiek op een bitewing-opname wordt dan de op de bitewing-opname waargenomen situatie naderhand vergeleken met een histologische coupe die als gouden standaard wordt beschouwd. Realistische waarden voor cariësdagnostiek op een bitewing-opname zijn 60% voor de sensitiviteit en 96% voor de specificiteit (Van Rijkom en Verdonschot, 1995). Onder de conditie dat de prevalentie, dus het voorkomen, van proximale cariës op de bitewing-opname zo'n 10% is, zijn het aantal fout-positieve en fout-negatieve uitkomsten aan elkaar gelijk (tab. 1). Het is belangrijk om te realiseren dat deze foutieve uitkomsten leiden tot verkeerde behandelbeslissingen. Bij de fout-negatieve uitkomst wordt een proximale caviteit over het hoofd gezien. In het algemeen kan dit met goede klinische diagnostiek en de opvolgende röntgenopname worden opgevangen. Bij de fout-positieve uitkomst wordt onterecht een gezond deel van het gebitselement gerestaureerd. Het staat buiten kijf dat deze foutieve behandelbeslissing niet meer hersteld kan worden.

Ook de röntgenologische diagnostiek van periapicale afwijkingen kent zijn beperkingen. In een onderzoek van Bohay (2000) werd het oordeel van een aantal tandartsen algemeen-practici vergeleken met de gemeenschappelijke beslissing van 2 deskundigen op dit gebied. Hierbij werd een sensitiviteit gevonden van 65% en een specificiteit van 78%. Dat betekent dat in 22% van de gevallen het periapicale gebied onterecht als afwijkend wordt beschouwd. Verder wordt geadviseerd de periapicale röntgenopnamen onder optimale omstandigheden te beoordelen, dat wil zeggen met gebruikmaking van een lichtbox, minimaal 2 keer vergroot en bij voorkeur lichtafscherming rond de foto (Patel et al, 2000). Recent onderzoek waarin de periapicale röntgenopname werd vergeleken met een cone-beamcomputertomogram als gouden standaard, was de sensitiviteit 57% en de specificiteit 100% (Venskutonis et al, 2014). De onderzoekers concludeerden dat de cone-beamcomputertomogrammen accurater zijn voor het opsporen van periapicale radioluenties in endodontisch behandelde gebitselementen (vooral molaren) dan de periapicale röntgenopnamen. Dit komt doordat op intraorale röntgenopnamen periapicale botresorptie niet te zien is als de laesie de binnenzijde van de corticalis nog niet heeft bereikt (Van der Stelt, 1985). De gereconstrueerde cone-beamcomputertomogrammen zijn geen projectiebeelden en lijden dus niet aan deze tekortkoming. Desondanks is de vraag of de veel hogere stralingsdosis van cone-beam-

	Histologisch		
	Positief	Negatief	Totaal
Radiologisch	60	40	100
	Positief	40	860
	Negatief	40	900
	Totaal	100	900
			Totaal
			1000

Tabel 1. Fictief voorbeeld van de validiteit van proximale cariësdagnostiek op bitewing-opnamen onder de assumptie van 10% cariësprevalentie, een sensitiviteit van 60% en een specificiteit van 96%.

	Cariërisico		
	Hoog	Gemiddeld	Laag
Jeugd	6 mnd	12 mnd	12-18 mnd (melkgebit) 24 mnd (blijvend gebit)
Volwassenen	6 mnd	12 mnd	≥ 24 mnd

Tabel 2. Advies frequenties bitewing-opnamen volgens European guidelines on radiation protection in dental radiology (2004).

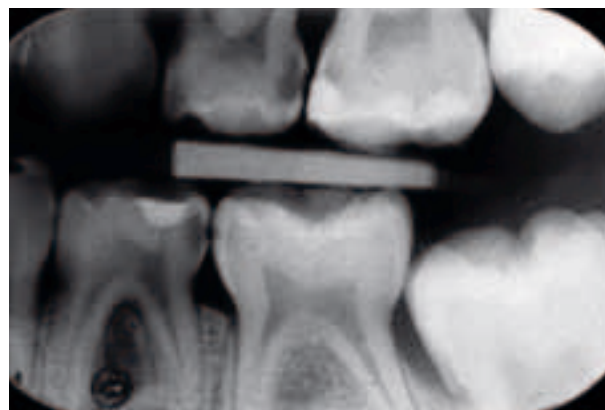
computertomografie opweegt tegen de extra diagnostische opbrengst. De Europese richtlijnen voor conebeamcomputertomografie geven aan dat dit niet wenselijk is (European Commission, 2012).

Frequentie van bitewing-opnamen bij kinderen

In de kindertandheelkunde komt de indicatiestelling voor het maken van intraorale röntgenopnamen in grote lijnen overeen met die bij volwassenen, maar wijkt op onderdelen wel af. Belangrijke overeenkomsten zijn de detectie van cariës, het volgen van tandletsels en het opsporen van periapicale afwijkingen. Afwijkende indicaties zijn het zichtbaar maken van verstoringen in de tandontwikkeling of het controleren van agenesie van een gebitselement. Daarentegen is er slechts in beperkte mate en pas op adolescentie leeftijd een indicatie voor het maken van röntgenopnamen voor parodontale diagnostiek.

Ook voor kinderen geldt dat de indicatiestelling voor röntgenopnamen op individuele basis moet worden gesteld (Espelid et al, 2003). Allereerst dient een klinisch onderzoek plaats te vinden, in combinatie met een interpretatie van eerder gemaakte röntgenopnamen. Op grond van die bevindingen kan besloten worden een nieuw röntgenologisch onderzoek uit te voeren. Bij kinderen tot 12 jaar hoort na adequate informatieverstrekking toestemming van de ouders te worden verkregen. Tussen de 12 en 16 jaar zijn de ouders en de adolescenten min of meer gezamenlijk verantwoordelijk voor de te nemen toestemming en vanaf 16 jaar kunnen patiënten zelfstandig de behandelbeslissing nemen (Brands et al, 2013).

Bij het maken van de (eerste) bitewing-opname speelt een aantal factoren een rol. De belangrijkste daarvan zijn de cariësveraring van het kind, de mondhygiëne en voedingsgewoonte, en de blootstelling aan fluoriden. Hierop gebaseerd kan een individuele risico-inschatting worden gemaakt. Op grond daarvan kan het mogelijk nut van een bitewing-opname voor de tandheelkundige behandeling worden vastgesteld. Bij het vaststellen van het moment waarop een bitewing-opname kan worden gemaakt, wordt een onderscheid gemaakt tussen kinderen met een hoog en met een laag cariërisico. Het gebit van een kind met een laag cariërisico kenmerkt zich door cariësvrije proximale vlakken dan wel een incidentele laesie zonder indicatie voor een hoog cariërisico. Volgens de Europese Richtlijnen voor stralingshygiëne in de tandartspraktijk kunnen nieuwe bitewing-opnamen na 1 tot 2 jaar weer worden ge-



Afb. 1. Linker bitewing-opname van een 6-jarige met duidelijk waarneembare dentinecariës.

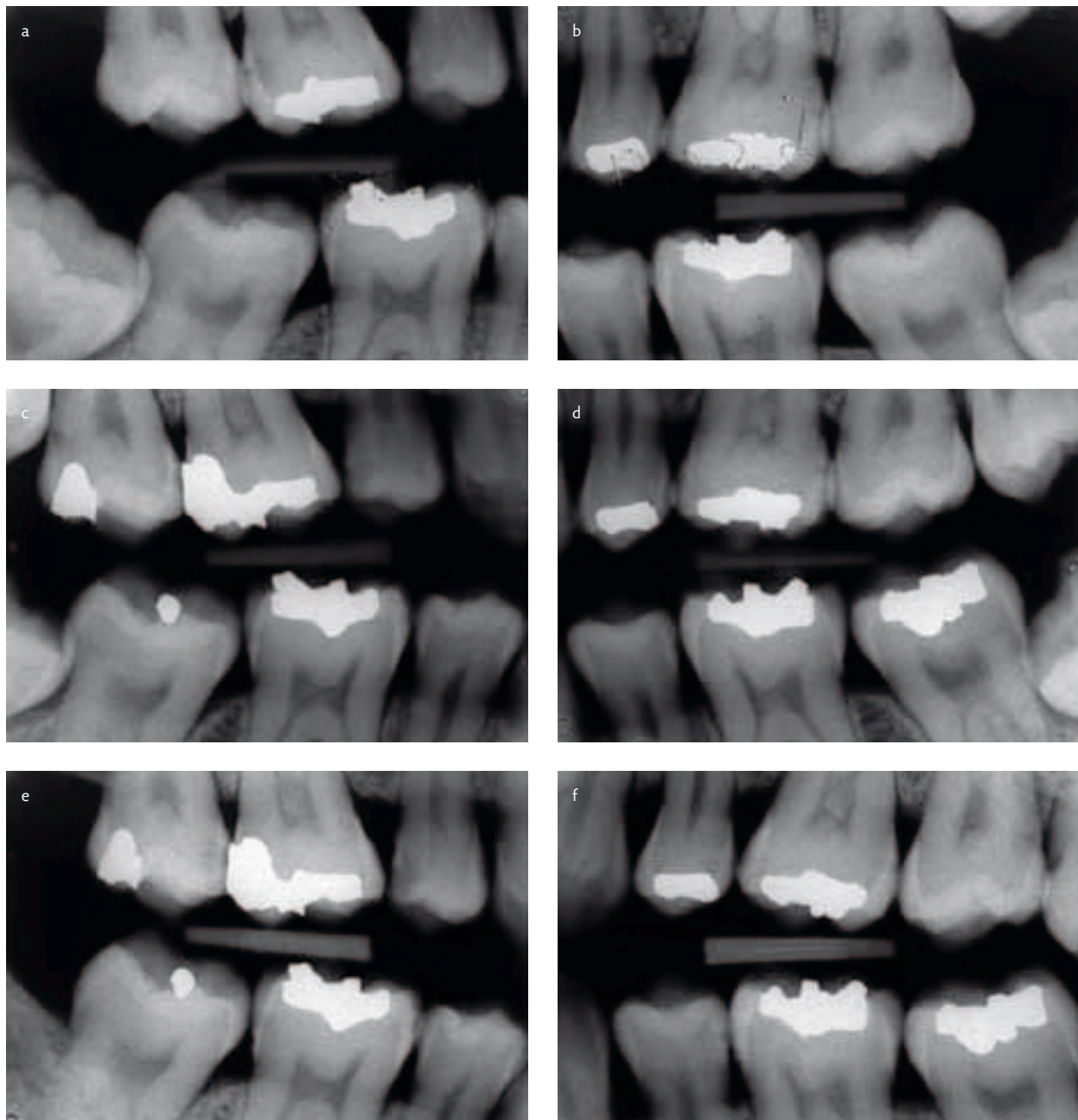
nomen (tab. 2) (European Commission, 2004). De mond van een kind met een hoog cariërisico laat diverse glazuur- en dentinelaesies zien in de proximale vlakken. Het is verstandig na ongeveer 6 tot 12 maanden weer nieuwe bitewing-opnamen te maken, totdat de situatie is gestabiliseerd. Bij de beslissing om (nieuwe) bitewing-opnamen te maken spelen uiteraard ook de snelheid en de progressie van de laesievorming een rol. Zo'n 10-20% van de glazuurlaesies hebben na 1 jaar het dentine bereikt (Mejare en Stenlund, 2000). Naarmate zich meer glazuurlaesies in het gebit bevinden, is de kans op een snelle progressie van een van de laesies groter. Een apart risico vorm het proximale vlak naast een net gerestaureerd vlak; dit heeft een 4 keer zo grote kans op cariës als het contralaterale gebitselement zonder een restauratie ernaast (Qvist et al, 1992). Het tijdstip waarop de eerste bitewing-opname gemaakt kan worden is volgens de richtlijnen voor het maken van röntgenopnamen bij kinderen rond de 5 jaar (European Commission, 2004). Het is goed te realiseren dat dergelijke aanbevelingen gebaseerd zijn op onderzoeksgegevens uit allerhande populaties en dat in elk individueel geval een weloverwogen beslissing moet worden genomen op grond van specifieke kenmerken en omstandigheden van de betreffende patiënt. Ondanks dergelijke aanbevelingen en richtlijnen valt het tandartsen zwaar deze te volgen. In een onderzoek naar het gebruik van bitewing-opnamen bij jonge kinderen in Schotland (regio Glasgow), gaf een aanzienlijk deel van de tandartsen aan geen bitewing-opnamen te maken bij kinderen onder de 6 jaar. Ongeveer de helft overwoog bitewing-opnamen te maken bij kinderen tussen de 6 en 11 jaar. Echter, in werkelijkheid werd slechts bij een klein aantal kinderen bitewing-opnamen gemaakt. Slechts 41% van de tandartsen gebruikten hierbij een rechthoekige tubus en 58% instelapparatuur (Taylor en Macpherson, 2004). Beide maatregelen worden in de Europese richtlijnen aangegeven als noodzakelijk om de dosis te beperken.

Bitewing-opnamen dienen niet alleen voor de beoordeling van de proximale vlakken te worden gebruikt, maar ook voor de occlusale vlakken. Occlusale vlakken van molaren zijn gevoeliger voor cariës dan de proximale vlakken. Het is bekend dat het waarnemen van occlusale cariës

in een klinische situatie niet gemakkelijk is en kan leiden tot het langdurig ongezien voortbestaan van de laesie die zich inmiddels ruim heeft uitgebreid tot in het dentine (de zogenaamde 'hidden caries') (Weerheijm et al, 1997). In een onderzoek naar de toegevoegde waarde van bitewing-opnamen bij de beoordeling van occlusale cariës werd gevonden dat in 33% van de occlusale vlakken van eerste en tweede molaren bij 17- en 20-jarigen cariës werd gevonden, klinisch dan wel röntgenologisch. De bijdrage van de röntgenopname voor de diagnostiek van deze occlusale cariës was vele malen (2,5 tot 60 keer) groter dan de klinische waarneming alleen (Poorterman et al, 2000a).

De voordelen van bitewing-opnamen uiten zich vooral bij de detectie van cariës die met klinische inspectie met spiegel en sonde niet kan worden gedetecteerd, bij een nauwkeuriger inschatting van de grootte van een klinisch

gevonden cariëslaesie, bij het monitoren in de tijd van kleine initiële (glazuur)laesies en ten slotte bij de beoordeling van restauraties. Over de toegevoegde waarde van bitewing-opnamen aan de cariësdagnostiek bij adolescenten is genoegzaam bekend dat deze aanzienlijk is. Bij 14-, 17-, 20- en 23-jarigen wordt slechts zo'n 10 tot 15% van de dentinelaesies klinisch gevonden (Poorterman et al, 1999; Poorterman et al, 2000b). Ook vind er een grote onderschatting plaats van het aantal inadequaat gerestaureerde gebitselementen. Ook bij 6-jarigen in een Nederlandse tandartspraktijk bleek er sprake van een aanzienlijke onderschatting van de proximale cariës en de kwaliteit van de restauraties (afb. 1) (Poorterman et al, 2010). Vanuit een tandheelkundig preventief oogpunt is het wellicht nog interessanter om stil te staan bij het aantal op de bitewing-opname gevonden glazuurlaesies. Bij dezelfde onderzoeks-



Afb. 2. Cariësprogressie op de bitewing-opnamen van een 17-jarige (a en b); 3 (c en d) en 6 jaar later (e en f).

populatie als in het onderzoek van Poorterman et al (1999; 2000b) werd bij 14- tot en met 23-jarigen een glazuurlaesie gevonden in 12-15% van de niet gevulde proximale vlakken, hetgeen neerkwam op een gemiddelde van bijna 3 vlakken per persoon (Poorterman et al, 2002). Het stabiliseren en monitoren van deze beginnende laesies met behulp van preventieve maatregelen, zoals fluoride, instructies voor mondhygiëne en tandenpoetsen, levert misschien wel de grootste bijdrage aan een tandheelkundig gezond en uiteindelijk (relatief) cariës- en restauratievrij gebit. In afbeelding 2 is te zien dat bij een patiënt na 3 en 6 jaar de beginnende laesies zich hebben ontwikkeld tot een dentine-laesie waarvoor restauratieve behandeling is geïndiceerd.

Frequentie van bitewing-opnamen bij volwassenen

Bitewing-opnamen worden geïndiceerd als de aanwezigheid of progressie van cariëslaesies en/of parodontale afwijkingen worden vermoed. Naast anamnese en klinisch onderzoek levert een bitewing-opname informatie op over kronen van de gebitselementen en het de contour van het parodontale bot van in het bijzonder het (pre)molaar-gebied. Gezien de gemiddelde progressie van parodontale afwijkingen en cariëslaesies is het vooral de laatste die de frequentie van de volgende bitewing-opname zal bepalen. Hierbij spelen 2 aspecten een rol. Ten eerste dient een tandarts individuen met een verhoogd cariërisico op te sporen. Een aantal factoren kan hierbij in ogenschouw worden genomen: slechte mondhygiëne, onregelmatig tandartsbezoeker, zwaar gerestaureerde dentitie, klinisch waarneembare cariës, aanwezigheid van glazuurlaesies en hoge suikerconsumptie (Rushton et al, 1996). Ten tweede dient op basis van alle verzamelde informatie ingeschat te worden bij welk individu welke laesies progressie vertonen en welke laesies in de tijd stabiel zijn gebleven.

De geschiktheid van bitewing-opnamen voor eerder genoemde doeleinden staat buiten kijf. Meer discussie bestaat al langer over de vragen wanneer, hoe vaak en op welke manier de bitewing-opnamen gemaakt moeten worden. De antwoorden op deze vragen liggen in een complexe vierhoek gevormd door de vakgebieden van de restauratieve tandheelkunde, de cariologie, de epidemiologie en de radiologie. Zowel in Europa (en vooral in het Verenigd Koninkrijk) als in de Verenigde Staten heeft dat geleid tot een veelheid van richtlijnen die tot op de dag van vandaag continu in ontwikkeling zijn, maar ook op onderdelen van elkaar kunnen afwijken (Horner, 2013). Momenteel zijn de 'European guidelines on radiation protection in dental radiology' in Europa maatgevend (European Commission, 2004).

Vergeleken met de kennis die beschikbaar is over het nut van het maken van bitewing-opnamen bij kinderen is bij volwassenen deze informatie een stuk spaarzamer. Vandaar dat de richtlijnen voor deze categorie patiënten grotendeels gebaseerd zijn op een extrapolatie van de kennis opgedaan uit onderzoeken bij kinderen en jongvolwassenen. Voor volwassenen wordt aanbevolen om bij een hoog cariërisico elke 6 maanden posterieure bitewing-

opnamen te maken totdat geen nieuwe of actieve laesies meer zichtbaar zijn en deze individuele patiënt naar een andere risicogroep is gemigreerd. Voor de groep patiënten met een gemiddeld cariërisico wordt een frequentie van jaarlijkse bitewing-opnamen aanbevolen. Wederom totdat de patiënt naar een lagere risicogroep migreert. In de groep met het laagste cariërisico kan worden volstaan met een frequentie van 2 jaar, of zelfs langer wanneer de behandelbaar dat opportuun acht.

Frequentie overige intraorale röntgenopnamen

Parodontologie

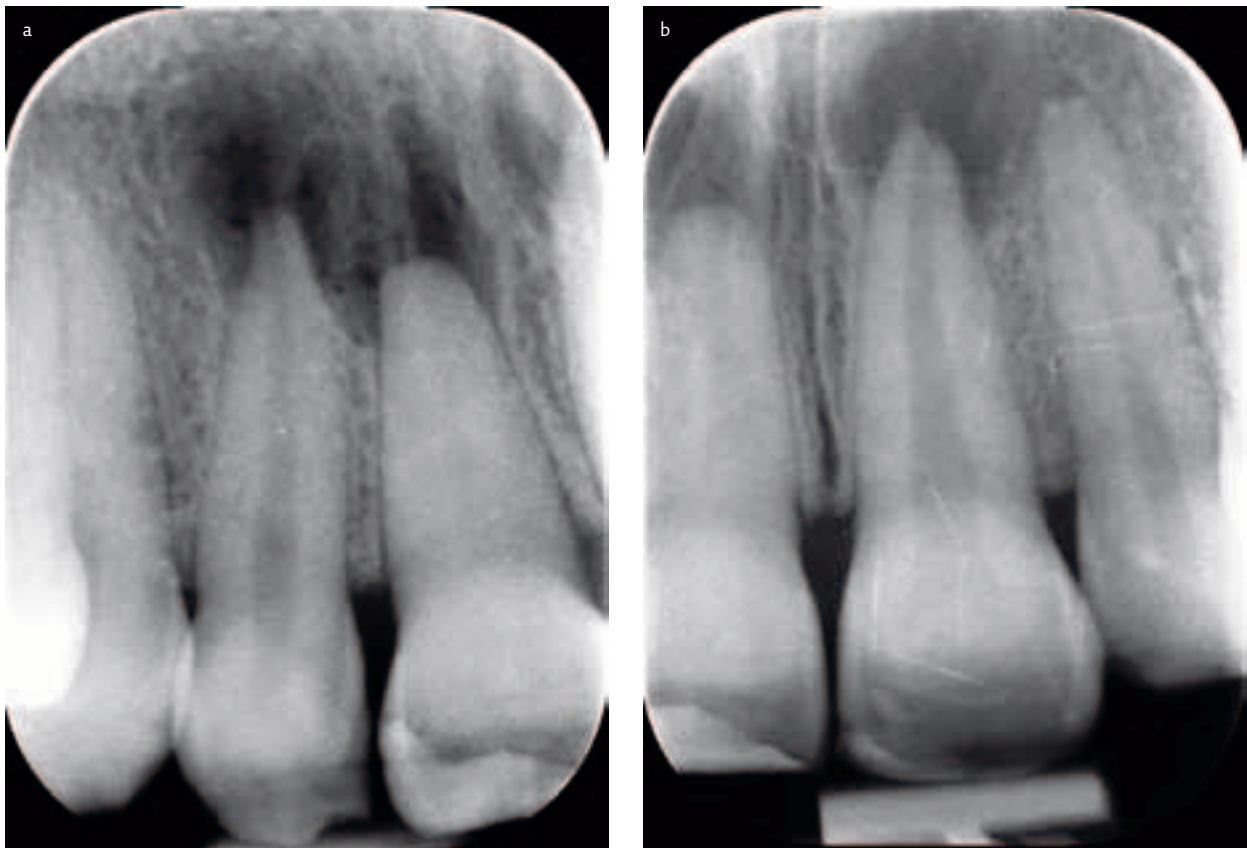
De diagnostiek bij patiënten met parodontale problemen is voor een belangrijk deel gebaseerd op klinisch onderzoek. Röntgenopnamen kunnen hieraan een bijdrage leveren wanneer zij extra informatie bieden die invloed heeft op de behandelplanning of prognose. Posterieure verticale bitewing-opnamen zijn hiervoor in het algemeen het meest geschikt, aangezien door de grotere verticale afmeting meer informatie beschikbaar zal zijn over het alveolaire botverloop (Tugnait et al, 2000). Er is geen wetenschappelijk bewijs voor standaard radiologische follow-up van deze patiëntencategorie. Ook wordt in een 'position paper' van de American Academy of Periodontology (2001) het maken van röntgenopnamen niet genoemd in het kader van de parodontale nazorg.

Endodontologie

In het geval van endodontische behandelingen en bij traumata worden intraorale röntgenopnamen gemaakt ten behoeve van de diagnostiek en bijvoorbeeld lengtemetingen. Volgens de Europese richtlijnen voor endodontische behandelingen is het belangrijkste doel daarvan het beoordelen van het resultaat van de behandeling om het genezingsproces te monitoren of de ontwikkeling van een pulpitis of apicale parodontitis te vervolgen (European Society of Endodontology, 2006). Klinische en röntgenologische follow-up voor minimaal 1 jaar is gewenst. Langer kan nodig zijn als de genezing uitblijft of wanneer sprake is geweest van een trauma. In afbeelding 3 zijn 2 periapicale röntgenopnamen te zien van een 29-jarige vrouw die 17 jaar eerder van haar fiets was gevallen, waarbij een gebitselement in de bovenkaak was geavulseerd en daarna teruggeplaatst. Röntgenopnamen waren nooit gemaakt. Na 17 jaar bleek de linker centrale bovenincisief (21) licht verkleurd, waarna de periapicale röntgenopnamen werden gemaakt.

Implantologie

Het vormen van een goed beeld van het alveolaire bot is essentieel in de implantologie. Bij de behandelplanning is het zaak informatie te verkrijgen over kwantiteit en kwaliteit van het bot op de aangewezen locatie voor de implantaatplaatsing. Na behandeling is röntgenologische follow-up belangrijk om het proces van osseo-integratie en botgenezing te volgen. In de literatuur is een schaarste aan evidence-based richtlijnen voor het gebruik van radiografie in de



Afb. 3. a en b. Periapicale röntgenopname van gebitselementen 12/11 en 21/22, 17 jaar na een trauma op het bovenfront.

implantologie. Er is weinig goede informatie over een vaste termijn voor de frequentie van vervolgonpnamen. Frequentie en timing van deze röntgenopnamen lijken subjectief te zijn. In de helingsfase kan een röntgenopname worden gemaakt wanneer klinisch problemen worden geconstateerd. Zo niet, dan lijkt een controlefoto na 1 jaar wenselijk en wordt algemeen als essentieel gezien om het niveau van het marginale bot te kunnen bepalen. Verdere vervolgonpnamen bij asymptomatische patiënten worden gesuggereerd in een frequentie van jaarlijks tot driejaarlijks (European Commission, 2004).

Chirurgie

Er is geen overtuigend wetenschappelijk bewijs dat voorafgaand aan een extractie een intraorale röntgenopname moet worden gemaakt (European Guidelines, 2004). Echter, als reeds een röntgenopname van het betreffende gebitselement aanwezig is dan dient deze wel te worden bekeken alvorens tot actie over te gaan. Alleen bij het (chirurgisch) verwijderen van derde molaren is het aan te bevelen een panoramische röntgenopname te maken, omdat hierbij essentiële informatie beschikbaar komt over de afstand naar de onderrand van de mandibula en de relatie van de molaar met de canalis mandibularis.

Voor andere chirurgische behandelingen als een chirurgische apicale endodontische behandeling, wortelverwijdering of de enucleatie van een kleine cyste, kan met een periapicale röntgenopname worden volstaan.

Afsluiting

Het veilig gebruik van röntgenopnamen berust op 3 principes, zoals deze zijn ontwikkeld door de International Commission on Radiological Protection (ICRP): rechtvaardiging, ALARA en dosislimieten. ALARA en dosislimieten komen in een ander artikel aan de orde (Berkhout, 2015). De rechtvaardiging voor een röntgenopname houdt in dat deze alleen mag worden gemaakt als daar een medische reden voor is en het voordeel van die röntgenopname voor de patiënt opweegt tegen de kans op nadelige effecten. Het is dus niet gerechtvaardigd röntgenopnamen te maken op routinebasis, omdat dan niet eerst kan worden vastgesteld:

- of de patiënt in die specifieke situatie baat heeft bij de röntgenopname;
- of de diagnose niet ook gesteld kan worden zonder de röntgenopname;
- of dat de behandeling ook uit te voeren zou zijn zonder de röntgenopnamen.

Het zijn tandartsen die de afweging voor een röntgenopname zullen moeten maken, omdat zij op grond van hun opleiding kunnen vaststellen welke aanvullende informatie zij nodig achten en wat het beoogde doel is in het kader van de behandeling (een mondhygiënist mag bijvoorbeeld alleen röntgenopnamen in opdracht van een tandarts maken). Deze afweging kan vrijwel altijd pas worden gemaakt nadat een klinisch onderzoek heeft plaatsgevonden.

Literatuur

- * Berkhout WER. Het ALARA-principe. Achtergronden en toepassing in de praktijk. Ned Tijdschr Tandheelkd 2015; 122: 263-270.
- * Bohay RN. The sensitivity, specificity, and reliability of radiographic periapical diagnosis of posterior teeth. Oral Surg Oral Med Oral Pathol Oral Radiol Endod 2000; 89:639-642.
- * Brands WG, Ven JM van der, Brands-Bottema GW. Tandheelkunde en gezondheidsrecht 4. De behandeling van minderjarigen en meerderjarige wilsonbekwamen Ned Tijdschr Tandheelkd 2013; 120: 394-398.
- * Eliasson S, Lavstedt S, Wouters F, Ostlin L. Quality of intraoral radiographs sent by private dental practitioners for therapy evaluation by the Social Insurance Office. Swed Dent J 1990; 14:81-89.
- * Espelid I, Mejare I, Weerheijm K, EAPD. EAPD guidelines for use of radiographs in children. Eur J Paediatr Dent 2003; 1: 40-48.
- * European Commission. European guidelines on radiation protection in dental radiology. The safe use of radiographs in dental practice. Radiation Protection 136. European Commission, 2004. Te vinden via <http://ec.europa.eu/energy/en/publications-medical-exposure>.
- * European Commission. Radiation protection n° 172. Cone beam ct for dental and maxillofacial radiology. Luxemburg: Europese Commissie, 2012. Te vinden via <http://ec.europa.eu/energy/en/publications-medical-exposure>.
- * European Society of Endodontology. Quality guidelines for endodontic treatment: consensus report of the European Society of Endodontology. Int Endod J 2006; 39: 921-930.
- * Greenwell H, Committee on Research, Science and Therapy of the American Academy of periodontology. Position paper: Guidelines for periodontal therapy. J Periodontol 2001; 72: 1624-1628.
- * Gröndahl HG, Hollender L, Osvaldm O. Röntgendiagnostik i tandläkarpraxis. En studie av bildkvalitet och -kvantitet vid yrkesskadefall [Radiographic diagnosis in dental practice. Quality and quantity of x-rays of occupational injuries]. Sverig Tandl-Förd Tidn 1974; 66:103-107.
- * Helminen SE, Vehkalahti M, Wolf J, Murtomaa H. Quality evaluation of young adults' radiographs in Finnish public oral health service. J Dent 2000; 28: 549-555.
- * Horner K. Radiographic selection criteria: new guidelines, old challenges. Br Dent J 2013; 214: 201-203.
- * Mejare I, Stenlund H. Caries rates for the mesial surface of the first permanent molar and the distal surface of the second primary molar from 6 to 12 years of age in Sweden. Caries Res 2000; 34; 454-461.
- * Patel N, Rushton VE, MacFarlane T, Horner K. The influence of viewing conditions on radiological diagnosis of periapical inflammation. Br Dent J 2000; 189:40-42.
- * Poorterman JHG, Aartman IHA, Kalsbeek H. Underestimation of the prevalence of approximal caries and inadequate restorations in a clinical epidemiological study. Community Dent Oral Epidemiol 1999; 27: 331-337.
- * Poorterman JHG, Aartman IHA, Kieft JA, Kalsbeek H. Value of bitewing radiographs in a clinical epidemiological study and their effect on the DMFS Index. Caries Res 2000a; 34: 159-163.
- * Poorterman JHG, Weerheijm KL, Groen HJ, Kalsbeek H. Clinical and radiographic judgement of occlusal caries in adolescents. Eur J Oral Sci 2000b; 108: 93-98.
- * Poorterman JHG, Aartman IHA, Kieft JA. Radiographic prevalence of approximal enamel lesions and relationship with dentine lesions and restorations in Dutch adolescents. Int Dent J 2002; 52: 15-19.

- * Poorterman JHG, Vermaire JH, Hoogstraten J. Value of bitewing radiographs for detecting approximal caries in 6-year-old Dutch children. Int J Paediatr 2010; 20: 336-340.
- * Qvist V, Johannessen L, Bruun M. Progression of approximal caries in relation to iatrogenic preparation damage. J Dent Res 1992; 71: 1370-1373.
- * Rijkom HM van, Verdonshot EH. Factors involved in validity measurements of diagnostic tests for approximal caries –a meta-analysis. Caries Res 1995; 29: 364-370.
- * Rushton VE, Horner K, Worthington HV. Factors influencing the frequency of bitewing radiography in general dental practice. Community Dent Oral Epidemiol 1996; 24: 272-276.
- * Stelt PF van der. Experimentally produced bone lesions. Oral Surg, Oral med, Oral Pathol 1985; 59: 306-312.
- * Taylor GK, Macpherson LMD. An investigation into the use of bitewing radiography in children in Greater Glasgow. Br Dent J 2004; 196: 563-568.
- * Tugnait A, Clerehugh V, Hirschmann PN. The usefulness of radiographs in diagnosis and management of periodontal diseases: a review. J Dent 2000; 28: 219-226.
- * Venskutonis T, Daugela P, Strazdas M, Juodsbalys G. Accuracy of digital radiography and cone beam computed tomography on periapical radiolucency detection in endodontically treated teeth. J Oral Maxillofac Res 2014; 5: e1.
- * Weerheijm KL, Kidd EA, Groen HJ. The effect of fluoridation on the occurrence of hidden caries in clinically sound surfaces. Caries Res 1997; 31: 30-34.

Summary**Indications for and frequency of intraoral radiographs**

Radiographs are essential in dental practice today. Due to the exposure of patients to X-rays every radiograph has to be justified. The advantages and disadvantages of risks and diagnostic rewards have to be weighed against one another whenever X-ray imaging is considered. An important factor in this respect is the usefulness (in terms of sensitivity and specificity) of a radiograph and along with that, the monitoring of the quality of the entire process, from positioning the photo up to and including the development or scanning of it. Both for children and adults the indication for taking radiographs must be made on an individual basis. The most important considerations are: caries experience, oral hygiene and nutritional habits and exposure to fluorides. Based on these factors an individual risk assessment can be made and the possible benefit of bitewing radiographs for the dental treatment can be determined. European guidelines give advice on the indications and frequency of radiographs in, among other fields, periodontology, endodontology and implantology.

Bron

J.H.G. Poorterman
 Uit de sectie Orale Radiologie van het Academisch Centrum tandheelkunde Amsterdam (ACTA)
 Datum van acceptatie: 17 februari 2015
 Adres: dr. J.H.G. Poorterman, ACTA, Gustav Mahlerweg 3004, 1081 LA Amsterdam
 j.poorterman@acta.nl