

## Afdruk materiaal voor volledige gebitsprothesen

Bij de vervaardiging van volledige gebitsprothesen kunnen voor het nemen van definitieve afdrucken van de edentate processus alveolaris diverse afdrukmaterialen worden gebruikt. Met een gerandomiseerd en gecontroleerd klinisch onderzoek is bepaald of patiënten verschil merken tussen gebitsprothesen die zijn vervaardigd na het nemen van definitieve afdrucken met alginaat of met silicone.

De proefpersonen waren dragers van volledige gebitsprothesen die waren verwezen naar de universiteitskliniek in Leeds voor de vervaardiging van nieuwe gebitsprothesen. Zij kregen 2 paren gebitsprothesen, vervaardigd na het nemen van definitieve afdrucken met voor het ene paar alginaat en voor het andere paar silicone. Het onderzoek werd zodanig georganiseerd dat de betrokken onderzoekers en de proefpersonen nooit wisten welk afdruk materiaal voor welke gebitsprothese was gebruikt. De kwaliteit van de genomen definitieve afdrucken werd gecontroleerd door de behandelaar in samenspraak met een onafhankelijke collega. Bij twijfel werd een nieuwe afdruk genomen. Zodra beide van een geïntegreerd kenmerk voorziene paren gebitsprothesen waren vervaardigd, werden ze gedurende een gewenningsperiode van 2 weken volgens een bepaald schema afwisselend gedragen. Daarna moesten de proefpersonen aangeven welk paar in het algemeen gesproken hun voorkeur had. Vervolgens werd elk paar gedurende een periode van 8 weken gedragen, waarbij de draagvolgorde aselect werd bepaald. In die perioden konden ze zich tot een andere aangewezen behandelaar wenden voor de behandeling van klachten en/of problemen. Tot slot werden de zo nodig aangepaste paren gebitsprothesen nog elk gedurende een periode van 2 weken gedragen. Na elke draagperiode vond een subjectieve beoordeling plaats van comfort, stabiliteit en kauwefficiëntie. Aan het begin van het onderzoek en na de 2 draagperioden van 8 weken werd de Oral Health Impact Profile voor edentaten (OHIP-EDENT) ingevuld. Op alle evaluatiemomenten vielen de resultaten van de onderzoeksvariabelen statistisch significant uit in het voordeel van de gebitsprothesen waarvoor de definitieve afdrucken met silicone waren genomen.

Hiermee is aangetoond dat voor het nemen van definitieve afdrucken voor volledige gebitsprothesen silicone een beter subjectief resultaat oplevert dan alginaat.

**C. de Baat, Ridderkerk**

### Bron

Hyde TP, Craddock HL, Gray JC, et al. A randomised controlled trial of complete denture impression materials. *J Dent* 2014; 42: 895-901.

## CEM-pulpotomie: succesvol?

In de kindertandheelkunde is de pulpotomie populair als behandeling voor diepe cariëslaesies. In een 'split-mouth', gerandomiseerd klinisch onderzoek, werden de klinische/röntgenologische resultaten van een pulpotomie gecombineerd met 'calcium-enriched mixture' (CEM) als wondverband vergeleken met een elektrochirurgische pulpotomie gecombineerd met zinkoxide-eugenolcement als wondverband (EC/ZOE). Daartoe werden 51 kinderen (4-6 jaar) behandeld met beide methoden, toegepast in tweede tijdelijke mandibulaire molaren (n = 102). Het ging om molaren waarbij waarschijnlijk een expositie zou worden veroorzaakt tijdens het excaveren. Alle behandelde molaren werden voorzien van een voorgevormde kroon. Na 2 jaar waren voor evaluatie nog 82 molaren (40 CEM-groep; 42 EC/ZOE-groep) beschikbaar. Het klinisch-röntgenologisch succespercentage na 2 jaar voor CEM en EC/ZOE was respectievelijk 90 en 95, 2% (p = 0,625; niet significant). Opvallend was dat de optie van indirecte overkapping niet werd overwogen, noch bediscussieerd, zodat er rekening mee moet worden gehouden dat veel pulpotomieën niet nodig waren. Ook werd niet besproken in hoeverre de gunstige resultaten hieruit konden worden verklaard, een terugkerend verschijnsel in veel pulpotomieonderzoeken.

**R.J.M. Gruythuysen, Amsterdam**

### Bron

Khorakian F, Mazhari F, Asgary S, et al. Two-year outcomes of electrosurgery and calcium-enriched mixture pulpotomy in primary teeth: a randomised clinical trial. *Eur Arch Paediatr Dent* 2014; 15: 223-228.

## De relatie tussen adipositas en parodontitis

In de Verenigde Staten had in de periode 2003-2004 71% van de volwassenen overgewicht en 30% zelfs obesitas. Hoewel een meta-analyse heeft uitgewezen dat in de totale bevolking obesitas is geassocieerd met parodontitis, is het bestaan van deze relatie onder ouderen twijfelachtig omdat de meetmethode van obesitas bij ouderen moeilijk toepasbaar is. Het onderhavige onderzoek had als doelstelling deze mogelijke relatie te onderzoeken.

Bij een groep van 147 zelfstandige, in Puerto Rico wonende, dentate 70-plussers werden metingen verricht die betrekking hadden op adipositas en mondgezondheid. De 99 vrouwen en 48 mannen werden thuis bezocht door een onderzoeksassistent voor het meten van lichaamslengte, lichaamsgewicht, tailleomvang en heupomvang. Met deze gegevens werden de 'body mass index' en de taille-

heupratio berekend. Een mondonderzoek richtte zich op de registratie van aantal gebitselementen, pocketdiepten en verlies van parodontale aanhechting. Op grond van de parodontale gegevens kregen de ouderen de diagnose ernstige of matige parodontitis. Ernstige parodontitis werd gediagnosticeerd bij minimaal 2 gebitselementen met minimaal 6 mm aanhechtingsverlies en minimaal 1 gebitselement met approximaal een pocket van minimaal 5 mm. Matige parodontitis werd gediagnosticeerd bij minimaal 2 gebitselementen met minimaal 4 mm aanhechtingsverlies of bij minimaal 2 gebitselementen met approximaal een pocket van minimaal 5 mm, maar zonder de diagnose ernstige parodontitis. Met een vragenlijst werd informatie ingewonnen over rookgewoonten, diabetes mellitus, opleidingsniveau, lichaamsbeweging en groenten- en fruitconsumptie. Een op adipositas wijzende tailleomvang van minimaal 102 cm bij mannen en van 88 cm bij vrouwen had 65% van de ouderen, terwijl 63% een te grote taille-heupratio had. Ouderen met een te grote tailleomvang hadden statistisch significant vaker diabetes mellitus en een hogere leeftijd dan de overigen. Ernstige parodontitis werd gediagnosticeerd bij 21% van de ouderen en matige parodontitis bij 39%. Een te grote taille-heupratio was na correctie voor de covariabelen statistisch significant gecorreleerd met matige parodontitis. Ook bleek in deze groep ouderen adipositas geassocieerd met parodontitis.

C. de Baat, Ridderkerk

#### Bron

Muñoz-Torres FJ, Jiménez MC, Rivas-Tumanyan S, Joshipura KJ. Associations between measures of central adiposity and periodontitis among older adults. *Community Dent Oral Epidemiol* 2014; 42: 170-177.

## Radiologie

### Kosten van röntgenopnamen van derde molaren

De laatste decennia is conebeamcomputertomografie (CBCT) sterk in opgang in de tandheelkundige diagnostiek. Omdat conebeamcomputertomografie een driedimensionale weergave geeft van het afgebeelde gebied, zou deze techniek ook kunnen worden toegepast voor het afbeelden van de ligging van derde molaren ten opzichte van de canalis mandibularis.

Volgens de SEDENTEXCT-richtlijn is het gebruik van conebeamcomputertomografie echter dubieus als met een conventionele röntgenopname is aangetoond dat de apex van de derde molaar in de nabijheid van de canalis mandibularis ligt. Een reden hiervoor is de aanzienlijk hogere stralingsdosis van conebeamcomputertomografie, vergeleken met bijvoorbeeld het maken van een panoramische of een intraorale röntgenopname. In een systeem voor de beoordeling van de werkzaamheid van diagnosti-

sche systemen, dat is ontwikkeld door Fryback en Thornbury (*Med Decision Making* 1991; 11: 88-94), worden op het hoogste niveau ervan ook de sociale aspecten van een diagnostische methode, inclusief de kosten meegewogen. Het doel van het hier beschreven onderzoek was dan ook het vergelijken van de absolute en relatieve kosten van conebeamcomputertomogrammen en panoramische röntgenopnamen als diagnostische methoden voorafgaande aan de verwijdering van derde molaren.

Het onderzoek betrof 138 patiënten bij wie op een panoramische röntgenopname overlap was gezien van de apex van de derde molaar en de canalis mandibularis. Bij 68 patiënten, die willekeurig werden gekozen uit de totale groep, werd ook een conebeamcomputertomogram vervaardigd. Een week later werd de derde molaar verwijderd en eventueel nazorg verleend. De kosten die in rekening werden genomen betroffen het totaal van de kosten van de radiologische procedure en die van de chirurgische behandeling en eventuele nazorg. Zowel aanschaf en onderhoud van de apparatuur, verbruiksmaterialen, tijdsbeslag voor de tandarts en voor de patiënt als de personeelskosten werden hierin betrokken.

De kosten van een panoramische röntgenopname bedroegen gemiddeld € 49,29 en voor een conebeamcomputertomogram € 184,44. Er was geen statistisch verschil tussen de benodigde tijd voor de chirurgische behandeling en het optreden van complicaties voor beide groepen.

Op grond van de uitkomsten moet worden geconcludeerd dat een conebeamcomputertomografie met grote terughoudendheid moet worden geïndiceerd. Dit is vanwege de hogere stralingsdosis en de hogere kosten in vergelijking met de panoramische röntgenopnamen, maar ook omdat conebeamcomputertomografie uiteindelijk niet tot een verbetering leidde van de uiteindelijke behandeluitkomsten.

P.F. van der Stelt, Amstelveen

#### Bron

Petersen LB, Olsen KR, Christensen J, Wenzel A. Image and surgery-related costs comparing cone beam CT and panoramic imaging before removal of impacted mandibular third molars. *Dentomaxillofac Radiol* 2014; 43: 20140001.

## Materiaalkunde

### Effect van verdampen van adhesiefbestanddelen

De samenstelling van een adhesief zou op de lange duur kunnen wijzigen als het flesje vaak open blijft staan, vooral door verdampen van het oplosmiddel. Een laboratoriumonderzoek had ten doel de invloed te meten van langdurig openlaten van een flesje met een universeel adhesief (Scotchbond Universal™) op de conversiegraad en op de

noemenswaardige verdamping optreedt indien de gebruiksvorschriften worden gevolgd.

Ch. Penning, Leidschendam

Bron

Pongprueksa P, Miletic V, De Munck J, et al. Effect of evaporation on the shelf life of a universal adhesive. Oper Dent 2014; 39: 500-507.

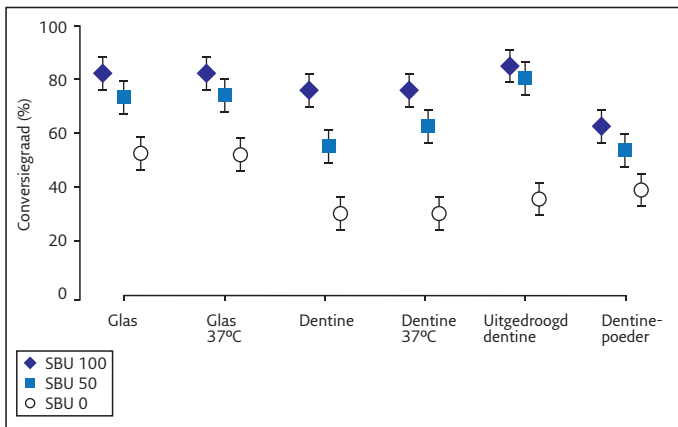
## Gerodontologie

### De relatie tussen odontogene ontstekingen en acuut myocardinfarct

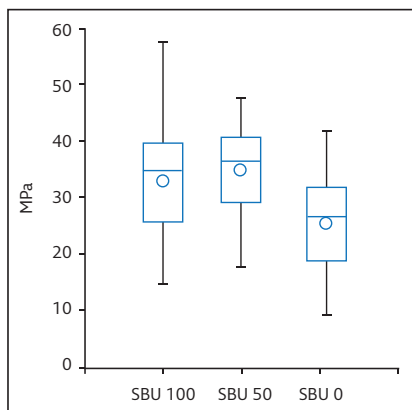
Odontogene ontstekingen kunnen een bacteriëmie veroorzaken waarbij vrijgekomen cytokinen elders in het lichaam de intima van de arteriewanden kunnen beschadigen, waardoor onder andere een myocardinfarct kan ontstaan. De doelstelling van dit casuscontroleonderzoek was de mogelijke relatie te onderzoeken tussen enerzijds parodontitis en parodontitis apicalis en anderzijds het acuut myocardinfarct.

De casusgroep bestond uit 248 patiënten in de leeftijd van 51 tot 83 jaar die 1 tot 5 maanden tevoren waren behandeld vanwege een acuut myocardinfarct en die minimaal 5 gebits-elementen hadden. Het myocardinfarct was destijds gediagnosticeerd op grond van karakteristieke afwijkingen op een electrocardiogram en karakteristieke enzymen in het bloedserum. De behandeling had bestaan uit percutane coronaire interventie, een chirurgische omleiding van coronaire arteriën of trombolysie. Als controlegroep werden 249 patiënten van een mondzorgkliniek geselecteerd die met de casusgroep vergelijkbaar waren naar leeftijd, geslacht, aantal gebitselementen en rookgewoonten. Inclusiecriteria waren dat in het voorgaande jaar door een internist of cardioloog was vastgesteld dat ze geen klinisch diagnosticeerbare cardiovasculaire of andere ziekten hadden. Bij zowel de casus- als de controlegroep werd een mond- en een röntgenonderzoek uitgevoerd. Geregistreerd werden: aantal ontbrekende gebitselementen, aantal endodontisch behandelde gebitselementen, DMFT-index, algemene diagnose parodontitis, pocketdiepten, bloedingsindex, verlies van parodontale aanhechting en röntgenologische parodontale en apicale laesies.

Enkele variabelen bleken in de casusgroep statistisch significant ongunstiger dan in de controlegroep, namelijk gemiddeld aantal ontbrekende gebitselementen (7 versus 3), gemiddelde DMFT-index ( $20,1 \pm 5,4$  versus  $18,6 \pm 5,6$ ), algemene diagnose parodontitis (48% versus 39% van de patiënten), röntgenologisch zichtbare parodontale laesie(s) (24% versus 18% van de patiënten) en röntgenologische zichtbare apicale laesie(s) (38% versus 24% van de patiënten). Met een multiële regressieanalyse werd aangetoond dat in volgorde van belangrijkheid röntgenologisch zichtbare apicale laesies, DMFT-index en aantal ontbrekende gebitselementen de beste voorspellers voor het acuut myocardinfarct waren.



Afb. 1. Conversiegraad van 3 varianten, gepolymeriseerd op 6 substraten (%).



Afb. 2. Microhechtsterkte van 3 varianten aan dentine (MPa).

hechtsterkte aan dentine. De inhoud van een nieuw flesje universeel adhesief werd verdeeld over 3 flesjes. Het eerste flesje (SBU 100) werd onmiddellijk afgesloten. Het tweede flesje (SBU 0) werd opengelaten totdat het door verdamping teruglopende gewicht enige dagen constant was. Daarvan werd verondersteld dat het oplosmiddel geheel was verdampt. Het derde flesje (SBU 50) werd opengelaten totdat het gewichtsverlies 50% bedroeg van het gewichtsverlies van het tweede flesje. Voor het meten van de conversiegraad werden 6 verschillende substraten gebruikt waarop het adhesief werd aangebracht: een glasplaatje, een glasplaatje met een temperatuur van 37 °C, een dentinemonster, een dentinemonster met een temperatuur van 37 °C, een uitgedroogd dentinemonster en een glasplaatje met daarop adhesief vermengd met dentinepoeder. Na polymerisatie van het adhesief werden de monsters 24 uur opgeslagen, waarna de conversiegraad werd gemeten. De resultaten zijn weergegeven in afbeelding 1.

Voor het meten van de microhechtsterkte aan dentine werden composietopbouwen gehecht op het vrijgelegde dentine van geëxtraheerde molaren met de adhesieven SBU 100, SBU 50 en SBU 0. Uit de opbouwen werd proefstaafjes gezaagd waarmee trekproeven werden uitgevoerd. De resultaten zijn weergegeven in afbeelding 2.

De onderzoekers concluderen dat het verdampen van bestanddelen van het beproefde adhesief inderdaad invloed heeft op de conversiegraad en de microhechtsterkte aan dentine, maar dat het onwaarschijnlijk is dat in de praktijk een

Geconcludeerd wordt dat, ten opzichte van de controle-groep, de patiënten die vanwege een acuut myocardinfarct waren behandeld minder gebitselementen en meer odontogene ontstekingen hadden. De meeste odontogene ontstekingen waren endodontogeen.

**C. de Baat, Ridderkerk**

#### Bron

Willershausen I, Weyer V, Peter M, et al. Association between chronic periodontal and apical inflammation and acute myocardial infarction. *Odontology* 2014; 102: 297-302.

### Algemene ziekteleer

## Orale manifestatie van morbus Crohn

De ziekte van Crohn kan zich overal in het slijmvlies van de tractus digestivus presenteren. Orale slijmvliesafwijkingen doen zich voor in maximaal 9% van de ziektegevallen. Meestal gaat het om orofaciale granulomatosis in de vorm van epitheloïde granulomen. Tegenwoordig wordt ook wel gesteld dat orofaciale granulomatosis en morbus Crohn afzonderlijke ziekten zijn.

In dit artikel wordt de ziektegeschiedenis beschreven van een 64-jarige Afro-Amerikaanse man met klachten over pijnlijke orale ulceraties na het eten van scherp gekruid voedsel. Hij had al 30 jaar regelmatig vergelijkbare ulceraties in zijn mond die spontaan genazen. De laatste jaren werden de ulceraties steeds heftiger. Enkele jaren geleden werd als toevalsbevinding bij appendectomie morbus Crohn gediagnosticeerd. Omdat hij geen darmklachten had, was behandeling niet nodig geacht. Als medicatie gebruikte hij olmesartan, amlodipine en esomeprazol tegen hypertensie en gastro-oesofageale reflux. Klinisch onderzoek leverde diverse diepe ulceraties van het buccale en labiale slijmvlies met een doorsnede van maximaal 15 x 15 mm op en een esthetisch storende fissuur van de mondhoek met een diepte van 1 cm. De ulceraties waren bedekt met een witgrijze pseudomembraan en waren pijnlijk bij palpatie. De differentiële diagnose was orofaciale granulomatosis, pyostomatitis vegetans, specifieke chronische ulceraties, fungusinfectie, tuberculose en een auto-immuunziekte als pemfigus. Histopathologisch onderzoek van een biopt liet granulomateus weefsel zien dat kan duiden op orofaciale granulomatosis, mycobacteriële infectie, syfilis, sarcoïdose en een allergische reactie. Vanwege de negatieve uitkomsten van aanvullende onderzoeken werd de man op verdenking van morbus Crohn voor verdere diagnostiek verwezen naar een maag-darm-leverarts. De diagnose morbus Crohn kon echter niet worden gesteld. Vier keer per dag een lokale applicatie van fluocinonide en het gebruik van een spoelmiddel met dexamethason leidde, tezamen met een chirurgische behandeling van de mondhoekfissuur, tot geleidelijke remissie van de afwijkingen. Na 9 maanden was er volledige genezing. Achteraf werden de afwijkingen gediagnosticeerd als orale

granulomateuze slijmvlieslaesies, mogelijk in combinatie met morbus Crohn.

**C. de Baat, Ridderkerk**

#### Bron

Salek H, Balouch A, Sedghizadeh PP. Oral manifestation of Crohn's disease without concomitant gastrointestinal involvement. *Odontology* 2014; 102: 336-338.

## Uitademingslucht als indicator voor gastro-oesofageale reflux

Gastro-oesofageale reflux is gedefinieerd als een conditie die ontstaat als reflux van de maaginhoud problematische symptomen en/of complicaties veroorzaakt. Uit laboratoriumonderzoeken is gebleken dat vluchtig azijnzuur in uitademingslucht een indicator voor gastro-oesofageale reflux kan zijn. Deze mogelijkheid is beproefd in een klinisch onderzoek.

De experimentele groep bestond uit 12 mannen en 10 vrouwen in de leeftijd van 5 tot 71 jaar voor wie in een universiteitskliniek de diagnose gastro-oesofageale reflux was gesteld. Diagnostiek vond plaats door gastroscopie, door duidelijke klinische symptomen te registreren en door gedurende 24 uur de zuurgraad in de oesofagus te meten. Als minimaal 2 van deze 3 diagnostische methoden positief uitvielen, werd de diagnose gesteld. Voor de controlegroep werden 14 mannen en 10 vrouwen geselecteerd in de leeftijd van 21 tot 52 jaar zonder de diagnose gastro-oesofageale reflux. Alle onderzoeksdeelnemers bliezen 2 keer uitademingslucht via een mondstuk in aparte containers. De uitademingslucht in de containers werd in een laboratorium geanalyseerd met 'selective ion flow tube mass spectrometry' (SIFT-MS) met als doel de concentratie van vluchtig azijnzuur te bepalen.

In de experimentele groep bedroeg de mediaan van het aantal volume-eenheden azijnzuur in de uitademingslucht van alle containers 85 en in de controlegroep 48. Het verschil was statistisch significant. Zowel in de experimentele als in de controlegroep werd geen aanwijzing gevonden voor een verschil in aantallen volume-eenheden azijnzuur tussen mannen en vrouwen en tussen leeftijdsgroepen.

Azijnzuur in uitademingslucht lijkt een duidelijke indicator voor gastro-oesofageale reflux. Een potentiële verklaring is dat de zuurgraad van het oppervlak van de luchtwegen lokaal is verhoogd. Als deze verklaring juist is, zou azijnzuur in uitademingslucht ook een indicator kunnen zijn voor andere afwijkingen die de zuurgraad van het oppervlak van de luchtwegen verhogen.

**C. de Baat, Ridderkerk**

#### Bron

Dryahina K, Pospíšilová V, Sovová K, et al. Exhaled breath concentrations of acetic acid vapour in gastro-esophageal reflux disease. *J Breath Res* 2014; 8: 037109.