

Excerpten

In deze editie:

- Nut van MRI voor diagnose kaakgewrichtsafwijkingen
- CT voor het beoordelen van degeneratieve kaakgewrichtsafwijkingen
- Bisfosfonaten belemmeren de genezing van ontstoken extractie-alveolen
- Effect van tabaksrook op de mondgezondheid bij 1- tot 5-jarigen
- Allergische rhinitis en cariës bij kleuters
- Kijkgedrag van een kind
- Actiepunten ten behoeve van adequate mondzorg voor ouderen
- Excavieren met roterend en chemo-mechanisch instrumentarium
- Mondzorggedrag van ouders en jonge kinderen gerelateerd aan een preventieprotocol

Radiologie

Nut van MRI voor diagnose kaakgewrichtsafwijkingen

Dit onderzoek was gericht op de correlaties tussen bevindingen op MRI-beelden van het kaakgewricht, waaronder de vorm en positie van de discus, de vorm van de condylus, het beenmergsignaal en de hoeveelheid vocht in het gewricht, en de relaties tussen deze MRI-kenmerken en -symptomen bij kaakgewrichtsafwijkingen.

In het onderzoek waren 425 patiënten (850 kaakgewrichten) met temporomandibulaire disfunctie (TMD) betrokken. Bij deze patiënten werden MRI-opnamen vervaardigd bij geopende en gesloten mond. De beoordeelde klinische symptomen waren onder andere pijn van het kaakgewricht, kaakgewrichtsknappen en beperking van mondopening. Voor de statistische analyses werden Spearman's rang correlatiecoëfficiënt en logistische regressie-analyse toegepast.

Discusverplaatsing zonder reductie en oedeem van het beenmerg in de condylus hadden een positieve correlatie met pijn van het kaakgewricht. Omgekeerd was de aanwezigheid van osteofyten en degeneratie van de condylus een indicatie voor een verminderd risico op deze pijn. Een gevouwen discus, discusverplaatsing zonder reductie en de aanwezigheid van osteofyten hadden significante negatieve correlaties met andere normale MRI-bevindingen ($p < 0,01$). Condylaire afvlakking wees vaak op kaakgewrichtsknappen [OR: 5,25; 95%CI (1,44-19,07)] en was negatief gecorreleerd aan beperking van de mondopening

[OR: 0,34; 95%CI (0,11-0,99)]. Sterke vochtophoping in het gewricht ging significant samen met kaakgewrichtspijn en -knappen.

Discusverplaatsing zonder reductie, afwijkingen in het beenmerg en sterke vochtophoping kunnen alleen met een MRI-onderzoek worden waargenomen, omdat daarmee specifiek zachte weefsels en vocht worden afgebeeld. Panoramische röntgenopnamen, tomografie en (conebeam) computertomografie zijn alleen van belang voor de condylaire morfologie (harde weefsels) en daarom niet zo nuttig voor de diagnostiek bij de meeste patiënten met TMD.

Conclusie. MRI-onderzoek is de aangewezen methode om het kaakgewricht te evalueren bij patiënten met TMD-symptomen, teneinde de juiste therapieën te kiezen (invasief ingrijpen, fysiotherapie of spalken). Bijkomend voordeel is dat patiënten bij MRI niet aan röntgenstraling worden blootgesteld.

P.F. van der Stelt

Bron

Matsubara R, Yanagi Y, Oki K, et al. Assessment of MRI findings and clinical symptoms in patients with temporomandibular joint disorders. Dentomaxillofac Radiol 2018; 47: 20170412.

CT voor het beoordelen van degeneratieve kaakgewrichtsafwijkingen

Dit systematisch literatuuronderzoek betrof de betekenis van computertomogrammen (CT) of conebeamcomputer-

tomogrammen (CBCT) bij de diagnostiek van degeneratieve kaakgewrichtsafwijkingen in aanvulling op klinisch onderzoek. In 2014 is een gereviseerde versie gepubliceerd van de Research Diagnostic Criteria for Temporomandibular Disorders (RDC/TMD) waarin beeldvorming wordt aanbevolen als onderdeel van het klinisch onderzoek bij kaakgewrichtsafwijkingen. Er zijn diverse modaliteiten om het kaakgewricht af te beelden, zoals CT, CBCT, MRI, 2D-radiografie, ultrageluid, panoramische röntgenopnamen en arthrografie.

De literatuur is niet eenduidig wanneer welke wijze van beeldvorming moet plaatsvinden. Het RDC/TMD-protocol suggereert bij het vermoeden van degeneratieve kaakgewrichtsafwijkingen 3 mogelijke beeldvormende technieken: een panoramische röntgenopname, MRI en CT of CBCT. Wanneer volgens de RDC/TMD er ernstige crepitus in het gewricht is met of zonder pijn in de regio van het temporomandibulaire kaakgewricht, dan wordt dit beschouwd als osteoartrose. De diagnose kan dan worden bevestigd met een CT-onderzoek. In dit onderzoek werd nagegaan wat het wetenschappelijke bewijs is voor deze aanbeveling. Het literatuuronderzoek werd uitgevoerd volgens de 'Preferred Reporting Items for Systematic Reviews and Meta-analysis checklist' (PRISMA).

De geselecteerde onderzoeken betroffen personen ouder dan 16 jaar, bij wie degeneratieve kaakgewrichtsafwijking was vastgesteld door middel van klinische diagnose volgens het RDC/TMD-protocol. Onderzoeken met kinderen onder de 16 jaar, met syndromatische patiënten, patiënten met reumatoïde artritis en nog een aantal groepen werden uitgesloten van het literatuuronderzoek. Uit een to-

taal van 619 gevonden publicaties waren er 4 die aan de inclusiecriteria voldeden. Dit betrof in totaal 1.224 patiënten. De publicaties waren verschenen tussen 2014 en 2016.

Er was niet veel overeenstemming tussen de specificiteit en de sensitiviteit in de geselecteerde onderzoeken (afb.), alhoewel in sommige onderzoeken CBCT een goede indicatie van kaakgewrichtsafwijkingen bleek te geven. CBCT verdiende dan in het algemeen de voorkeur boven CT omdat de stralingsdosis van CBCT aanzienlijk lager is en omdat eerder onderzoek al heeft aangetoond dat de beeldkwaliteit voor het kaakgewricht bij CBCT beter is dan bij CT.

Conclusie. CBCT zou een goede beeldvormende onderzoeksmethode kunnen zijn om veranderingen van een degeneratief kaakgewricht in tijd te evalueren, maar het zou niet routinematig in gezonde individuen mogen worden gebruikt vanwege de slechte specificiteit.

P.F. van der Stelt

Bron

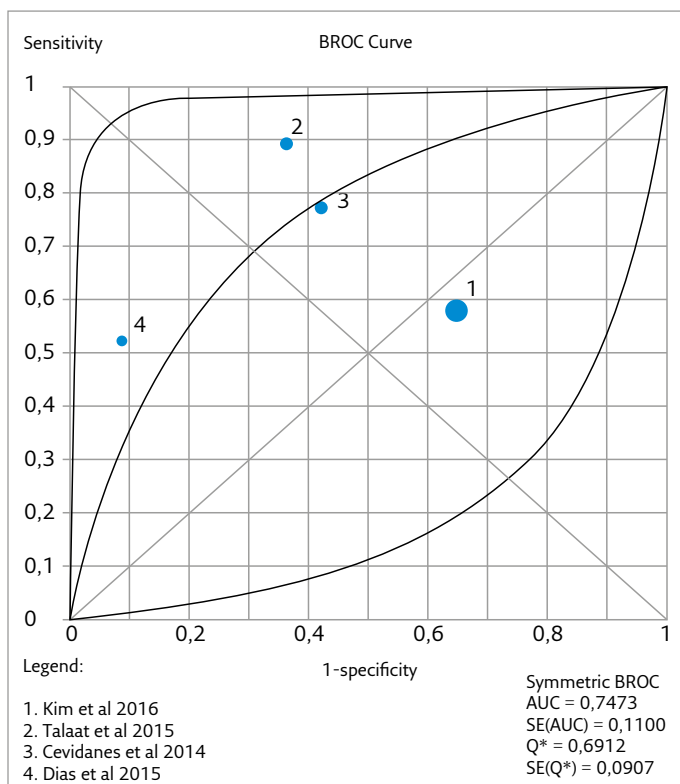
Hilgenberg-Sydney PB, Bonotto DV, Stechman-Neto J, et al. Diagnostic validity of CT to assess degenerative temporomandibular joint disease: a systematic review. Dentomaxillofac Radiol 2018; 47: 20170389.

Mond-, kaak- en aangezichtschirurgie

Bisfosfonaten belemmeren de genezing van ontstoken extractie-alveolen

Het mechanisme van door bisfosfonaten geïnduceerde osteonecrose van de kaken is niet bekend. Opvallend is dat de osteonecrose vooral ontstaat na een bottrauma als gevolg van de extractie van een gebitselement. Te extraheren gebitselementen hebben meestal een ontstoken parodontium door parodontitis (apicalis). Het uitgevoerde dierexperiment had als hypothese dat bij medicatie met een parenteraal toegediend bisfosfonaat extractie-alveolen van gebitselementen met experimentele parodontitis symptomen van osteonecrose vertonen en vertraagd genezen.

Van 45 ratten kregen 23 in een week tijd 2 keer parenteraal 200 µg/kg zoledroninezuur. De controlegroep van 22 ratten kreeg op die momenten parenteraal een fysiologische zoutoplossing. In de experimentele groep kregen 11 en in de controlegroep 10 ratten een ligatuur rond de rechter maxillaire tweede molaar om parodontitis te induceren. Na 4 weken werd bij alle ratten maxillair radiologisch onderzoek verricht en op de dag daarna werden de rechter eerste en tweede maxillaire molaar geëxtraheerd. Vier weken later werden alle ratten gedood. Hun maxillae werden verwijderd en onderworpen aan radiologisch, histologisch en immunohistochemisch onderzoek. Om een idee te krijgen van de humane relevantie werden deze onderzoeksresultaten vergeleken met overeenkomstige gegevens van 2 patiënten die door bisfosfonaten geïnduceerde osteonecrose in de maxilla/mandibula hadden.



Afb. ROC-curves die de diagnostische nauwkeurigheid van CT/CBCT voor de 4 geïnculdeerde onderzoeken aangeven.

Alleen in de experimentele groep met geïnduceerde parodontitis bleek radiologisch dat de extractie-alveolen van de tweede molaren onvoldoende waren genezen. Histologisch werden ook alleen in deze groep ontsteking en osteonecrose van deze extractie-alveolen gevonden. Onvoldoende genezing van deze extractie-alveolen ging gepaard met een slecht georganiseerd weefselherstellend collageennetwerk, met afwezigheid van collageenvezels in necrotisch bot en met aanwezigheid van proteïnen die indicatief zijn voor weefselaafbraak. Deze bevindingen kwamen sterk overeen met die van de humane weefsels.

Conclusie. Dentale ontstekingen en extractie van gebitselementen spelen een rol bij de pathogenese van door parenteraal toegediende bisfosfonaten geïnduceerde osteonecrose en medicatie met deze bisfosfonaten belemmert de genezing van extractie-alveolen.

C. de Baat

Bron

Soundia A, Hadaya D, Esfandi N, et al. Zoledronate impairs socket healing after extraction of teeth with experimental periodontitis. *J Dent Res* 2018; 97: 312-320.

Kindertandheelkunde

Effect van tabaksrook op de mondgezondheid bij 1- tot 5-jarigen

Het is bekend dat tabaksrook invloed heeft op de gezondheid van kinderen. Het doel van onderhavig onderzoek was na te gaan welk effect tabaksrook uit de omgeving (Exposure to environmental Tobacco Smoke, ETS) voor of na de geboorte op de mondgezondheid heeft (cariës, gingivitis, pigmentaties en glazuurdefecten) bij kinderen in de leeftijd van 1 tot 5 jaar.

Aan de hand van een vragenlijst werd inzicht verkregen in de ziektegeschiedenis van het kind, het mondhygiëne gedrag, de voedingsgewoonten, het rookgedrag en de tandheelkundige historie van ouders. Intraoraal onderzoek bestond uit het vastleggen van de dmf-s/dmf-t-score, glazuurdefecten, gezondheid van de gingiva, melaninepigmentaties en zachte weefsels. De sIGA-waarden (secretorische immunoglobuline A) werden gemeten in gestimuleerd speeksel.

De onderzoeksgroep van 44 kinderen (leeftijd 15-69 maanden) werd verdeeld in 2 groepen: ETS en non-ETS. Kinderen die waren blootgesteld aan tabaksrook voor de geboorte hadden meer problemen aan de bovenste luchtweg, meer oorontsteking, een hoger gemiddeld percentage dmf-t, dmf-s en meer glazuurafwijkingen dan kinderen vrij van blootstelling aan tabaksrook. Het hoogste percentage kinderen met glazuurafwijkingen had tevens een verhoogd cariërisico ondanks het gebruik van fluoride-tandpasta (1.000 ppm). Moeders die rookten gaven geen borstvoeding of minder dan de geadviseerde 6 maanden.

Het gemiddelde percentage sIGA ($\mu\text{g/ml}$) was ook hoger ten opzichte van de controlegroep.

Conclusie. Kinderen die worden blootgesteld aan tabaksrook gedurende en/of na de zwangerschap hebben een verhoogde kans op (tandheelkundige) gezondheidsproblemen. Hoewel het hier om een kleine onderzoeksgroep gaat, is het in de praktijk verstandig het rookgedrag van ouders in relatie tot de gezondheid van kinderen te bespreken.

D.L. Gambon

Bron

Hasmun NN, Drummond BK, Milne T, Cullinan MP, Meldrum AM, Coates D. Effects of environmental tobacco smoke on the oral health of preschool children. *Eur Arch Paediatr Dent* 2017; 18:393-398.

Allergische rhinitis en cariës bij kleuters

Allergische rhinitis, ontsteking van het neusslijmvlies door een overgevoeligheid voor allergenen zoals pollen, huisstofmijt, huisdieren en schimmels, is het meest voorkomende chronische luchtwegprobleem bij kinderen (1,3%- 52%). Mondademhaling kan invloed hebben op de mondgezondheid. In hoeverre is dit van invloed op de ontwikkeling van cariës in het melkgebit?

Bij een groep kinderen in de leeftijd 5-7 jaar ($n = 296$) werd de situatie van het melkgebit in kaart gebracht met behulp van de dmf-t-score en werd de allergische rhinitis-status geïnventariseerd met behulp van een vragenlijst en lichamelijk onderzoek. Daarnaast werden demografische gegevens en klinische kenmerken vastgelegd.

Bij 35,1% van de kinderen was er sprake van allergische rhinitis. Er was geen significant verschil in de dmf-t-score ($p = 0,07$), wel significant was de aanwezigheid van het aantal restauraties en extracties bij kinderen met en zonder allergische rhinitis ($p < 0,05$). Er was geen significant verschil in het opleidingsniveau, het gezinsinkomen, de melkinname, het gebruik van een fopspeen, het tandenpoetsen, de speekselafscheiding of de BMI (Body Mass Index) ($p > 0,05$ in alle gevallen) tussen allergische rhinitis positieve en negatieve kinderen. Het gemiddelde dmf-t-getal lag in de allergische rhinitis-groep 20% hoger dan in de groep zonder allergische rhinitis en 15% hoger bij kinderen met mondademhaling ten opzichte van die met neusademhaling.

Conclusie. Allergische rhinitis en mondademhaling hebben effect op de mondgezondheid en de gebitsituatie, en leiden tot een verhoogd aantal extracties en restauraties. Kinderen met allergische rhinitis en mondademhaling lijken een groter risico te lopen bij het ontstaan van cariës. Vanuit dat oogpunt is extra tandheelkundige preventie noodzakelijk.

D.L. Gambon

Bron

Bakhshae M, Ashtiani SJ, Hossainzadeh M, Sehatbakhsh S, Najafi MN, Salehi M. Allergic rhinitis and dental caries in preschool children. Dent Res J (Isfahan) 2017; 14: 376-381.

Kijkgedrag van een kind

Een eerste indruk nog voordat een tandarts zich heeft voorgesteld is belangrijk bij het ontstaan van een positieve behandelrelatie met kinderen. Het doel van dit onderzoek was met behulp van eye-tracking technology te bepalen waar een kind het meest naar kijkt wanneer het een tandarts ziet.

Op een computerscherm kregen kinderen in de leeftijd van 4-12 jaar (n = 40, 21 meisjes, 19 jongens) 10 verschillende afbeeldingen van een staande tandarts te zien. De tandartsen waren van verschillend geslacht, hadden een verschillende culturele achtergrond en droegen verschillende kleding. Een Tobii X2-60 eye-tracking camera werd gebruikt, die de blik van het kind volgde terwijl het naar de afbeelding op het scherm keek. De verschillende interessegebieden werden vooraf op elke afbeelding gedefinieerd zoals ogen, mond en shirt. De afbeeldingen van de tandartsen werden afgewisseld met andere afbeeldingen, niet zijnde een tandarts. Vastgelegd werd het aantal keren en de duur dat naar een interessegebied werd gekeken.

Visuele beoordeling liet zien dat het meest naar het gezicht van de tandarts werd gekeken, gevolgd door de kleding. Significant was het aantal fixaties op het mondgebied ten opzichte van de ogen. Het aantal fixaties en de gemiddelde fixatiefrequentie waren beide langer voor het gezicht in vergelijking met de kleding, en voor mondgebied gebied in vergelijking met de ogen. Er werd langer en meer gekeken als er nog een afleidend attribuut zichtbaar was zoals een borstzak met pen.

Conclusies. Kinderen waren het meest gefixeerd op het gezicht van de tandarts, vooral het mondgebied, gevolgd door kleding. Voorwerpen konden de blik van de kinderen trekken. Eye-tracking blijkt een effectief hulpmiddel om te beoordelen waar kinderen op de afbeeldingen van tandartsen naar kijken.

Met de resultaten van dit onderzoek krijgen tandartsen inzicht in waar een kind naar kijkt en kunnen daar hun voordeel mee doen in het gemoet treden van kinderen.

D.L. Gambon

Bron

Celine G, Cho V, Kogan A, Anthonappa R, King N. Eye-tracking in dentistry: what do children notice in the dentist? J Dent 2018; doi: 10.1016/j.jdent.2018.08.006. [Epub ahead of print]

Gerodontologie

Actiepunten ten behoeve van adequate mondzorg voor ouderen

De wereldwijd verouderende bevolking stelt landelijke overheden en beleidsbepalers voor economische, sociale en organisatorische uitdagingen, ook op het gebied van de mondzorg. Als ouderen in de toekomst verzekerd willen zijn van voldoende, goed bereikbare en goed doordachte mondzorg moet duidelijk in beeld komen welke zorgbehoeften zij hebben en hoe groot de menskracht moet zijn om aan hun zorgbehoeften te voldoen. Dit artikel richt zich op de aanbevelingen uit een rapport van de Wereldgezondheidsorganisatie, getiteld 'Global action plan for the prevention and control of noncommunicable diseases 2013-2020'. De gerapporteerde aanbevelingen werkten de auteurs van dit artikel uit tot 10 actiepunten:

1. De totale professie van zorgverleners moet effectieve preventieve mondzorg met gebruikmaking van betere zelfzorgmiddelen stimuleren. Om dit te verwezenlijken is een breed team van mondzorgverleners nodig.
2. In zorgcentra voor dagverblijf en in woonzorgcentra moeten zorgverleners hulp kunnen bieden bij de dagelijkse mondverzorging.
3. Mondzorg moet worden geïntegreerd in de totale zorgverlening.
4. In 2020 moeten alle volwassenen levenslang een functionele dentitie hebben zonder gebitsprothesen. Om dit doel te bereiken is onderzoek nodig naar adequate behandelmethoden.
5. Vooral minimaal invasieve behandelmethoden moeten worden toegepast.
6. Door periodieke mondonderzoeken en door aandacht te besteden aan risicofactoren als roken, alcoholconsumptie en infectie met het humane papillomavirus moet mondkanker worden voorkomen.
7. Onderwijs in gerontologie en gerodontologie aan (aanstaande) mondzorgverleners is van essentieel belang.
8. Fabrikanten en onderzoekers moeten worden gestimuleerd om in gezamenlijkheid effectieve hulpmiddelen te ontwerpen voor diagnostiek, behandeling en zelfzorg.
9. Overheden moeten zorgen voor adequate bekostiging van de mondzorg met steun van onderzoekers die de overheden informeren over welke zorg (kosten)effectief en wetenschappelijk gefundeerd is.
10. Met betrekking tot punt 9 moet innovatief multidisciplinair onderzoek worden verricht.

Conclusie. Om de genoemde actiepunten te concretiseren, is samenwerking nodig tussen (mond)zorgverleners, onderzoekers, fabrikanten van mondzorgproducten, politici en beleidsbepalers.

C. de Baat

Bron

Meurman JH, McKenna G, Murtooma H, et al. Managing our older population: the challenges ahead. *J Dent Res* 2018; 97: 1077-1078.

Restauratieve Tandheelkunde

Excaveren met roterend en chemo-mechanisch instrumentarium

Om carieus weefsel uit diepe asymptomatische caviteiten op een weefselsparende manier te verwijderen is het gebruik van handinstrumenten belangrijk. Het bewijs komt voornamelijk uit laboratoriumonderzoeken. Door de beschikking van conebeamcomputertomografische apparaten (CCTA) blijkt het mogelijk om periapicale aandoeningen nauwkeuriger te detecteren dan met het röntgenapparaat.

De chemo-mechanische gel Carisolv™ is al lang op de markt en functioneert goed in caviteiten met verschillende diepten. Nog niet onderzocht is echter het gebruik van Carisolv™ onder de operatiemicroscopie in diepe caviteiten bij patiënten die tekenen van omkeerbare pulpitis vertoonden (testgroep). De controlegroep bestond uit patiënten bij wie carieus weefsel werd verwijderd met langzaam draaiende boren zonder gebruik te maken van de microscoop. De nulhypothese was: er is geen klinisch en radiologisch waarneembaar verschil tussen de 2 onderzoeksgroepen in behoud van de vitaliteit van de pulpa na 12 maanden en in de aanwezigheid van bacteriën in de caviteit na beëindiging van het excaveren.

De behandelingen werden door 30 endodontologen-in-opleiding in 101 caviteiten (46 test en 55 controle) bij 86 patiënten uitgevoerd. Periapicale röntgenopnamen werden met de CCTA voor de behandeling en na 12 maanden door 2 ervaren endodontologen geëvalueerd. Een schatting van de aanwezigheid van het aantal bacteriën per milligram werd door middel van DNA-bepaling verkregen. De uitkomstmaten waren het behoud van de sensibiteit van de pulpa en afwezigheid van periapicale ontstekingsverschijnselen. Na 12 maanden werden 40 behandelingen in de test en 45 in de controlegroep onderzocht. Het succespercentage voor de testgroep was 90% en voor de controlegroep 73,3% ($p = 0,049$). In beide groepen was het succespercentage hoger in de molaren dan in de premolaren. Er werd geen verschil in het aanwezige aantal bacteriën in de postexcavatie monsters tussen beide groepen ontdekt.

Conclusie. De zelfbeperkende weefselsparende chemo-mechanische gel met handinstrumenten toegepast onder een operatiemicroscopie, verhoogt de overleving van gebitselementen met diepe reversibele pulpitis in vergelijking met het gebruik van de langzaam draaiende roterende boor zonder uitvergroting na 12 maanden.

J.E. Frencken

Bron

Ali AH, Koller G, Foschi F, et al. Self-limiting versus conventional caries removal: A randomized clinical trial. *J Dent Res* 2018; 97: 1207-1213.

Preventieve Tandheelkunde

Mondzorggedrag van ouders en jonge kinderen gerelateerd aan een preventieprotocol

Tandcariës in tijdelijke gebitselementen is de beste predictor voor het ontstaan van tandcariës in blijvende gebitselementen. Het is dus van belang te zorgen dat het tijdelijk gebit cariësvrij is. In 22 praktijken werd het 'Noord-Ierland Cariës Preventie in de Praktijk' protocol bij 2- tot 3-jarigen uitgevoerd. Bij de aselect gekozen testgroep werden iedere 6 maanden, 3 jaar lang, alle gebitselementen van fluoridevernis voorzien, een tandenborstel en fluoridetandpasta verstrekt en gestandaardiseerd advies over het voorkomen van tandcariës gegeven. Kinderen uit de controlegroep kregen alleen gestandaardiseerd advies. Een belangrijk resultaat na 3 jaar was dat 87% van de kinderen het preventieprotocol volledig hadden gevolgd, maar dat bij 34% van hen toch tandcariës was opgetreden.

Het onderhavige onderzoek beoogde meer inzicht te krijgen in het mondzorggedrag van ouders en kind, en na te gaan hoe dat gedrag inspeelt op het tandcariës-risicoprofiel van jonge kinderen die regelmatig naar de tandarts gaan.

De onderzoeksgegevens werden verkregen door middel van een vragenlijst die aan het begin van het onderzoek bij 1.058 ouders werd afgenomen en een telefonisch vraaggesprek met 39 ouders (19 uit de test- en 20 uit de controlegroep). De 39 ouders werden geselecteerd op basis van de volgende kenmerken: a. hadden een kind in de testgroep dat wel en b. geen tandcariës ontwikkelde, c. hadden een kind in de controlegroep dat wel en d. geen tandcariës ontwikkelde.

Uit de vragenlijst kwam naar voren dat zowel tandenpoetsen als het nuttigen van suikerhoudende tussendoortjes bij het merendeel van de kinderen uit beide groepen voorkwam. Kinderen die door hun ouders automatisch werden herinnerd aan het tandenpoetsen hadden significant meer kans op een gebit zonder carieuze dentinelaesies dan kinderen die niet automatisch herinnerd werden. Een verhoogd gebruik van suikerhoudende dranken tussen de maaltijden verhoogde de kans op het krijgen van dentinecaviteiten significant. Het telefonisch interview bracht aan het licht dat alle ouders tandenpoetsen belangrijk vonden. Het controleeren van het suikergebruik vond men echter moeilijk.

Conclusie. Al van jongs af aan is tandenpoetsen breed geaccepteerd. De frequentie van suikerhoudend consumpties was hoog. Het regelmatig preventief onderhouden van het gebit is bij vele kinderen nog onvoldoende. Een verbetering van de mondgezondheid moet worden gezocht in het verlagen van de frequentie van suikergebruik.

J.E. Frencken

Bron

O'Malley L, Worthington HV, Donaldson M, et al. Oral health behaviours of parents and young children in a practice-based caries prevention trial in Northern Ireland. *Community Dent Oral Epidemiol* 2018; 46: 251-257.

