

# Naaldbreuk tijdens het geven van lokale anesthesie

**Samenvatting.** Twee patiënten werden verwezen naar een mka-chirurg in verband met het optreden van naaldbreuk bij het geven van lokale anesthesie. Bij de eerste casus, een 67-jarige vrouw, betrof het een naaldbreuk na het geven van een mandibulaire blokanesthesie. De naald kon vrij eenvoudig onder lokale verdoving worden verwijderd. In de tweede casus ging het om een minder coöperatieve patiënt van 8 jaar, bij wie naaldbreuk optrad na infiltratieanesthesie in de omslagplooï van de maxilla met de zogenoemde QuickSleeper 5. Na exacte lokalisatiebepaling door middel van conebeamcomputertomografie werd het 9 mm kleine naaldje moeizaam gevonden en verwijderd onder algehele anesthesie.

Zijderveld SA, Dubois L. Naaldbreuk tijdens het geven van lokale anesthesie  
Ned Tijdschr Tandheelkd 2018; 125: 587-590  
doi: 10.5177/ntvt.2018.11.18185

## Leermoment

Bij naaldbreuk bij het geven van lokaal anesthesie is in verband met het risico van migratie van de gefractureerde en achtergebleven naalddirecte verwijzing naar een mka-chirurg gewenst.

## Casus 1

### Gegeven en anamnese

Een 67-jarige vrouw werd door haar tandarts verwezen naar een mka-chirurg in verband met een naaldbreuk tijdens het geven van een mandibulaire blokanesthesie in verband met de extractie van gebitselementen 37 en 38. De anesthesienaald was van tevoren reeds eenmaal gebogen. Tijdens het geven van de mandibulaire blokanesthesie stuitte de naald op een benige weerstand en brak af op de overgang van mantel-naald. De afgebroken naald was submucosaal gelegen en niet meer zichtbaar in de mond. De voorgenomen extractie van gebitselementen 37 en 38 werd uitgevoerd. De patiënt werd hierop verwezen naar een ziekenhuis voor verdere diagnostiek en behandeling.

### Diagnostiek en behandeling

Bij intraoraal onderzoek bleek de afgebroken naald niet te palperen of anderszins klinisch te detecteren. Op de pano-

ramische röntgenopname werd de afgebroken naald gezien, reikend tot aan het foramen mandibulare (afb. 1). Vanwege een goede coöperatie van patiënt werd besloten om onder lokale anesthesie een beperkte exploratie uit voeren ten einde de afgebroken naald te lokaliseren en te verwijderen. Na een beperkte incisie en stomp spreiden werd de naald vrij eenvoudig verwijderd.

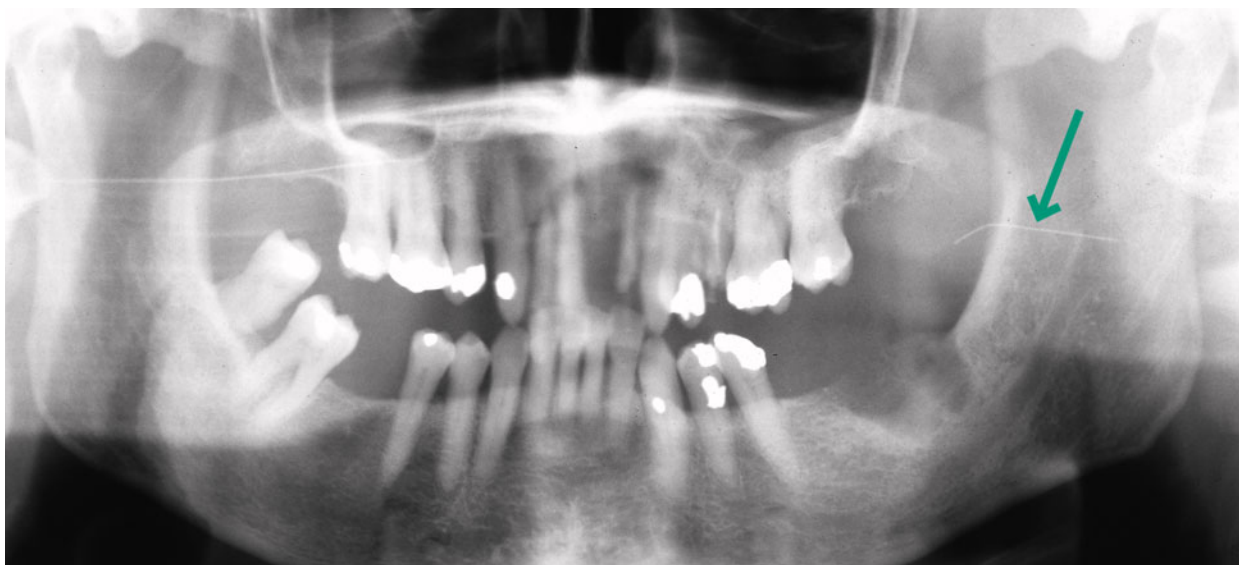## Casus 2

### Gegeven en anamnese

Een 8-jarig meisje werd verwezen via de tandarts-pedodontoloog verwezen naar een mka-chirurg in verband met naaldbreuk na lokale anesthesie. In de verwijzing werd aangegeven dat de QuickSleeper 5 was gebruikt om intraossaal anesthesie toe te dienen ter plaatste van gebitselement 26 in verband met een geplande extractie. In tweede instantie werd met dezelfde naald een gering depot infiltratieanesthesie gegeven in de omslagplooï van de regio van gebitselement 26. Mede door een onverwachte beweging van de patiënt brak het naaldje bij de schacht af en kon niet worden teruggevonden. Gebitselement 26 werd verwijderd en de patiënt werd verwezen naar een ziekenhuis.

### Diagnostiek

Bij onderzoek werd een matig coöperatief meisje gezien.



**Afb. 1.** De panoramische röntgenopname toont de afgebroken naald na mandibulair blokanesthesie links.

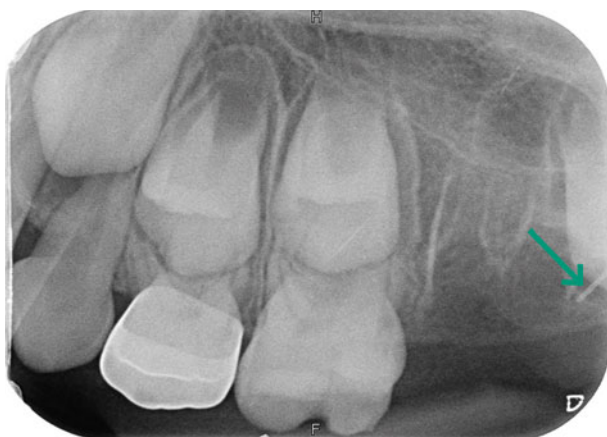Bij intraorale inspectie was sprake van een extractiewond ter hoogte van gebitselement 26. Het naaldje bleek niet te palperen. Op de meegeleverde tandfilm was een klein deel van het naaldje zichtbaar in de regio van gebitselementen 26 en 27 (afb. 2). Om een betere 3D-lokalisatie van het naaldje te verkrijgen, werd besloten een partieel conebeamcomputertomogram (CBCT) te vervaardigen. Hierop was een dun naaldje zichtbaar met een afmeting van 8-9 mm ter hoogte van de crista zygomatico alveolaris links (afb. 3 en 4).

### Behandeling

Omdat de jonge patiënt niet nuchter was, werd besloten de volgende dag onder algehele anesthesie exploratie uit te voeren, waarbij het zeer lastig bleek om het kleine naaldje te lokaliseren, mede door het vetweefsel van Bichat. Uiteindelijk kon het naaldje worden verwijderd en werd de wond primair gesloten (afb. 5 en 6). De patiënt kreeg per operatief een antibioticum toegediend.

### Beschouwing op deze casussen

Naaldbreuk na lokale anesthesie in de tandheelkunde is

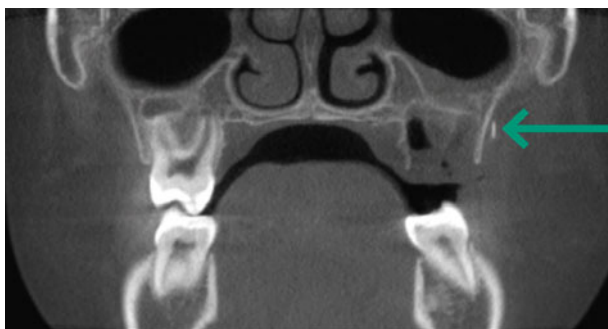

**Afb. 2.** De röntgenopname toont een deel van het afgebroken naaldje in de regio van gebitselement 27.

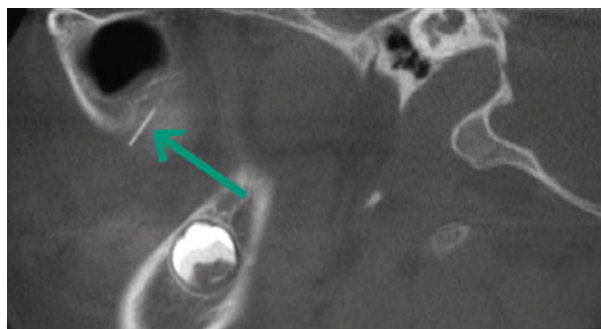
zeldzaam. In de meerderheid van de gevallen betreft het mandibulaire blokanesthesie (70%) (Augello et al, 2010). Meestal wordt dit veroorzaakt door een verkeerde injectietechniek, keuze van de verkeerde naald of een abrupte beweging van de patiënt. Met betrekking tot de injectietechniek is het van belang de naald niet in te brengen tot aan de mantel. Het vooraf buigen van de naald ter hoogte van de overgang mantel-naald kan snel leiden tot breuk, vooral wanneer men tijdens het inbrengen van de naald stuit op een benige weerstand (Baart et al, 2006). Zeker bij het toedienen van mandibulair blokanesthesie wordt dit afgeraden.

Met betrekking tot de techniek bij het uitvoeren van een mandibulaire blokanesthesie is het van belang de anatomie goed te kennen. Het foramen mandibulare is gelegen ongeveer 1 cm craniaal van het occlusievlak en midden tussen het meest concave deel van de voorrand van de ramus mandibularis en het meest concave deel van de achterrand van de ramus. Dit is te palperen met wijsvinger en duim. De injectienaald wordt evenwijdig aan het occlusievlak ingebracht. Indien geen botcontact wordt gevoeld is de naald vaak te ver dorsaal ingebracht en kan licht worden teruggetrokken en meer naar lateraal worden gericht. Aspiratie dient plaats te vinden alvorens langzaam te injecteren (Rahman et al, 2013).

De injectienaald lengte refereert naar de afstand tussen de overgang mantel-naald tot aan de punt van de naald. Bij gebruik van een te korte naald is het risico om de naald bij breuk niet terug te vinden in verband met submucosale positie groter. Bij mandibulaire blokanesthesie wordt geadviseerd ten minste een naald lengte van 30 mm aan te houden, zodat eenderde of eenvierde van de naald niet submucosaal komt te liggen en bij breuk eenvoudig is te verwijderen. De gemiddelde afstand van de insteekopening in de mucosa tot het foramen mandibulare is 20-25 mm (Malamed et al, 2010; Kronman et al, 1994). Kortere (25 mm) naalden kunnen worden gebruikt voor infiltratieanesthesie en naalden met een lengte van ongeveer 12 mm zijn bedoeld voor intraligamentaire anesthesie (Baart et al, 2006).



**Afb. 3.** Een coronale coupe van de CBCT-scan toont het naaldje gelegen tegen de crista zygomatico alveolare links.



**Afb. 4.** Een sagittale coupe van de CBCT-scan toont de volledige lengte van het naaldje, 9 mm.

Naast de lengte van de naald is de doorsnede ook van belang. Deze wordt uitgedrukt in gauge. Hoe hoger het gaugegetal hoe kleiner de diameter van het lumen van de naald. Uit een eerder onderzoek blijkt dat een kleinere diameter van de naald bij mandibulaire blokanesthesie niet significant minder pijn geeft bij injecteren (Hamburg et al, 1972). Wel is de kans op naaldbreuk groter en aspiratie lastiger. Een 30 gauge naald is op een panoramische röntgenopname zichtbaar, doch op een doorlichting (eventueel peroperatief) nauwelijks te zien (Thompson et al, 2003). Met een getal hoger dan 30 kan niet worden geaspireerd, omdat een dergelijke naald niet gelijktijdig vocht en erythrocyten kunnen worden opgezogen (Baart en Brand, 2005).

Zodra naaldbreuk optreedt bij een mandibulaire blokanesthesie is het aan te raden de insteekopening zo mogelijk met watervaste stift te markeren of zo duidelijk mogelijk de lokalisatie te beschrijven (bijvoorbeeld 1 cm boven het occlusievlak van de laatste molaar en 0,5 cm mesiaal van de ramus). Voorkom excessieve bewegingen met de kaak ter preventie van verplaatsing van de naald naar de diepere weefsels. Verwijs direct naar een mka-chirurg en laat patiënt het gefractureerde achtergebleven deel (de mantel) mee nemen, alsmede een nog niet gebruikte zelfde naald (Rahman et al, 2013).

In een retrospectieve literatuuronderzoek naar naaldbreuk gedurende 50 jaar werd in 73% van de 64 casussen de afgebroken naald binnen 2 dagen verwijderd. In

23% na gemiddeld 134 dagen (range 3-1.080 dagen) en bij 2 patiënten werd een expectatief beleid gevolgd. In een enkele casus werd de patiënt niet geïnformeerd en is de naald later ontdekt als gevolg van een infectie. Aangeraden wordt om een afgebroken injectienaald spoedig te verwijderen om het risico op migratie te voorkomen. Een niet verwijderde injectienaald kan na verloop van tijd migreren

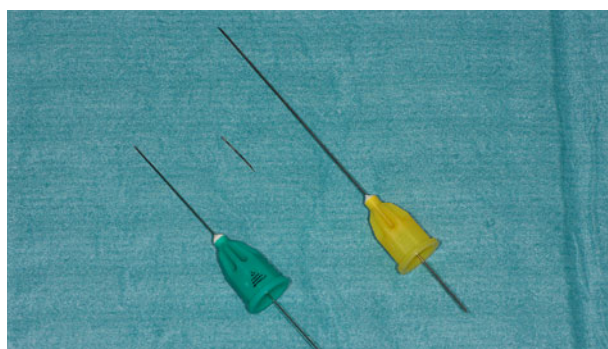
naar diepere weefsels. Dit kan pijnklachten, trismus, infectie of een levensbedreigende bloeding tot gevolg hebben. Migratie is beschreven naar lateraal in de hals, retro auriculair, de arteria carotis interna en tot in de inwendige gehoorgang met gehoor-

schade en tinnitus tot gevolg (Casey et al, 2015; Moore et al, 2017; Rahman et al, 2013).

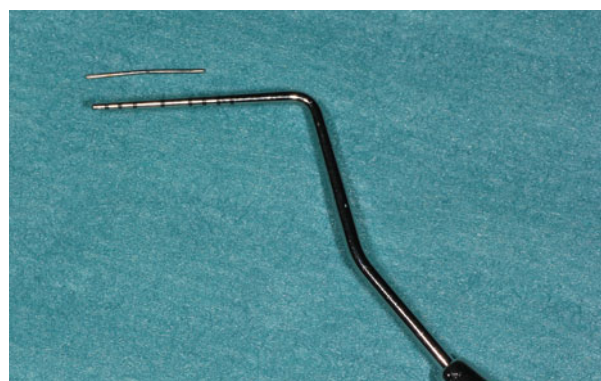Alvorens tot verwijdering over te gaan is plaatsbepaling van de naald essentieel. Bij voorkeur wordt een driedimensionale opname (CT-scan) vervaardigd om zo exact mogelijk de lokalisatie vast te kunnen stellen en de positie ten opzichte van vitale structuren te kunnen bepalen. Bij de eerste casus bleek de naald net submucosaal gelegen en werd onder lokale anesthesie verwijderd, doch bij twijfel of mindere coöperatie van patiënt wordt de voorkeur gegeven aan algehele anesthesie.

In de tweede casus trad naaldbreuk op na infiltratieanesthesie in de omslagplooï van de maxilla. Aanvankelijk was met hetzelfde naaldje intraossale anesthesie gegeven ten behoeve van extractie van gebitselement 26. Het afgebroken naaldje was een DHT ( Dental Hi Tec)-naald, 9 mm

### Vooraf buigen naald kan snel leiden tot breuk



**Afb. 5.** Het verwijderde naaldje tussen de groene Maxima disposable dental needle (23 mm) en de Maxima disposable dental needle (42 mm) voor respectievelijk infiltratieanesthesie en een mandibulair blokanesthesie.



**Afb. 6.** Het verwijderde naaldje met een lengte van 9 mm naast een pocketsonde.

lengte en 30 gauge van het merk Quick Sleeper 5™. De QuickSleeper 5™ is ontwikkeld voor het toedienen van intraossale anesthesie, in het spongieuze bot, dicht bij de apex. Het systeem werkt in 3 fasen: in fase 1 wordt met de speciale DHT-naald submucosaal voorverdoofd, waarbij het periost niet wordt geraakt, maar wel wordt meeverdoofd. In fase 2 boort hetzelfde naaldje zich langzaam ronddraaiend tot in het spongieuze bot dicht bij de apex van het betreffende gebitselement. Dit gebeurt gecontroleerd door de pengreep en automatische intervallen. In fase 3 wordt de anesthesievloeistof geïnjecteerd. De naald wordt nu teruggetrokken en de behandeling kan vrijwel direct beginnen. In een enkel-blind prospectief onderzoek volgens het split-mouth design is beschreven dat de inwerktijd voor start van de ingreep significant korter was dan bij de conventionele methode. Wel werkte de anesthesie korter dan de conventionele methoden, zodat het voorlopig niet geschikt lijkt voor langere chirurgische procedures, zoals chirurgische verwijdering van derde molaren. Van de respondenten gaf 69,7% de voorkeur aan de QuickSleeper™ boven de conventionele methode (Beneito-Brotons et al, 2012).

In deze specifieke casus is na de intraossale anesthesie met hetzelfde naaldje nog een infiltratieanesthesie gegeven. Hiervoor is het naaldje te kort en te dun en door het roterend gebruik bij de intraossale injectie is de kans op een naaldbreuk reëel. Bij naaldbreuk met een naaldje van 9 mm verdwijnt deze vrijwel altijd direct onder de mucosa bij het geven van anesthesie in de omslagploo en is dan niet eenvoudig te verwijderen. Deze methode is dan ook niet geschikt voor het geven van infiltratieanesthesie, zeker niet in de omslagploo van de maxilla. Operatief verwijderen van het naaldje leidt al snel tot het openen van het vetweefsel van Bichat, hetgeen het zicht sterk vermindert. Het naaldje is te dun om bij doorlichting goed in beeld te krijgen. Wanneer het naaldje echter breekt tijdens het geven van intraossale anesthesie zal dit makkelijk terug te vinden zijn in de aangehechte mucosa, mede daar het naaldje loodrecht hierop wordt ingebracht. Naaldbreuk bij gebruik van de QuickSleeper™ is niet eerder in de literatuur beschreven. Er is zeer beperkte literatuur beschikbaar over naaldbreuk na conventionele infiltratieanesthesie. In een casus wordt abcesvorming beschreven van een 3 cm lange anesthesienaald, vele jaren na het desbetreffende tandartsbezoek. Destijds was hiervan geen melding gemaakt door de tandarts (Burke, 1986). Een tweede, niet aan de patiënt gemelde, casus betrof een afgebroken hecht-naald in de regio van het tuber maxillare. Vier jaar eerder was gebitselement 28 verwijderd. De patiënt bemerkte pijnklachten bij het wijd openen van de mond in de regio van het tuber maxillare (Hassani et al, 2010).

Mede door het risico van migratie van een afgebroken naald of later optredende abcesvorming dient elke patiënt met een afgebroken naald, die niet door de tandarts eenvoudig is te verwijderen, onverwijld ingezonden te worden naar een mka-chirurg voor diagnostiek en behandeling. Het is aan te bevelen het afgebroken naaldje en een intact exemplaar mee te geven aan de patiënt.

## Literatuur

- \* Augello M, Jackowski J von, Gratz KW, Jacobsen C. Needle breakage during local anesthesia in the oral cavity- a retrospective of the last 50 years with guidelines for treatment and prevention. Clin Oral Investig 2011; 15: 3-8.
- \* Baart JA, Amerongen WE van, Jong KJM de, Allard RHB. Naaldbreuk tijdens mandibulaire blokanesthesie. Preventie en behandeling. Ned Tijdschr Tandheelk 2006; 113: 520-523.
- \* Baart JA, Brand HS. Lokale anesthesie in de tandheelkunde. Houten: Bohn Stafleu van Loghum, 2005.
- \* Beneito-Brotons R, Peñarrocha-Oltra D, Ata-Ali J, Peñarrocha M. Intraosseous anesthesia with solution injection controlled by a computerized system versus conventional oral anesthesia: a preliminary study. Med Oral Patol Oral Cir Bucal 2012; 17: e426-429
- \* Burke RH. Management of a broken anesthetic injection needle in the maxilla. J Am Dent Assoc 1986; 112: 209-210.
- \* Casey JT, Lupo E, Jenkins HA. Retained dental needle migration across the skull base to the cochlea presenting as hearing loss. Otol Neurotol 2015; 36: e42-45.
- \* Hamburg HL. Preliminary study of patient reaction to needle gauge. NY State Dent J 1972; 38: 425-426.
- \* Hassani A, Motamedi MH, Sadrimanesh R, et al. Use of cone beam computed tomography to detect and remove a broken suture needle. Gen Dent 2010; 58: 534-536.
- \* Kronman JH, El-Bermani AW, Wongwatana S, Kumar A. Preferred needle lengths for inferior alveolar anesthesia. Gen Dent 1994; 42: 74-76.
- \* Malamed SF, Reed K, Poorsattar S. Needle breakage: incidence and prevention. Dent Clin North Am 2010; 54: 745-756.
- \* Moore K, Khan NR, Michael LM, Arthur AS, Hoyt D. Endovascular retrieval of dental needle retained in the internal carotid artery. J Neurointerv Surg 2017; 9: e26.
- \* Rahman N, Clarke M, Stassen LFA. Case Report: management of broken dental needles in practice. J Ir Dent Assoc 2013; 59: 241-245.
- \* Thompson M, Wright S, Cheng LHH, Starr D. Locating dental needles. Int J Oral Maxillofac Surg 2003; 32: 642-644.

## Summary

### Needle breakage during local anaesthesia

*Two patients were referred to a maxillofacial surgeon in connection with the occurrence of needle breakage during local anaesthesia. In the first case, of a 67-year-old woman, it concerned a needle breakage after giving mandibular block anaesthesia. The needle could be removed quite easily under local anaesthesia. The second case concerned a less cooperative patient of 8 years old with whom needle breakage occurred after infiltration anaesthesia in the mucobuccal fold of the maxilla with the so-called QuickSleeper 5, needle breakage. After exact localisation by means of cone beam computerised tomography, the 9 mm size needle was removed under general anaesthesia with some difficulty.*

## Bron

S.A. Zijderveld, L. Dubois

Uit de afdeling Mondziekten, Kaak- en Aangezichtschirurgie van het St. Antonius Ziekenhuis te Nieuwegein/Utrecht/Woerden.

Datum van acceptatie: 8 augustus 2018

Adres: dr. S.A. Zijderveld, St. Antonius Ziekenhuis, postbus 2500, 3430 EM Nieuwegein

s.zijderveld@antoniuziekenhuis.nl