

# Oral medicine 7.

## Witte veranderingen van het mondslimvlies

Aan witte veranderingen van het mondslimvlies kunnen de meest uiteenlopende afwijkingen ten grondslag liggen. Meestal betreft het een benigne afwijking, maar soms is sprake van een maligniteit of een voorstadium ervan. Vaak beperkt de afwijking zich tot de mond. Er zijn ook afwijkingen die gepaard gaan met huidafwijkingen of systemische aandoeningen. Veel witte mondslimvliesafwijkingen hebben een zodanig kenmerkend klinisch aspect dat de diagnose op basis van klinisch onderzoek kan worden gesteld. Wanneer de diagnose onduidelijk is, wordt een proefexcisie verricht. Eventuele behandeling is afhankelijk van de histologische diagnose. Bij sommige afwijkingen is behandeling niet nodig, terwijl bij andere behandeling niet mogelijk is omdat er geen effectieve therapieën bekend zijn. In geval van een potentieel maligne afwijking wordt behandeld.

Visscher JGAM de, Meij EH van der, Schepman KP. Oral medicine 7. Witte veranderingen van het mondslimvlies  
 Ned Tijdschr Tandheelkd 2013; 120: 312-321  
 doi: 10.5177/ntvt.2013.06.13122

### Inleiding

Uiteenlopende afwijkingen kunnen witte veranderingen van het mondslimvlies veroorzaken. Meestal betreft het een benigne aandoening, maar soms is sprake van een maligne afwijking. Het onderscheid tussen klinisch ogenschijnlijk gelijkende witte afwijkingen is daarom van belang. Door de diversiteit aan witte mondslimvliesafwijkingen is het onderscheid niet altijd eenvoudig. Met enige ervaring kan op basis van het klinisch onderzoek de diagnose worden gesteld. Het klinisch aspect, de aan- of afwezigheid van klachten en de plaats in de mond kunnen een aanwijzing geven voor de mogelijke diagnose. Zo worden focale witte laesies vaak veroorzaakt door lokale factoren. Multifocale laesies worden gezien bij pseudomembraneuze candidose en lichen planus. Sommige witte afwijkingen manifesteren zich als een zwelling van het mondslimvlies, zoals een papilloom. Meestal zijn witte verkleuringen van

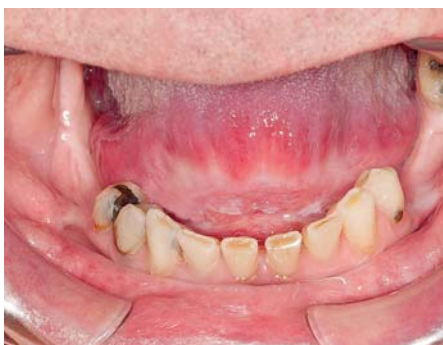het slijmvlies pijnloos. Lichen planus en lupus erythematoses kunnen echter pijnlijk zijn. Wanneer de diagnose niet duidelijk is of bevestiging van de klinische diagnose gewenst is, is aanvullend onderzoek nodig, meestal door middel van een proefexcisie.

Ondanks uitgebreid onderwijs in de mondziekten tijdens de opleidingen voor tandarts en mondhygiënist, bezitten tandartsen en mondhygiënist meestal onvoldoende kennis om op klinische gronden een diagnose te stellen. Voor bevestiging van de vermoedelijke diagnose of advies worden patiënten vaak verwezen naar een mondziekten-, kaak- en aangezichts chirurg. Deze zal afhankelijk van het klinische beeld eventueel aanvullend onderzoek verrichten en indien mogelijk de afwijking behandelen. In deze bijdrage worden vaak en minder vaak voorkomende witte slijmvliesveranderingen besproken. Tabel 1 geeft een overzicht van witte of voornamelijk witte, definieerbare afwijkingen van het mondslimvlies en de belangrijkste diagnostische criteria. Leukoplakie en lichen planus (en lichenoïde afwijkingen) zullen in aparte bijdragen in dit tijdschrift uitgebreider worden besproken.

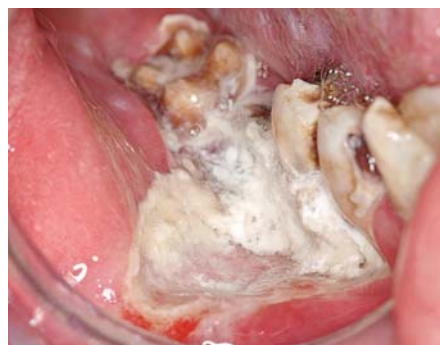### Lokale factoren

#### Chemische beschadiging

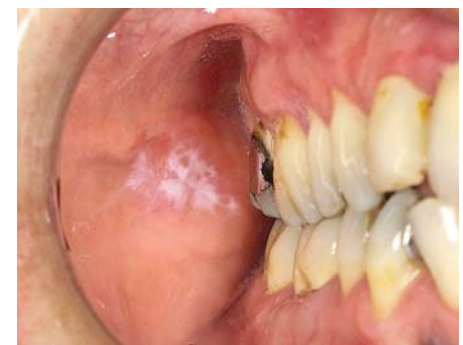Chemicaliën, die bewust of abusievelijk worden gedronken, en oraal ingenomen geneesmiddelen komen in contact met het mondslimvlies. Sommige chemicaliën zijn brandend en bijtend, zoals natriumperboraat, terpentijn, loog en accu-vloeistof, en kunnen leiden tot beschadiging en necrose van het slijmvlies en uiteindelijk littekenvorming veroorzaken (afb.1). Bepaalde stoffen die in de tandheelkundige praktijk worden gebruikt, zoals formocresol, natriumhypochloriet, fenol, paraformaldehyde, trichloorazijnzuur, vernissen en etsmiddelen kunnen in sommige gevallen chemische beschadiging van het mondslimvlies veroorzaken door direct contact. Door het gebruik van cofferdam bij



Afb. 1. Witte verkleuring en littekenvorming voor in de mondbodem door drinken van loog.



Afb. 2. Slijmvliesverandering door lokaal appliceren van aspirine.



Afb. 3. Contactlaesie door direct contact met de buccale amalgaamrestauratie in gebitselement 17.

toepassing van deze middelen kan slijmvliesbeschadiging worden voorkomen.

Een groot aantal geneesmiddelen kan reacties van het slijmvlies geven, vooral wanneer zij, in tegenstelling tot de voorschriften, lokaal worden geapliceerd en lang in de mond worden gehouden en niet worden doorgeslikt. Dit komt nogal eens voor bij kinderen. Ook kan dit voorkomen bij patiënten die bepaalde medicatie gebruiken zoals aspirine, bisfosfonaat en het antipsychoticum chloorpromazine. Vaak betreft het slijmvliesdefect een ulcus, maar soms is er sprake van een witte verkleuring. Een bekend voorbeeld is de aspirineverbranding van het slijmvlies doordat het middel langdurig op een bepaalde plaats in de mond wordt gehouden (afb. 2). Meestal appliceert de patiënt aspirine om tand- of kiespijn te onderdrukken. Wanneer lokaal appliceren van het medicament wordt gestaakt, geneest de oppervlakkige necrose van het slijmvlies meestal binnen 10 tot 14 dagen zonder littekenvorming.

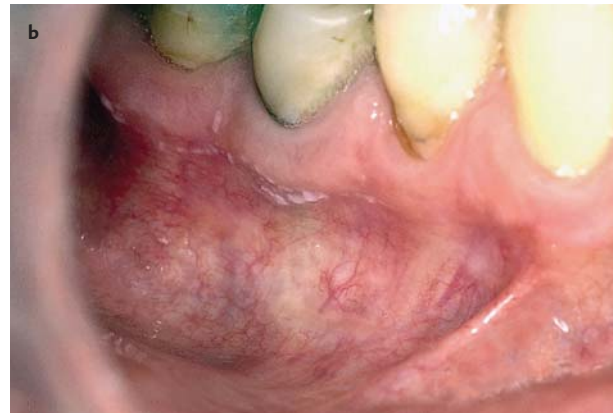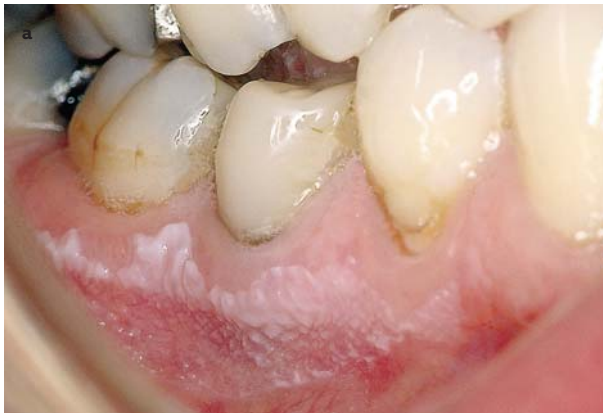Beschadiging van het mondslijmvlies kan ook worden veroorzaakt door overvloedig gebruik van bepaalde mondspoelmiddelen zoals Listerine. Mogelijk speelt het relatief hoge alcoholpercentage (26,9%) in dit spoelmiddel hierbij een rol. Regelmatig spoelen met waterstofperoxide kan ook witte verkleuringen van het slijmvlies veroorzaken. Dit kan optreden bij gebruik van een waterstofperoxideconcentratie van 3%, maar ook bij een concentratie van 1%.

### Contactlaesie

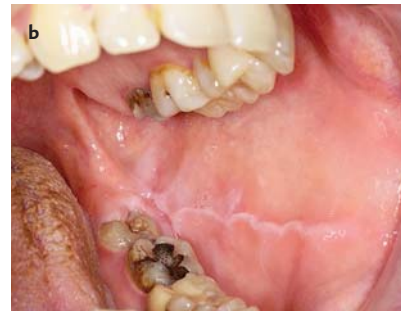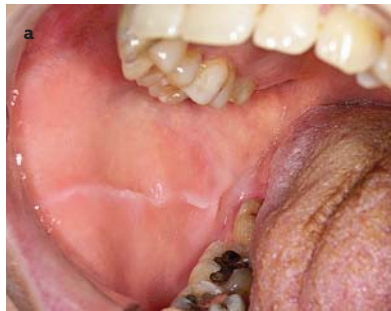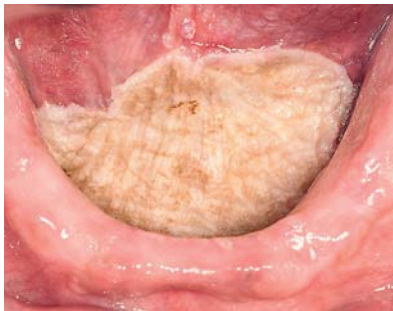Op lichen planus gelijkende slijmvliesveranderingen (lichenoïde laesies) kunnen het gevolg zijn van direct contact met restauraties in de gebitselementen. Meestal betreft het contact met amalgaamrestauraties en minder vaak met gouden restauraties of composietrestauraties. Vanwege het directe contact zijn de voorkeurslokalisaties het wang-slijmvlies en de laterale tongranden (afb. 3). De laesie is meestal beperkt tot het contactgebied met het slijmvlies,

Afwijking	Belangrijkste diagnostische criteria
<b>Lokale factoren</b>	
Chemische beschadiging	Anamnese
Contact laesie	Klinisch aspect - lokaal voorkomen, relatie met amalgaamrestauratie
Frictional laesie	Klinisch aspect - mechanische irritatie (tandenpoetsen)
Huidtransplantaat	Anamnese - klinisch aspect
Linea alba	Klinisch aspect - wang-slijmvlies op niveau occlusievlak
Materia alba	Klinisch aspect - witte, afveegbaar laesie
Mechanische en thermische beschadiging	Anamnese
Morsicatio	Anamnese - klinisch aspect - regulaire, vlokkerige afwijking
Stomatitis nicotina	Klinisch aspect - roken
Snuff geïndureerd keratose	Anamnese - klinisch aspect - plaats waar snuff is aangebracht
<b>Aangeboren oorzaken</b>	
Fordyce's spots	Klinisch aspect - wang en lippen
Leukoedeem	Klinisch aspect - symmetrisch voorkomen, raciaal
Genodermatosen	
- Ziekte van Darier	Familieanamnese - klinisch aspect
- Dyskeratosis congenita	Huidafwijkingen - histopathologie
- Hereditaire benigne intra-epitheliale dyskeratose	Familieanamnese - klinisch aspect - histopathologie
- Pachyonychia congenita	Familieanamnese - klinisch aspect - histopathologie
- Witte sponsnaevus	Familiair voorkomen - klinisch aspect, vaak symmetrisch
<b>Bacteriële, schimmel- en virusinfecties</b>	
Syfilis, secundaire stadium	Klinisch aspect - aantonen <i>Treponema pallidum</i> - serologie
Candidiasis, pseudomembraneuze vorm	Klinisch aspect - afschraapbaar
Harige leukoplakie	Klinisch aspect tongranden - histopathologie inclusief EBV
Papillomateuze afwijkingen	Klinisch aspect - histopathologie
Multifocale epitheliale hyperplasie	Klinisch aspect
<b>Niet infectieuze oorzaken</b>	
Lichen planus	Klinisch aspect - symmetrisch voorkomen - histopathologie
Lichen sclerosus	Klinisch aspect - genitale afwijkingen
Lingua geografica	Klinisch aspect - wisselt in de tijd
Lupus erythematoses	Klinisch aspect - huidafwijkingen - histopathologie

Tabel 1. Overzicht van voorkomende witte of voornamelijk witte, definieerbare afwijkingen van het mondslijmvlies en de belangrijkste diagnostische criteria.



Afb. 4. 'Frictional laesie' in de onderkaak rechts (a). Aspect 3 maanden na poetsen met een zachte tandenborstel (b).



Afb. 5. Huidtransplantaat vooraan in mondbodem. Afb. 6. Linea alba op het wangslimvlies rechts (a) en links (b).

maar is soms iets uitgebreider. De term galvanische laesie wordt hiervoor soms gebruikt, waarmee wordt aangeduid dat de slijmvliesverandering berust op continue elektrogalvanische prikkeling van het slijmvlies door een metaal. Aanwijzingen dat de slijmvliesverandering zou ontstaan door bepaalde tandheelkundige materialen ontbreekt echter. Bij sommige patiënten verdwijnt de afwijking nadat de amalgaamrestauratie is vervangen. Opmerkelijk is dat de slijmvliesreactie niet overal waar contact is tussen de restauraties en het slijmvlies optreedt. De term lichenoïde contactstomatitis door tandheelkundige materialen of contactlaesie wordt hiervoor gebruikt. Het betreft geen vorm van lichen planus.

Lichenoïde contactstomatitis veroorzaakt meestal geen klachten; soms is er wisselende irritatie. De diagnose wordt gesteld op het klinisch beeld waarbij lokaal een witte slijmvliesverandering wordt gezien die een relatie heeft met een tandheelkundige restauratie. Omdat het klinisch beeld meestal voldoende specifiek is, is een proefexcisie van de afwijking niet nodig. Wanneer de diagnose contactlaesie duidelijk is, is behandeling niet noodzakelijk. Het betreft geen potentieel maligne afwijking. Wanneer de patiënt klachten heeft, kan worden overwogen de amalgaamrestauratie te vervangen door een composietrestauratie. Hierna kan het enkele maanden duren voordat de afwijking verdwijnt. Soms verdwijnt de afwijking niet na verwijderen van de amalgaamrestauratie. Wanneer gedacht wordt aan een andere afwijking is een biopsie nodig.

#### Frictional laesie

Frequente mechanische irritatie kan een witte verandering van het mondslijmvlies en de gingiva veroorzaken die kli-

nisch lijkt op leukoplakie. Wanneer de afwijking verdwijnt na het wegnemen van de vermoede irriterende factor spreekt men van een 'frictional laesie'. Vaak betreft het een trauma door stevig tandenpoetsen met een harde tandenborstel. Door een zachte tandenborstel te gebruiken en minder krachtig te poetsen verdwijnt de afwijking na enkele maanden (afb. 4). Een frictional laesie kan ook optreden bij edentaten op de processus alveolaris door irritatie van de gebitsprothese. Door ontlasten en aanpassen van de prothese verdwijnt de witte afwijking in de loop der tijd. Wanneer de laesie na enige maanden niet is verdwenen, is er mogelijk sprake van leukoplakie en is een biopsie geïndiceerd.

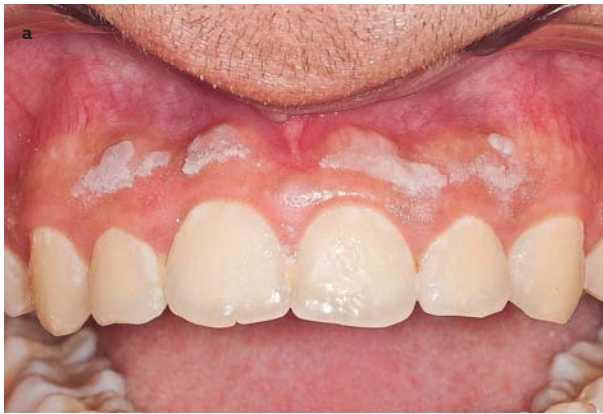#### Huidtransplantaat

Een huidtransplantaat ter vervanging van een deel van het mondslijmvlies bij bijvoorbeeld een vestibulumplastiek of na een oncologische ingreep heeft in het begin een wit aspect (afb. 5). Vaak verandert de kleur in de loop van de tijd in witrood door een *Candida*-infectie. Littekens van het slijmvlies geven soms ook hypopigmentatie, waardoor het gebied er wit uitziet.

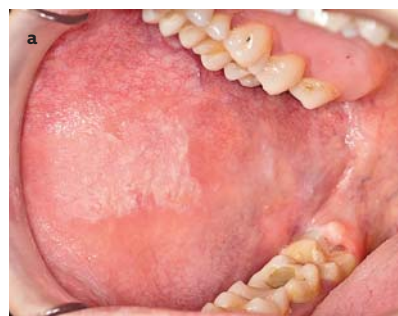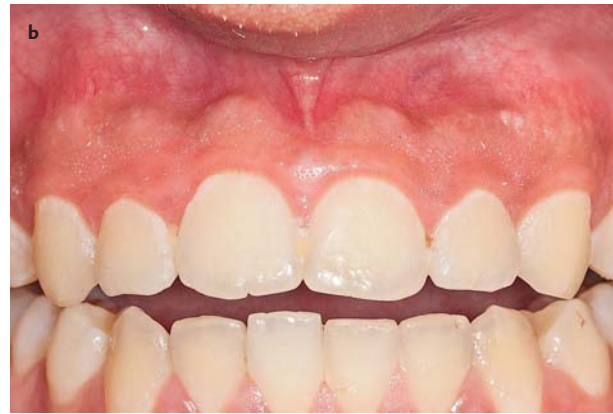#### Linea alba

Linea alba betreft een meestal dubbelzijdig voorkomende, witte lijn op het wangslimvlies ter hoogte van het occlusievlak (afb. 6). De afwijking wordt veroorzaakt door chronische, mechanische irritatie van de gebitselementen bij het dichtbijten. De mechanische irritatie kan worden veroorzaakt door scherpe buccale knobbels van de gebitselementen of door herhaaldelijk bewust of onbewust zuigen waarbij de wang tegen de gebitselementen komt. De afwijking

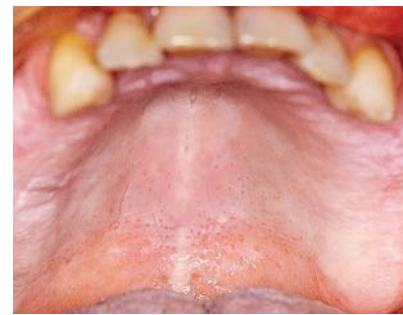
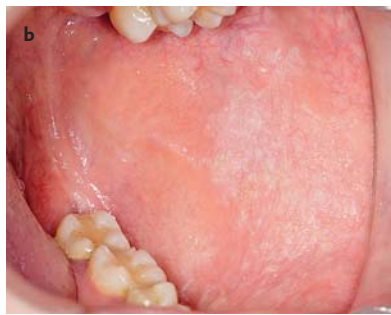


Afb. 7. *Materia alba* (a). Aspect na afvegen met een gaasje (b).



Afb. 8. *Morsicatio buccarum* rechts (a) en links (b).



Afb. 9. *Stomatitis nicotina*.

veroorzaakt nooit klachten. Linea alba betreft geen leukoplakie en een biopsie is daarom niet geïndiceerd. Behandeling is niet noodzakelijk, maar kan bestaan uit egaliseren van de buccale knobbel of daarin aanwezige restauraties. Bij verdenking op een mogelijke zuiggewoonte als oorzaak van trauma wordt de patiënt hierop gewezen.

#### ***Materia alba***

Door een slechte mondhygiëne en/of onvoldoende normale, fysiologische reiniging kunnen afschilferend epitheel- en voedselresten op het mondslijmvlies achterblijven. Vaak betreft het patiënten met een gebitsprothese. De debris kan met een gaas worden verwijderd (afb. 7). Na verwijdering van de debris heeft het onderliggende slijmvlies een normaal aspect, dit in tegenstelling tot pseudomembraneuze candidose waarbij na wegvegen van de witte afwijking een rood ontstoken slijmvlies achterblijft.

#### ***Mechanische en thermische beschadiging***

Mechanische beschadiging kan optreden door langdurig aanwezig zijn van een wattenrol tijdens tandheelkundige behandeling. Ook brandwonden kunnen mechanische beschadiging veroorzaken. Brandwonden die bijvoorbeeld kunnen optreden door het gebruik van hete dranken en voedsel en een verhitte tandartsboor veroorzaken aanvankelijk necrose van het epitheel. In een later stadium treedt littekenvorming op en een witte verkleuring van het slijmvlies. Vaak zijn de lippen aangedaan.

#### ***Morsicatio***

De term *morsicatio* komt van het Latijnse woord *morsus* en betekent bijten. Chronisch, uit gewoonte bijten op het

slijmvlies veroorzaakt een afwijking die vooral bilateraal voorkomt op het wanglijmvlies (*morsicatio buccarum*) en soms op het slijmvlies van de lippen (*morsicatio labiorum*) en de tongranden (*morsicatio linguarum*) (afb. 8). Vaak is de patiënt zich van zijn gewoonte bewust, maar soms treedt het ook onbewust op. De afwijking komt vaker voor bij mensen die stress hebben en zij die lijden aan psychiatrische aandoeningen.

Soms wordt de afwijking alleen lokaal op de tongrand of lip gezien. Het betreft een diffuse, iets verdikte, wit schilferende verandering van het slijmvlies met soms erosies en lokaal traumatische ulceraties. Soms geeft de patiënt aan dat af en toe een witte substantie kan worden verwijderd. Het klinisch beeld is kenmerkend en een biopsie is niet noodzakelijk. *Morsicatio* betreft geen potentieel maligne afwijking. Behandeling is niet nodig. De patiënt wordt gewezen op de gewoonte. Wanneer de patiënt klachten heeft, kan een kunstthars splint worden gedragen die de knobbel van de gebitselementen omvat. Hierdoor wordt automutilatie van het slijmvlies voorkomen en geneest de afwijking in enkele weken.

#### ***Stomatitis nicotina***

*Stomatitis nicotina*, ook wel *leucokeratosis nicotina palati* of rokers palatum genoemd, wordt gekenmerkt door witte veranderingen van het gehemelte-slijmvlies met daarin rood ontstoken uitvoeropeningen van de kleine speekselklieren (afb. 9). De talrijke, licht verheven papels worden omgeven door wit verkleurd slijmvlies. *Stomatitis nicotina* wordt niet gerekend tot de leukoplakieën en betreft dus geen potentieel maligne afwijking. De slijmvliesverandering wordt vooral gezien bij mannen ouder dan 45 jaar die

pijp en sigaren roken. Hoewel gerelateerd aan tabaksgebruik, lijkt de afwijking te worden veroorzaakt door thermische beschadiging van het palatumslimvlies en niet door de chemicaliën in tabaksrook. Omdat pijp roken meer hitte veroorzaakt dan andere vormen van roken, wordt stomatitis nicotina hierbij vooral gezien. De afwijking veroorzaakt soms een irriterende of pijnlijke sensatie. De afwijking verdwijnt enkele weken na staken van de rookgewoonte.

### Snuff geïnduceerde keratose

Naast roken kan ook worden gekauwd op tabak of wordt tabak in de omslagplooï gelegd. Hiervoor wordt de term 'smokeless tobacco' gebruikt. Door direct contact van tabak met het slijmvlies kan een grijswitte verkleuring ontstaan. Het optreden hiervan wordt beïnvloed door het merk tabak, gebruiksduur en hoeveelheid per dag en de plaatsen in de mond waar tabak wordt aangebracht. Meestal duurt het 1 tot 5 jaar voordat de slijmvliesverandering optreedt. Na het staken van de gewoonte, verdwijnt de slijmvliesverandering na enkele maanden.

### Aangeboren oorzaken

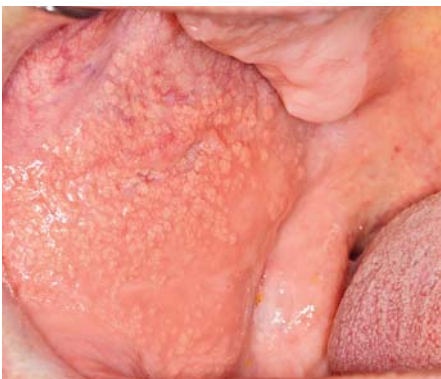#### Fordyce's spots

'Fordyce's spots' of plekje van Fordyce zijn ectopische, in het mondslijmvlies gelegen talgklieren. Talgklieren komen normaal voor in de huid en zijn vaak met een haarfollikel verbonden, waarbij de talguitvoergang in de haarfollikel uitmondt. Op sommige plaatsen, zoals op de genitaliën, in het ooglid en in het lippenrood en wangslimvlies monden

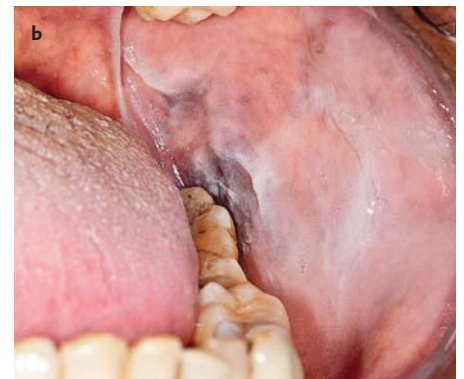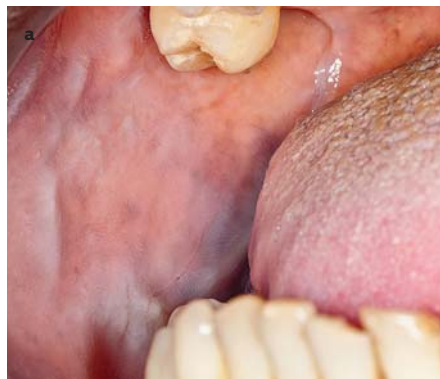talgklieruitvoergangetjes rechtstreeks aan het oppervlak uit. Ectopische talgklieren van het mondslijmvlies worden beschouwd als een normale anatomische variatie en komen voor bij ongeveer 80% van de bevolking. Klinisch manifesteren Fordyce's spots zich als asymptomatische, kleine, gele of witgele papels die meestal in velden zijn gelegen op het wangslimvlies of het lippenrood (afb. 10). Sommige patiënten hebben slechts enkele laesies terwijl anderen tientallen tot honderden plekjes hebben. Het slijmvlies kan ruw aanvoelen. Ze komen vaker voor bij volwassenen dan bij kinderen, omdat bepaalde hormonen, vooral androgenen, de talgproductie beïnvloeden. De diagnose wordt gesteld op het klinisch beeld en een biopsie is niet geïndiceerd. Behandeling is niet nodig.

#### Leukoedeem

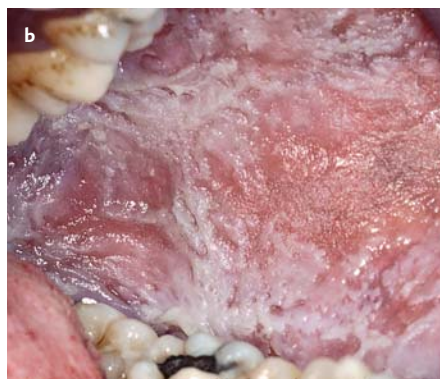
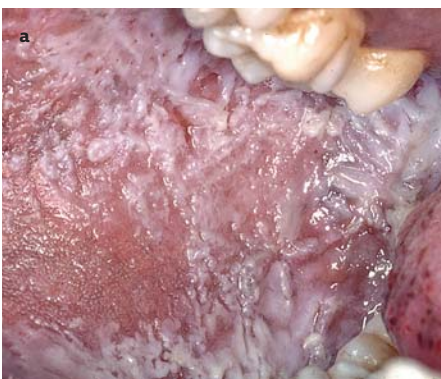
Leukoedeem komt symmetrisch voor op het wangslimvlies en kan zich naar voren uitbreiden naar de labiale mucosa. Het wangslimvlies heeft een diffuus, witgrijs, melkachtig aspect en de afwijking is niet afveegbaar (afb. 11). Het wangslimvlies vertoont rimpels en plooiën. De witte verkleuring verdwijnt bij het strekken van de wangmucosa. De oorzaak is onbekend. De afwijking komt minder vaak voor bij het Kaukasische dan bij het negroïde ras en wordt beschouwd als een normale variatie. Ongeveer 80% van de volwassenen van het negroïde ras heeft leukoedeem. Histologisch wordt een verbreding van het epitheel met intracellulair oedeem gezien. De diagnose wordt gesteld op het klinisch beeld. Behandeling is niet noodzakelijk. Het betreft geen leukoplakie.



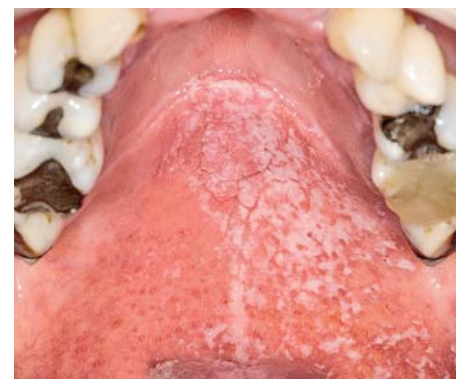Afb. 10. Fordyce's spots.



Afb. 11. Leukoedeem van het wangslimvlies rechts (a) en links (b).



Afb. 12. Witte sponsnaevus van het wangslimvlies beiderzijds (a en b).



Afb. 13. Pseudomembraneuze candidose. De patiënt gebruikt een corticosteroiden-inhaler.



### Genodermatosen

Aangeboren huidafwijkingen die al dan niet gepaard gaan met stoornissen in andere orgaansystemen worden genodermatosen genoemd. Sommige, zeldzaam voorkomende genodermatosen, gaan gepaard met witte verkleuringen van het mondslijmvlies zoals dyskeratosis follicularis, dyskeratosis congenita, hereditaire benigne intra-epitheliale dyskeratose, pachyonychia congenita en witte sponsnaevus.

Dyskeratosis follicularis, ook ziekte van Darier genoemd, betreft een zeldzame autosomaal dominante aandoening die zich op jonge leeftijd manifesteert. Er is sprake van een verstoring van de verhoorning, waardoor de integriteit van de huid is verstoord. Klinisch uit de huidaan- doening zich als bruinrode papels met een keratotisch, papillomateus oppervlak. Mondslijmvliesveranderingen komen voor bij 15 tot 50% van de patiënten en uiten zich als multipele, 2-3 mm grote, witte papels die kunnen con- fluëren. Deze komen vooral voor op het palatum durum en de aangehechte gingiva. Het betreft geen potentieel maligne aandoening van het mondslijmvlies.

Aangeboren dyskeratosis congenita betreft een ver- hooringsstoornis en is een zeer zeldzaam voorkomende genodermatose. Het is ook bekend als het syndroom van Zinsser-Cole-Engman. Overerving vindt plaats via reces- sive X-chromosomale overdracht, waardoor het vooral bij jongens wordt gezien. De aandoening manifesteert zich voor het tiende levensjaar en wordt gekenmerkt door een toegenomen pigmentatie van de huid in een netvormig pa- troon op de nek, de dijen en de romp, afbraak van de na- gels, witte veranderingen van het mondslijmvlies en de anus, aplastische anemie en pancytopenie. De leukoplaki- sche laesies van het mondslijmvlies komen voor op de tong en de wang. De afwijkingen van het mondslijmvlies zijn potentieel maligne. Bij ongeveer een derde van de patiën- ten vindt in de loop van 10 tot 20 jaar maligne ontaarding in een plaveiselcelcarcinoom plaats. Regelmatige controle en proefexcisies van de witte slijmvliesveranderingen zijn aangewezen om vroegtijdige dysplastische epitheelveran- deringen of zelfs een plaveiselcelcarcinoom vast te stellen. Behandeling van de pancytopenie bestaat uit het toedienen van geneesmiddelen zoals erytropoëtiene en hematopoëti- sche groeifactoren, die de vorming van granulocyten be- vorderen om het lichaam te stimuleren meer bloedcellen te vormen. Een beenmergtransplantatie kan op langere ter- mijn een oplossing bieden.

Hereditaire benigne intra-epitheliale dyskeratose, ook bekend onder de naam syndroom van Witkop-Sallmann, is een zeldzame autosomaal dominante aandoening die tij- dens het eerste levensjaar al aanwezig is waarbij de laesies toenemen tot in de adolescentie. Hereditaire benigne in- tra-epitheliale dyskeratose kenmerkt zich door witte afwij- kingen van het mondslijmvlies en dikke plaques van de bulbaire conjunctiva naast de cornea. De dikke, witte orale plaques zijn asymptomatisch en hebben klinisch het as- pect van leukoedeem. Het betreft een benigne verandering van het mondslijmvlies waarvoor geen behandeling nodig is. Er is geen verhoogde kans op maligne ontaarding.

Pachyonychia congenita is een zeldzame, autosomaal do- minante genodermatose. Kenmerkend zijn onder andere keratinisatie van de nagelwal met uiteindelijk kans op ver- lies van de nagels, hyperkeratose van de handpalmen en voetzolen en hyperhydrose van handpalm en voetzolen. Mondslijmvliesafwijkingen komen voor bij pachyonychia type 1 (Jadassohn-Lewandowsky-vorm van de ziekte). Het betreft verdikte, witte plaques op de laterale tongranden en dorsum van de tong. Door een mild trauma, zoals de eden- tate processus alveolaris door de gebitsprothese, het pala- tum en de wangmucosa, kunnen ook witte veranderingen in andere delen van de mond ontstaan.

### Witte sponsnaevus

Witte sponsnaevus is een zeldzame, autosomaal domi- nante erfelijke aandoening met een hoge penetrantie en variabele expressie. Het wordt veroorzaakt door een defect van de normale keratinisatie van het slijmvlies. Naast het mondslijmvlies kunnen ook slijmvliesen van de neus, de oesophagus, de larynx en het anogenitale gebied aange- daan zijn. Meestal zijn de witte sponsnaevuslaesies aan- wezig na de geboorte en op de vroege kinderleeftijd, maar soms ontwikkelt de aandoening zich tijdens de adolescen- tie. De aandoening is asymptomatisch. De mondslijmvlies- afwijkingen kenmerken zich klinisch door bilaterale, sym- metrische, verdikte, solitaire of multipele witgrijze, spons- achtige veranderingen van vooral het wanglijmvlies (afb. 12). Soms komt de witte sponsnaevus voor op de tong en de vestibulaire mucosa. Het betreft een goedaardige afwij- king en behandeling is niet noodzakelijk.

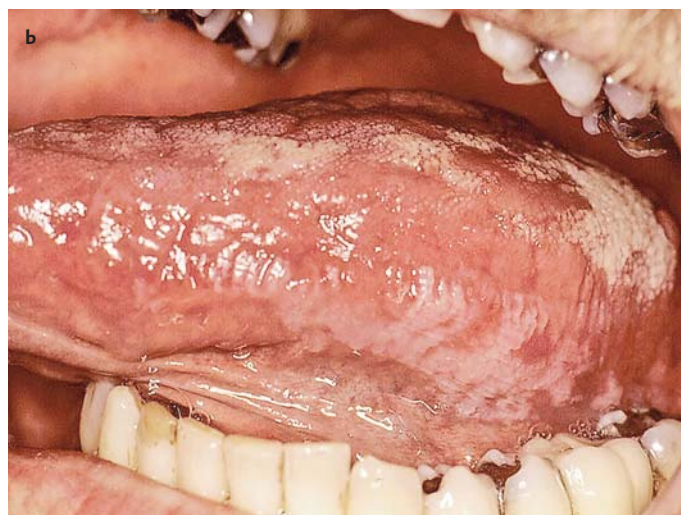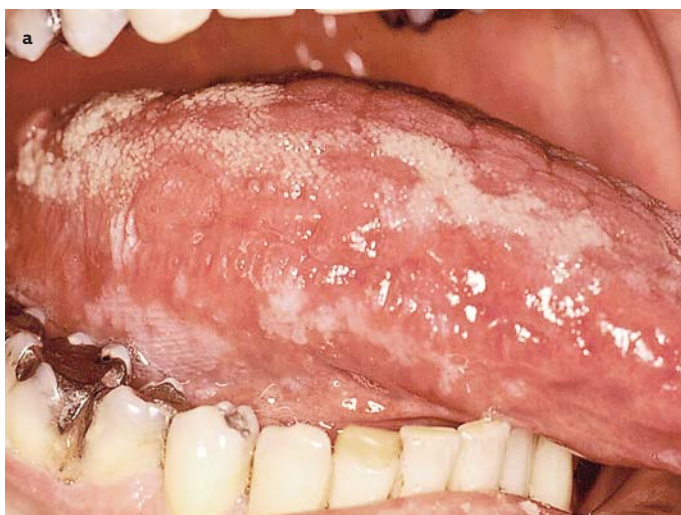### Bacteriële, schimmel- en virusinfecties

#### Syfilis

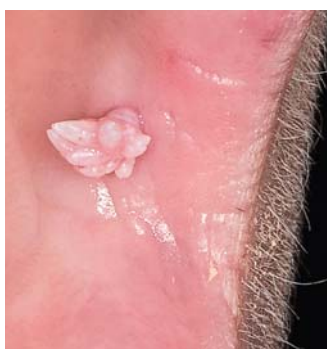Bij secundaire syfilis kunnen witte slijmvliesveranderingen (plaque muqueuses) van het mondslijmvlies voorkomen. Ze ontstaan 4 tot 10 weken na het primaire affect. Soms zijn er ook papillaire laesies die gelijken op virale papillo- men: de condyloma lata. De infectie wordt in het algemeen overgebracht door orogenitaal seksueel contact. De veroor- zakende bacterie is *Treponema pallidum*.

#### Candidose, pseudomembraneuze vorm

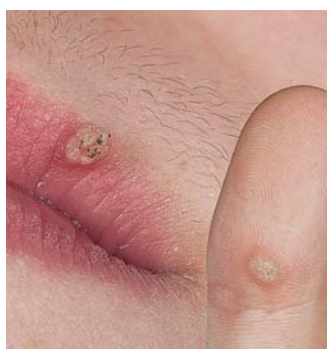*Candida albicans* is een commensale gist (eencellige schim- mel) die zich onder bepaalde omstandigheden als een pa- thogeen micro-organisme kan gedragen. Oppervlakkige infecties van de slijmvliesen en huid komen het meest voor. Soms zijn interne organen erbij betrokken: het ziek- tebeeld is dan veel ernstiger. Bij ongeveer 40% van de ge- zonde bevolking kan *Candida albicans* in de mondholte worden aangetoond. Bij goede gezondheid blijft de gist commensaal, maar bepaalde lokale, iatrogene en/of alge- mene veranderingen kunnen de groei van *Candida albicans* begunstigen. Er ontstaan dan pseudohyfen die doordrin- gen in de bovenste lagen van het epitheel. Lokale predispo- nerende factoren zijn chronische irritatie, slechte mondhy- giëne, droge mond, radiotherapie van de mondholte en



Afb. 14. Harige leukoplakie op beide tongranden (a en b).



Afb. 15. Papilloom.



Afb. 16. Verruca vulgaris op de lip en de wijsvinger.

Afwijking	Subtype
Oraal papilloom (wrat)	2, 6, 11, 57
Larynxpapilloom	11
Verruca vulgaris (huid)	2, 4, 40
Condyloma accuminata	6, 11
Focale epitheliale hyperplasie	13, 32
Dysplastische wrat	16, 18 en andere
Verruceus carcinoom	Mogelijk 16 en 18

Tabel 2. Afwijkingen die vermoedelijk door subtypen humane papillomavirussen worden veroorzaakt.

roken. Iatrogeen kan een candida-infectie worden bevorderd door antibiotica, corticosteroiden (inhalers bij longaandoeningen) en cytostatica bijvoorbeeld bij leukemiepatiënten (afb. 13). Systemische candidose worden gezien bij patiënten met endocrinologische (zoals onregelde diabetes mellitus) en immunologische stoornissen, een sterk verminderde weerstand (aids), malnutritie, malabsorptie en hematologische ziekten. Wanneer de slijmvliezen, huid en nagels betrokken zijn bij de infectie spreekt men van mucocutane candidose.

Er wordt gesproken van een candidose wanneer er een klinisch zichtbare afwijking van het mondslijmvlies is. Een orale candida-infectie bij zuigelingen wordt ook wel spruw genoemd. Klinisch kan candidose van het mondslijmvlies zich manifesteren als een pseudomembraneuze, een erythemateuze en een chronische hyperplastische vorm. Bij de pseudomembraneuze vorm worden min of meer symmetrisch voorkomende, witte, licht verheven plaques gezien. Ze komen vooral voor op het wanglijmvlies, de tongranden en het gehemelte. Soms zijn er klachten van een irriterend, branderig, onaangenaam gevoel. De plaques zijn makkelijk afstrijkbaar met een gaasje met achterlating van een erythemateuze, soms erosieve bodem. De diagnose is meestal te stellen op basis van het klinisch beeld en de anamnese. De gist kan aangetoond worden in een 20%-kaliumhydroxide (KOH)-preparaat of een kweek.

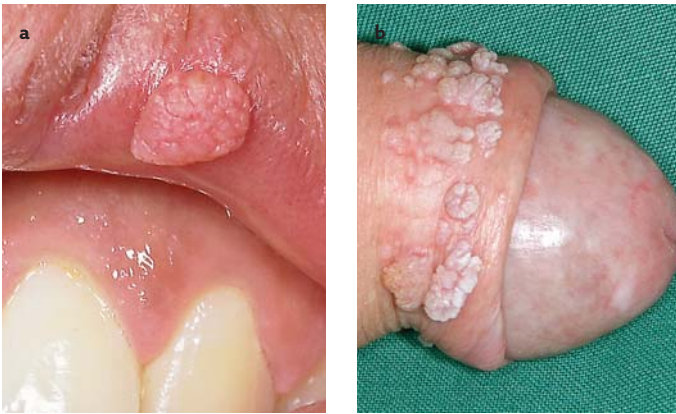### Harige leukoplakie

Harige leukoplakie is een uiting van immunodeficiëntie die vrijwel altijd wordt veroorzaakt door het humane immunodeficiëntievirus (hiv). Het kan de eerste uiting zijn van de ziekte. Klinisch betreft het een witgrijze, niet-afschraapbare verandering beiderzijds op de tongranden (afb. 14). De licht verheven, witte laesies zijn wisselend van grootte, scherp begrensd en hebben een rimpelig en harig oppervlak. Voor een definitieve diagnose moet de aanwezigheid van het Epstein-Barr-virus worden aangetoond. De term leukoplakie bij de diagnose harige leukoplakie kan aanleiding geven tot verwarring. Volgens de definitie betreft leukoplakie immers een klinisch niet-definieerbare afwijking. Harige leukoplakie is echter een definieerbare afwijking en daarom geen leukoplakie. Het is geen premaligne afwijking. Behandeling van harige leukoplakie is niet noodzakelijk. Indien het vermoeden van een eerste manifestatie van de ziekte wordt bevestigd, is een gerichte verwijzing naar een infectioloog aangewezen.

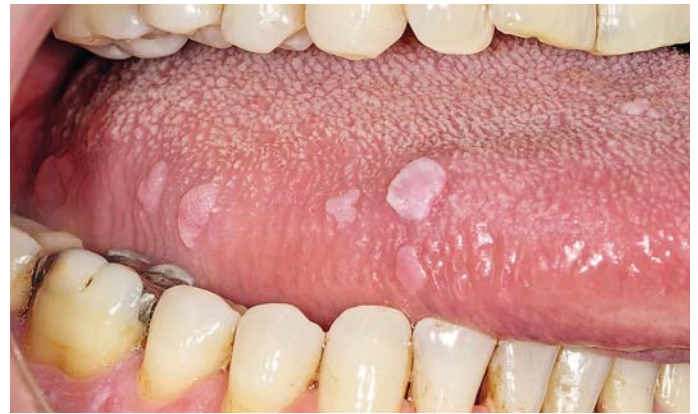### Papillomateuze afwijkingen

Subtypen van het humaan papillomavirus kunnen wratten of wratachtige afwijkingen veroorzaken (tab. 2). Het humaan papillomavirus infecteert de huid en slijmvliezen door middel van rechtstreekse inoculatie van het virus in het weefsel. De overdracht van het virus kan plaatsvinden door direct contact met iemand die een uitingsvorm van

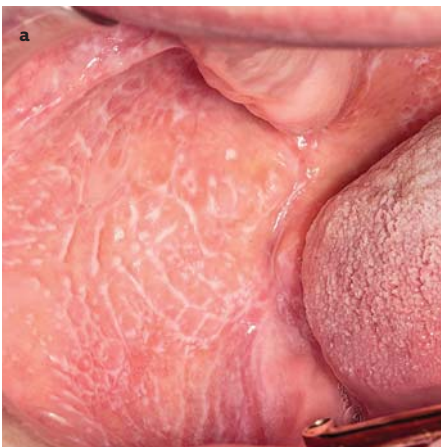



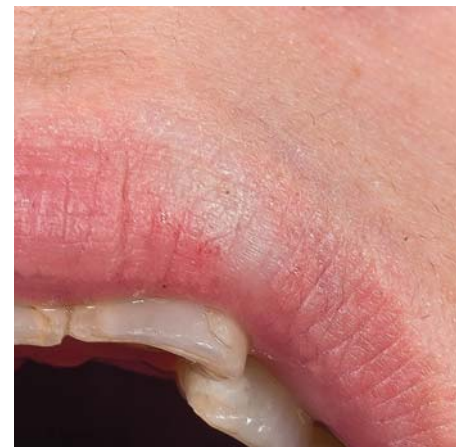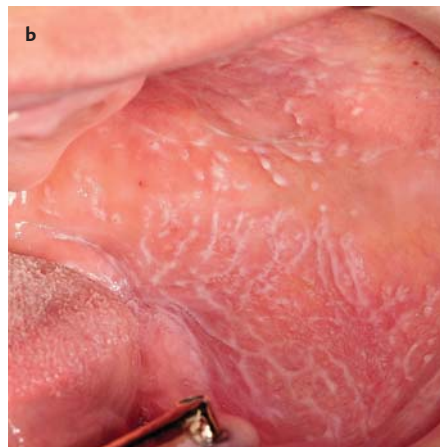
Afb. 17. Condyloma accuminata op de bovenlip (a) en de penis (b) bij dezelfde patiënt.



Afb. 18. Multifocale epitheliale hyperplasie.



Afb. 19. Lichen planus van het reticulair type van het wangslimvlies. Kenmerkend is het dubbelzijdig voorkomen (a en b).



Afb. 20. Lichen sclerosus op de bovenlip. De patiënt heeft ook vulvaire manifestaties.

het virus bij zich draagt of door indirect contact zoals douchesluistertent. Het humaan papillomavirus is een DNA-virus dat zich in de kern van cellen vermenigvuldigt en de vorming van papillomateuze laesies op epitheliale oppervlakken van het lichaam initieert.

Een oraal papilloom is een goedaardig gezwel van het epitheel dat wordt veroorzaakt door een van de subtypen humaan papillomavirus. Het betreft dezelfde afwijking als een wrat op de huid (verruca vulgaris). Een oraal papilloom manifesteert zich als een witte, bloemkoolachtige, solitaire of multipale zwelling van het mondslijmvlies (afb.15). Hoewel verwijdering niet strikt noodzakelijk is, kan dit plaatsvinden door middel van excisie of laserverdamping. Recidieven kunnen voorkomen, vooral bij patiënten die ook wratten op de vingers hebben en op de vinger bijten of nagelbijten (afb.16).

Condyloma accuminata of genitale wrat is een papillomateuze, infectieuze afwijking die vooral in de anogenitaal streek voorkomt en soms in de mond. De afwijking wordt veroorzaakt door humaan papillomavirussen, in het bijzonder door subtypen 11 en 16. Besmetting vindt vermoedelijk plaats door direct genito-, oro- of anogenitaal seksueel contact. Voorkomen in de mond zonder anogenitale afwijkingen is zeldzaam (afb. 17). Een condyloma accuminata lijkt op een papilloom en is hiervan klinisch niet te onderscheiden.

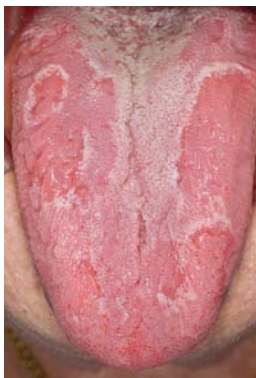Multifocale epitheliale hyperplasie wordt gekenmerkt door multipale, asymptomatische, niet pijnlijke nodulaire zwellingen van het mondslijmvlies. De kleine zwellingen komen gescheiden voor of kunnen met elkaar confluëren. De kleur is meestal gelijk aan die van het omringende slijmvlies; soms zijn ze wit. De oorzaak is vermoedelijk een humaan papillomavirus, vermoedelijk typen 13 en 32. De laesies kunnen overal in de mond voorkomen, maar worden vooral gezien op het wangslimvlies, het lippenrood, de tong en de gingiva (afb. 18). De diagnose kan meestal worden gesteld op basis van het klinisch beeld. Differentiaal diagnostisch kan gedacht worden aan een oraal papilloom, het syndroom van Cowden (multipale hamartomen) en orale manifestatie van de ziekte van Crohn. Bij onduidelijkheid over de diagnose is een proefexcisie geïndiceerd. De afwijkingen behoeven geen behandeling. Meestal verdwijnt ze binnen 1 jaar spontaan.

## Niet-infectieuze oorzaken

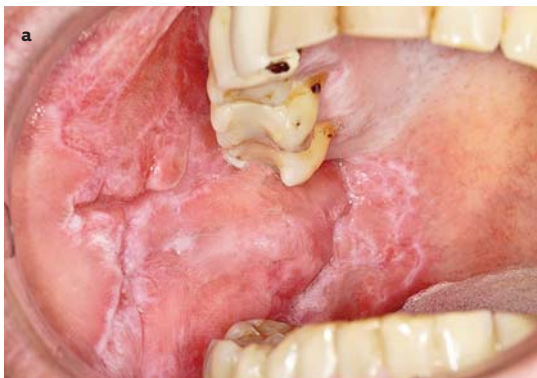### Lichen planus

Lichen planus betreft een ontstekingsachtige afwijking van de huid en de slijmvliesen. De etiologie is onbekend. De prevalentie van lichen planus van de huid bedraagt ongeveer 1%. Lichen planus van het mondslijmvlies komt bij ongeveer 1,5% van de bevolking voor. Orale lichen planus kan voorkomen zonder genitale en/of cutane manifesta-

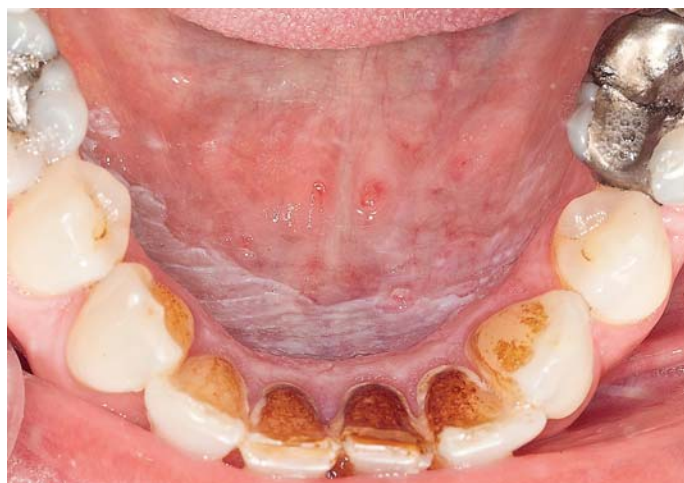
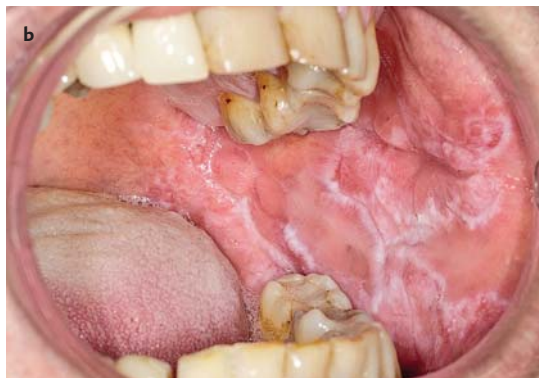


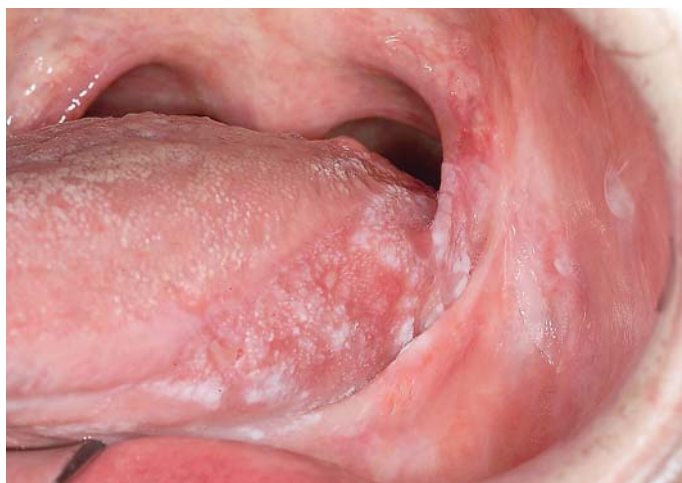Afb. 21. Landkaarttong.



Afb. 22. Lupus erythematosus van het wangslimvlies beiderzijds (a en b).



Afb. 23. Homogene leukoplakie.



Afb. 24. Niet-homogene leukoplakie.

ties. Bij ongeveer een derde deel van de patiënten met lichen planus van de huid komen ook manifestaties van de aandoening voor in de mondholte, niet noodzakelijkerwijs gelijktijdig. De man-vrouwratio voor orale lichen planus is ongeveer 1:2. Lichen planus kan op elke leeftijd voorkomen, maar wordt meestal gezien op middelbare leeftijd.

Orale lichen planus wordt gekenmerkt door de aanwezigheid van per definitie bilateraal voorkomende, multipole, min of meer symmetrische veranderingen van het mondslimvlies. De meest voorkomende vorm van orale lichen planus, de reticulaire vorm, wordt klinisch gekenmerkt door fijne, witte, licht verheven lijntjes (striae van Wickham) (afb. 19). Daarnaast kan orale lichen planus voorkomen in een erosieve/ulceratieve vorm, plaquevorm en zeldzame bulleuze vorm. De diverse vormen kunnen bij dezelfde patiënt gelijktijdig voorkomen en variëren in de tijd. De klinische aspecten van orale lichen planus met simultane genitale en/of cutane manifestaties verschillen niet van die van orale lichen planus zonder afwijkingen elders in het lichaam. Voorkeurslokalisaties zijn het wangslimvlies, de gingiva, het dorsum van de tong, de tongranden en het lippenrood van de onderlip. In deel 9 van deze serie over oral medicine wordt nader ingegaan op diverse aspecten van lichen planus en lichenoïde laesies (Van de Meij et al, 2013).

#### Lichen sclerosus

Lichen sclerosus et atrophicus is een chronische huidaan-

doening waarbij de huid zijn elasticiteit verliest en daarvoor strak aanvoelt en wit verkleurt. De oorzaak is niet bekend. De afwijking komt vooral voor op de geslachtsorganen, vooral bij vrouwen en veel minder vaak bij mannen en kinderen. Klachten zijn jeuk, irritatie en een strak gevoel. Er is een kleine kans dat uit lichen sclerosus op den duur een plaveiselcelcarcinoom ontstaat. De afwijking kan ook op andere plaatsen voorkomen zoals de bovenbenen, de polsen, de hals en in de mond (afb. 20).

#### Lingua geografica

Lingua geografica, landkaarttong, is een goedaardige afwijking op de tongrug die bij ongeveer 1% van de bevolking voorkomt. De etiologie is onbekend. De afwijking kan op elke leeftijd voorkomen en komt 2 maal vaker voor bij vrouwen dan bij mannen. Een landkaarttong wordt klinisch gekenmerkt door, soms multipole, duidelijk gemarkeerde, gladde, erythemateuze gebieden die deels worden omgeven door een licht verheven witte rand afschilferend epitheel (afb. 21). Soms ontbreekt de witte rand en is alleen sprake van een rode verandering. Het erythemateuze gebied is het gevolg van atrofie van de filiforme papillen. Het aspect van de tongrug kan binnen enkele weken volledig veranderen. De voor lingua geographica ook wel gebruikte term migrerende glossitis verwijst naar dit aspect. Soms klaagt de patiënt over een branderig of irriterend gevoel. De afwijking kan jarenlang, soms levenslang, aanwezig blijven. Er zijn geen behandelmogelijkheden.

### Lupus erythematoses

Lupus erythematoses is een auto-immuunziekte waarbij de huid, alle organen van het lichaam en soms de slijmvlies kunnen zijn betrokken. De etiologie is niet bekend. Aangenomen wordt dat een combinatie van genetische, immunologische en exogene factoren een rol speelt. Bij cutane lupus erythematoses, waarbij alleen de huid is aangedaan, worden afwijkingen gevonden op de aan zonlicht blootgestelde delen van de huid, zoals het aangezicht, de hals, de armen en de handen en soms de benen. Wanneer een beperkt huidgebied is aangedaan, wordt gesproken van cutane discoïde lupus erythematoses. Bij cutane gedissemineerde lupus erythematoses zijn er meerdere over de huid verspreide laesies. De huidafwijkingen zijn scherp begrensde, erythematuze papels met schilfering en teleangiëctasieën. Systemische lupus erythematoses is een zeldzame, idiopathische auto-immuunziekte waarbij er afwijkingen zijn aan de interne organen die al of niet gepaard gaan met huidafwijkingen. Soms wordt de ziekte door geneesmiddelen veroorzaakt.

Mondslimvlieslaesies van lupus erythematoses presenteren zich als schijfvormige, erythematuze veranderingen met soms dunne, witte lijntjes aan de randen. Ze komen vooral voor op het wangslimvlies, het palatum en de gingiva (afb. 22). Het klinisch beeld kan lijken op dat van lichen planus en lichenoides laesies.

### Leukoplakie

In het voorgaande zijn afwijkingen beschreven waarbij op basis van de anamnese, het klinisch onderzoek, eventueel histopathologisch onderzoek en andere onderzoeken een diagnose kan worden gesteld. Het betreft dan een definieerbare afwijking. Wanneer sprake is van een niet-definieerbare, witte of overwegend witte afwijking spreekt men van leukoplakie. De term leukoplakie wordt voor het mondslimvlies gebruikt als een klinische diagnose voor een overwegend witte slijmvliesafwijking die niet direct als een andere entiteit kan worden gedefinieerd. Er wordt onderscheid gemaakt tussen een voorlopige en een definitieve diagnose leukoplakie. Van een voorlopige diagnose leukoplakie wordt gesproken wanneer een overwegend witte mondslimvliesafwijking klinisch niet gediagnosticeerd kan worden als een andere bekende witte afwijking. Het nemen van een biopsie is dan vereist. Een definitieve diagnose leukoplakie wordt gesteld nadat mogelijke oorzakelijke factoren zijn geëlimineerd en de afwijking niet is verdwenen en/of histopathologisch onderzoek heeft uitgezonden dat de afwijking niet een andere specificeerbare slijmvliesafwijking betreft.

Leukoplakie van het mondslimvlies manifesteert zich meestal als een solitaire meestal scherp begrensde witte verandering van het mondslimvlies. Soms is sprake van multipale meer diffuse veranderingen. Er bestaat een voorkeur voor het voorkomen op het wangslimvlies, de tongranden en de mondbodem. Leukoplakieën kunnen klinisch onderverdeeld worden in homogene leukoplakie en niet-homogene leukoplakie. Een homogene leukoplakie

wordt gedefinieerd als een overwegend witte, vlakke, gladde en egale afwijking (afb. 23). De term homogeen verwijst hier dan ook naar homogeniteit zowel van kleur als van oppervlak. Onder een niet-homogene leukoplakie wordt een onregelmatige, niet-vlakke, soms verruceuze, overwegend witte of deels witte en deels rode afwijking verstaan (afb. 24). In het laatste geval wordt ook wel gesproken van erytroleukoplakie. Bij een geheel rode afwijking spreekt men van erytroleukoplakie. Niet-homogene leukoplakie kan gepaard gaan met milde klachten van lokale pijn en irritatie. In deel 8 van deze serie wordt nader ingegaan op diverse aspecten van leukoplakie (Schepman et al, 2013)

### Literatuur

- \* Schepman KP, Meij EH van der, Visscher JGAM de. Oral medicine 8. Leukoplakie van het mondslimvlies. Ned Tijdschr Tandheelkd 2013; 120: in druk.
- \* Meij EH van der, Schepman KP, Visscher JGAM de. Oral medicine 9. Lichen planus. Ned Tijdschr Tandheelkd 2013; 120: in druk.

### Summary

#### Oral medicine 7. White lesions of the oral mucosa

*White lesions of the oral mucosa may be due to highly diverse disorders. Most of these disorders are benign but some may be a malignant or premalignant condition. The disease is often confined to the oral mucosa. There are also disorders which are accompanied by skin disorders or systemic diseases. Many white oral mucosa disorders have such characteristic clinical aspects that a diagnosis can be made on clinical grounds only. When the clinical diagnosis is not clear, histopathological examination is carried out. Treatment depends on the histological diagnosis. In some cases, treatment is not necessary while in other cases, treatment is not possible since an effective treatment is not available. Potentially malignant disorders are treated.*

### Bron

J.G.A.M. de Visscher<sup>1</sup>, E.H. van der Meij<sup>1</sup>, K.P. Schepman<sup>2</sup>

Uit <sup>1</sup>de afdeling Mondziekten, Kaak- en Aangezichtschirurgie van het Medisch Centrum Leeuwarden en <sup>2</sup>de afdeling Mondziekten, Kaak- en Aangezichtschirurgie van het Universitair Medisch Centrum Groningen

Datum van acceptatie: 12 maart 2013

Adres: dr. J.G.A.M. de Visscher, Medisch Centrum Leeuwarden,

Henri Dunantweg 2, 8934 AD Leeuwarden

J.de.Visscher@ZNB

### Dankwoord

De auteurs danken de fotografen van het Medisch centrum Leeuwarden voor de zorg die zij aan de afbeeldingen hebben besteed, alsmede prof.dr. I. van der Waal voor het leveren van afbeeldingen 12a en b.