

Orale manifestaties van colitis ulcerosa

Colitis ulcerosa is een inflammatoire darmziekte die in de geïndustrialiseerde wereld relatief veel voorkomt. Pyostomatitis vegetans is de meest kenmerkende pathognomonische manifestatie, maar ook andere orale aandoeningen als aften, cariës en parodontitis komen frequenter voor bij patiënten met colitis ulcerosa. Mondzorgverleners moeten op de hoogte zijn van deze problemen om adequate mondzorg te kunnen leveren.

Tan CXW, Brand HS, Boer NKH de, Forouzanfar T. Orale manifestaties van colitis ulcerosa

Ned Tijdschr Tandheelkd 2017; 124: 243-247

doi: <https://10.5177/nvtv.2017.05.16217>

Inleiding

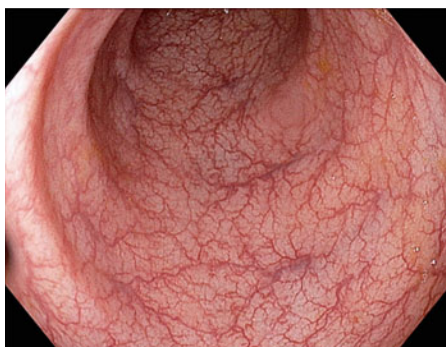Colitis ulcerosa (CU) vormt samen met de ziekte van Crohn de 2 belangrijkste typen van de inflammatoire darmziekten ('inflammatory bowel diseases', IBD). Colitis ulcerosa is voor het eerst beschreven door Sir Samuel Wilks in 1859 en wordt gekarakteriseerd door diffuse mucosale ontsteking van het colon (Wilks, 1859). Het rectum is altijd aangedaan, maar de ontsteking kan zich proximale aaneengesloten uitbreiden door het hele colon (pancolitis) (Langan et al, 2007; Feuerstein en Cheifetz, 2014; Lemberg en Day, 2015).

De klinische presentatie van colitis ulcerosa verschilt in ernst en is gerelateerd aan de lokalisatie en uitgebreidheid van de ontsteking. Kenmerkend zijn buikpijn, periodieke bloederige diarree en pijnlijke defecatie. Kinderen met colitis ulcerosa kunnen een verminderde groei en een vertraagde puberale ontwikkeling vertonen. Een uitgebreid lichamelijk onderzoek van kinderen bij wie colitis ulcerosa wordt vermoed is essentieel om korte- en langetermijngevolgen te minimaliseren (Lemberg en Day, 2015). Daarnaast hebben patiënten met colitis ulcerosa een verhoogde kans op het ontwikkelen van een colorectaal carcinoom. Belangrijke risicofactoren hiervoor zijn de uitgebreidheid

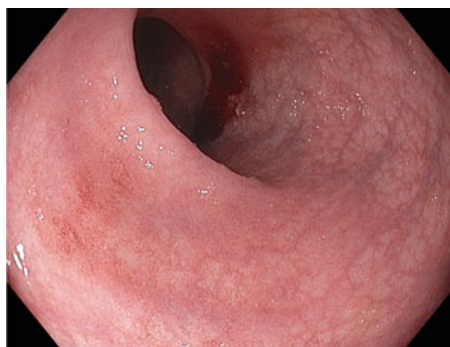
en de duur van de ziekte, de gelijktijdige aanwezigheid van primaire scleroserende cholangitis en familieleden met colorectaal carcinoom (Boirivant en Cossu, 2012).

De diagnose colitis ulcerosa wordt gesteld op basis van de klinische symptomen met endoscopische en histologische bevestiging daarvan (Feuerstein en Cheifetz, 2014). De huidige gouden standaard voor aanvullend onderzoek is colonoscopie met biopsie. Karakteristieke observaties tijdens colonoscopie zijn de aanwezigheid van exsudaat, ulceraties, verlies van het typische vasculaire patroon, fragiliteit en granulariteit in een continu patroon (afb. 1 t/m 3) (Langan et al, 2007). Oppervlakkige ontsteking geassocieerd met verlies van haustraties (insnoeringen in het lumen van de dikke darm) is suggestief voor colitis ulcerosa, terwijl een niet-continue ontsteking meer past bij de ziekte van Crohn (Roggeveen et al, 2006). Het histologische beeld laat een ontsteking zien die beperkt is tot de mucosale laag met verschillende graden van infiltratie van plasmacellen, lymfocyten en granulocyten (Lemberg en Day, 2015). Een actief ziekteproces wordt gekarakteriseerd door ulceraties, verminderde aantallen globetcellen en de aanwezigheid van crypte-abcessen (afb. 4) (Boirivant en Cossu, 2012). De architectuur van de crypten is gewijzigd: er is sprake van verkorting en wanorde, vertakkingen, atrofie en Paneth cel metaplasie, indicatief voor een chronisch inflammatoir proces (Appleman, 2008). Voornamelijk in het beginstadium van de ziekte kan het differentiëren tussen colitis ulcerosa en de ziekte van Crohn moeilijk zijn, maar een juiste diagnose is essentieel omdat de behandeling en de mogelijke complicaties van beide ziekten verschillen (tab. 1).

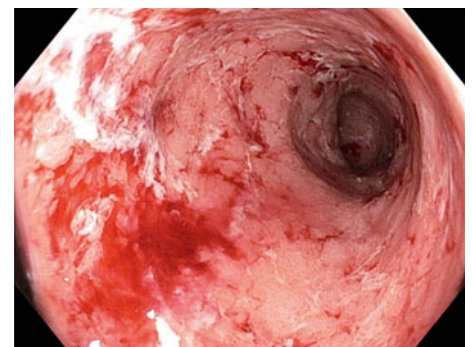
Hoewel colitis ulcerosa zich voornamelijk manifesteert in de darmen kunnen ook extra-intestinale symptomen voorkomen die vaak het klinisch beloop van de colitis volgen. De meest frequente symptomen buiten de darm betreffen de huid, de ogen, de gewrichten en de lever



Afb. 1. Endoscopie van normale mucosa van het colon.



Afb. 2. Endoscopie laat verlies van het normale vasculaire patroon en erythemateuze mucosa van het colon zien met een milde vorm van colitis ulcerosa.



Afb. 3. Endoscopie van het colon toont een mucosa met ulceratie en spontane bloedingen bij een ernstige vorm van colitis ulcerosa.

Colitis ulcerosa	Ziekte van Crohn
Afwijkingen in de dikke darm	Afwijkingen mogelijk van de mond tot de anus
Aaneengesloten ontsteking van de darm	Ontsteking wordt afgewisseld met gezonde mucosa (skip lesions)
Ontsteking beperkt zich tot de oppervlakkige mucosa	Ontsteking betreft alle mucosale lagen

Tabel 1. Voornaamste verschillen tussen colitis ulcerosa en de ziekte van Crohn.

(Feuerstein en Cheifetz, 2014). Minder dan 10% van de patiënten heeft extra-intestinale symptomen bij de eerste presentatie van colitis ulcerosa, en ongeveer 25% van de patiënten ontwikkelt dergelijke symptomen gedurende hun leven (Monsén et al, 1990).

Epidemiologie

Colitis ulcerosa komt relatief veel voor in de ontwikkelde landen, in het bijzonder in Noord-Amerika en West-Europa. In Europa is de incidentie 10,4 per 100.000 personen (Lakatos, 2006). Verschillende onderzoeken hebben laten zien dat er een dalende incidentie gradiënt is van Noord-naar Zuid-Europa, en dat de incidentie in gebieden met een hoge incidentie nog steeds stijgende is (Vind et al, 2006).

Etiologie en pathogenese

De pathogenese van colitis ulcerosa is tot heden nog niet geheel opgehelderd. De meest geaccepteerde hypothese is dat een verstoorde interactie tussen de mucosale immunologie en de darmflora van genetisch gepredisponeerde personen leidt tot een ontsteking. Ondanks uitgebreid onderzoek naar de darmflora zijn er nog geen aanwijzingen voor een specifiek pathogeen gevonden. Meerdere genen zijn geassocieerd met colitis ulcerosa, waarvan de meeste de epitheliale barrièrefunctie of de aspecifieke afweer controleren (Knights et al, 2014; Lemberg en Day, 2015).

Een positieve familiegeschiedenis is de grootste onafhankelijke risicofactor voor colitis ulcerosa. Mensen met een eerstegraads familielid met deze ziekte hebben een 10 tot 15 keer verhoogde kans op het ontwikkelen van de ziekte (Vermeire, 2006). De ziekte komt frequenter voor

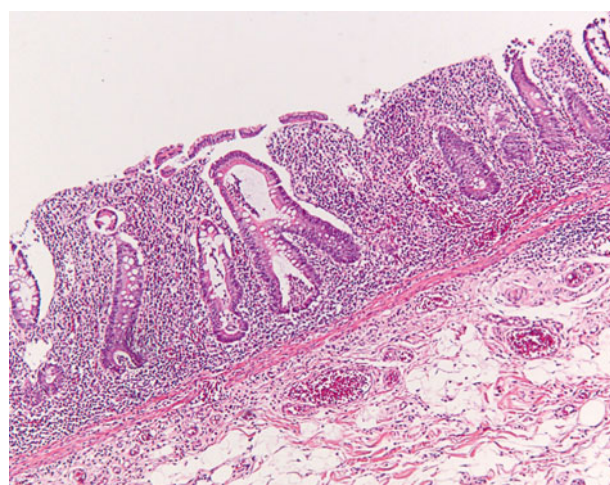
bij patiënten met een joodse achtergrond en wordt minder vaak waargenomen bij mensen met een Afro-Amerikaanse achtergrond (Russell en Satsangi, 2004; Baumgart en Carding, 2007; Feuerstein en Cheifetz, 2014). Het sterkste bewijs dat genetische factoren bijdragen aan het ontwikkelen van colitis ulcerosa komt uit onderzoeken met tweelingen. De concordantie voor colitis ulcerosa is 10% voor een-eiige tweelingen en 3% voor twee-eiige tweelingen (Tysk et al, 1988; Orholm et al, 2000).

De hogere incidentie en prevalentie van colitis ulcerosa in de geïndustrialiseerde wereld suggereert dat omgevingsfactoren een rol spelen in de etiologie. Deze suggestie wordt ondersteund door de observatie dat de incidentie toeneemt wanneer mensen migreren van een regio met lage incidentie naar meer ontwikkelde landen. Roken van sigaretten is een beschermende factor voor de ontwikkeling van de ziekte, waarbij rokers ongeveer 40% minder kans hebben op het ontwikkelen van colitis ulcerosa dan niet-rokers (Van der Heide et al, 2011). Echter, vergeleken met degenen die nooit hebben gerookt, hebben ex-rokers ongeveer 70% meer kans om de ziekte te ontwikkelen, die vaak ook ernstiger en meer recidiverend verloopt dan bij degenen die nooit hebben gerookt (Boyko et al, 1987; Birrenbach en Bocher, 2004). Het gunstige effect van sigaretten roken op het risico op colitis ulcerosa wordt toegeschreven aan een verhoogde mucusproductie, verminderde productie van pro-inflammatoire cytokines en stikstofoxide en een verbeterde darmbarrière (Cosnes, 2004). Een onderzoek met 205 patiënten laat een beschermend effect zien bij patiënten die minder dan 10 sigaretten per dag roken. Dit effect verdwijnt echter bij patiënten die meer dan 20 sigaretten per dag roken (Sicilia et al, 2008). Appendectomie op jonge leeftijd voor appendicitis lijkt ook beschermend voor colitis ulcerosa (Koutroubakis et al, 2002; Cosnes et al, 2002).

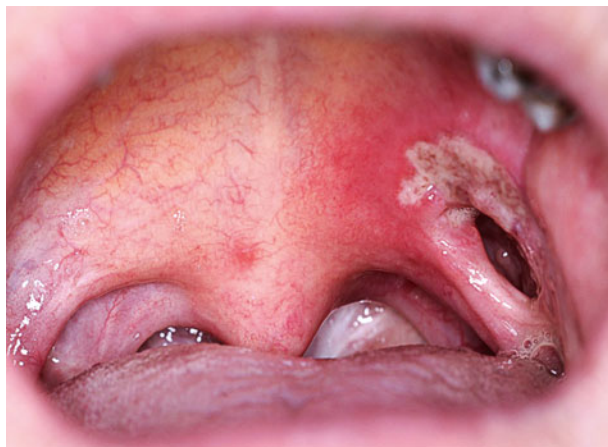Behandeling

Colitis ulcerosa is nog niet te genezen. De primaire doelen van de behandeling zijn daarom het induceren en behouden van klinische remissie, het verlagen van het risico op complicaties en het verbeteren van de levenskwaliteit (Dignass et al, 2012). Belangrijke bijkomende doelen bij kinderen met deze aandoening zijn optimalisatie van voeding, groei en normale psychologische ontwikkeling (Lemberg en Day, 2015).

De behandeling is gerelateerd aan de ernst en uitgebreidheid van de ziekte. De eerstelijnsbehandeling bij milde tot gemiddelde ziekteactiviteit is het toedienen van 5-aminosalicylzuur (5-ASA), die oraal toegediend kan worden of rectaal met een zetpil of klysma. Bij patiënten die



Afb. 4. Typische crypte-abcessen en onregelmatigheden zijn zichtbaar in een biopsie van de mucosa tijdens actieve ontsteking van het colon. De ontsteking is beperkt tot de mucosa, de submucosa is intact. Hematoxyline-eosine kleuring (vergroting 100x).



Afb. 5. Pyostomatitis vegetans (Bron: dr. J.R. Mekkes, afdeling Dermatologie, Academisch Medisch Centrum, Amsterdam).

niet reageren op 5-ASA of dit middel niet tolereren, kan een behandeling met orale corticosteroiden worden overwogen. Patiënten met ernstige ziekteactiviteit moeten direct met orale corticosteroiden worden behandeld, in combinatie met een hoge dosis 5-ASA. Antibiotica wordt aanbevolen bij patiënten met tekenen van systemische toxiciteit, zoals hoge koorts, ontsteking van het peritoneum en het ontwikkelen van een megacolon. Patiënten die niet verbeteren met deze intensieve behandeling moeten worden behandeld met een TNF-blokkerend antilichaam of cyclosporine (Laharie et al, 2012). Voor behoud van remissie van colitis ulcerosa zijn de behandelopties: 5-ASA derivaten, thiopurines (azathioprine of mercaptopurine) of biologicals (influximab, adalimumab, golimumab en vedolizumab) beschikbaar (Dignass et al, 2012; Timmer et al, 2012).

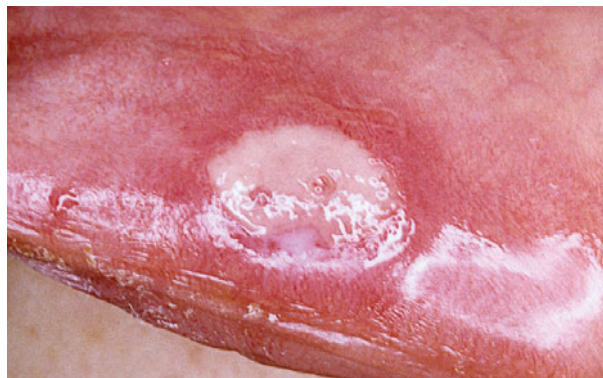
Ongeveer 9% van de patiënten heeft uiteindelijk chirurgische behandeling nodig in de vorm van (hemi)colectomie (Hoie et al, 2007). Chirurgische behandeling is geïndiceerd bij patiënten die therapieresistent zijn, een acute ernstige colitis hebben of darmkanker hebben ontwikkeld (Oresland et al, 2015). Zoals eerder beschreven is langdurige colitis ulcerosa geassocieerd met een verhoogde kans op het ontwikkelen van een colorectaal carcinoom, waardoor de patiënten na de diagnose periodiek een colonoscopie moeten ondergaan.

Orale manifestaties

Colitis ulcerosa is geassocieerd met verschillende orale verschijnselen. Voorbeelden zijn pyostomatitis vegetans, aften, een zure smaak en smaakverandering. De orale manifestaties lijken gerelateerd aan de ernst van de ziekte. Ernstige colitis ulcerosa is geassocieerd met een hogere prevalentie van orale ulceratie, tongbeslag en halitose (Elahi et al, 2012). Bij patiënten met een actief ziekteproces heeft 50% last van halitose (Katz et al, 2003); de relatie tussen beide aandoeningen is nog niet duidelijk.

Pyostomatitis vegetans

Pyostomatitis vegetans (PV) is als eerste beschreven in 1949 (McCarthy, 1949). De aandoening is relatief zeld-



Afb. 6. Afte op de labiale zijde van de onderlip bij een patiënt met colitis ulcerosa.

zaam, maar duidelijk geassocieerd met inflammatoire darmziekten, en wordt vaker waargenomen bij colitis ulcerosa dan bij de ziekte van Crohn (Fatahzadeh et al, 2009). Deze orale verschijnselen zijn goedaardig en bestaan uit kleine wit tot gele pustels op een erythemateuze en oedeemateuze mucosale achtergrond. De pustels kunnen ruptureren en samenvoeging van de geruptureerde pustels kan leiden tot een typisch 'snail-track' beeld (Chaudhry et al, 1999; Lankarani et al, 2013). Histologische kenmerken zijn intra-epitheliale en subepitheliale microabcessen met veel eosinofiele en neutrofielen (afb. 5). Pyostomatitis vegetans kan ernstig oraal ongemak geven, maar ook pijnloos zijn. De aandoening komt vaker voor bij mannen dan bij vrouwen met een ratio van ongeveer 3:1. De aandoening kan op elke leeftijd voorkomen, maar manifesteert zich het meest frequent tussen de 20 en de 59 jaar, met een gemiddelde van 34 jaar (Lankarani et al, 2013). Pyostomatitis vegetans wordt het meest waargenomen op de labiale mucosa, het zachte en harde palatum, de buccale mucosa en de vestibulaire gingiva. Het minst frequent aangedaan zijn de mondbodem en de tong (Jurge et al, 2014). Meestal manifesteren de darmsymptomen zich enkele maanden of jaren voor het ontstaan van de orale pyostomatitis vegetans (Field en Allan, 2003; Trost en McDonnell, 2005).

Aften

Aften zijn de meest voorkomende orale verschijnselen van colitis ulcerosa (Lourenço et al, 2010). Deze ulceraties kunnen optreden tijdens recidieven van ziekteactiviteit in de darmen, maar kunnen ook aanwezig zijn zonder dat hiervan sprake is (Veloso, 2011). De ulceraties kunnen pijnlijk zijn en oraal ongemak geven. Meestal genezen ze binnen enkele weken, maar nieuwe ulceraties kunnen ontstaan, wat kan resulteren in de langdurige periode van ulceraties (afb. 6) (Jurge et al, 2014).

Cariës

Britto et al (1988) hebben de correlatie tussen cariës en colitis ulcerosa onderzocht. Hieruit komt naar voren dat patiënten met colitis ulcerosa gemiddeld een significant hogere DMFT-index hebben dan controlepersonen (15,3 versus 12,1). Andere onderzoekers hebben de correlatie tussen cariës en inflammatoire darmziekten bestudeerd en vonden

bij patiënten met inflammatoire darmziekten een significant hogere prevalentie van dentinecariës vergeleken met de controlepersonen (odds ratio 2,37). De plaquescores van de groep met inflammatoire darmziekten waren eveneens significant verhoogd door andere dieetgewoonten (meer tussendoortjes), hetgeen de hogere prevalentie van dentinecariës zou verklaren (Grössner-Schreiber et al, 2006).

Parodontitis

Tijdens een onderzoek onder 80 patiënten met colitis ulcerosa werden significant vaker parodontitis, diepere pockets en minder gebitselementen waargenomen in vergelijking met een controlegroep. Parodontitis kwam ook vaker voor bij rokende patiënten dan bij controlepersonen die rookten. Daarnaast hadden de patiënten vaker een klinisch aanhechtingsverlies van ≥ 3 mm vergeleken met patiënten met de ziekte van Crohn, terwijl er geen significant verschil was in plaquescores. Dit suggereert dat de reactie op plaque verschilt tussen beide typen inflammatoire darmziekten (Brito et al, 2008; Habashneh et al, 2012).

Andere orale manifestaties

Verschillende onderzoeken toonden aan dat halitose frequenter voorkomt bij patiënten met colitis ulcerosa dan bij controlegroepen (Katz et al, 2003; Elahi et al, 2012). Regurgitatie komt ook significant vaker voor (Katz et al, 2003). In een onderzoek onder 50 patiënten met colitis ulcerosa rapporteerde 20% een verandering in smaak. Een zure smaak en smaakverandering werden vaak gerapporteerd door patiënten met een pancolitis (Elahi et al, 2012).

Tandheelkundige implicaties

Patiënten met colitis ulcerosa laten een verhoogd risico zien op verschillende orale aandoeningen. De oorzaken zijn multifactorieel, waarbij een veranderde immunologische status en medicatiegebruik door de patiënt belangrijke factoren zijn. Preventieve tandheelkunde met frequente controles, strikte mondhygiëne en fluorideapplicatie worden aanbevolen voor deze patiëntengroep (Grössner-Schreiber et al, 2006). De belangrijkste stap bij de behandeling van de orale manifestaties is remissie van de ziekteactiviteit in de darm (Lourenço et al, 2010; Velloso, 2011). Specifieke behandeling van de orale problemen is meestal alleen noodzakelijk als de patiënt ernstig oraal ongemak ervaart. Pyostomatitis vegetans kan worden behandeld met lokale applicatie van corticosteroiden. Deze behandeling is echter niet altijd succesvol en meestal is systemische toediening noodzakelijk. De pijn van aften kan worden verlicht met een 2% viskeuze lidocaïne-oplossing. Ook 1 tot 3 maal daags gebruik van een gel met corticosteroiden kan de genezing van de ulceraties bevorderen (Trost en McDonnell, 2005).

Het gebruik van immunosuppressiva tijdens de behandeling van colitis ulcerosa is bij ongeveer 5% van de patiënten geassocieerd met een verlaging van het aantal witte bloedcellen. Dit verhoogt het risico op orale infecties, inclusief *Candida*-infectie. Het voorschrijven van niet-ste-

roïde anti-inflammatoire analgetica moet bij patiënten met colitis ulcerosa worden vermeden, omdat deze geneesmiddelen een opvlamming van de gastro-intestinale symptomen kunnen uitlokken. Paracetamol is het aangewezen alternatief voor pijnbestrijding (Mancheño-French, 2010).

Conclusie

Patiënten met colitis ulcerosa kunnen orale gezondheidsproblemen ontwikkelen. Mondzorgverleners moeten op de hoogte zijn van deze potentiële problemen om zorg 'op maat' te kunnen leveren met bijzondere aandacht voor preventie. In complexe gevallen moet de maag-darm-leverarts van de patiënt worden geconsulteerd.

Literatuur

- * *Appleman HD*. What are the critical histologic features in the diagnosis of ulcerative colitis? *Inflamm Bowel Dis* 2008; 14 Suppl 2: S164-S165.
- * *Baumgart DC, Carding SR*. Inflammatory bowel disease: cause and immunobiology. *Lancet* 2007; 369: 1627-1640.
- * *Birrenbach T, Böcker U*. Inflammatory bowel disease and smoking: a review of epidemiology, pathophysiology, and therapeutic implications. *Inflamm Bowel Dis* 2004; 10: 848-859.
- * *Boirivant M, Cossu A*. Inflammatory bowel disease. *Oral Dis* 2012; 18: 1-15.
- * *Boyko EJ, Koepsell TD, Perera DR, Inui TS*. Risk of ulcerative colitis among former and current cigarette smokers. *N Engl J Med* 1987; 316: 707-710.
- * *Brito F, de Barros FC, Zaltman C, et al*. Prevalence of periodontitis and DMFT index in patients with Crohn's disease and ulcerative colitis. *J Clin Periodontol* 2008; 35: 555-560.
- * *Chaudhry SI, Philpot NS, Odell EW, Challacombe SJ, Shirlaw PJ*. Pyostomatitis vegetans associated with asymptomatic ulcerative colitis: a case report. *Oral Surg Oral Med Oral Pathol Oral Radiol Endod* 1999; 87: 327-330.
- * *Cosnes J*. Tobacco and IBD: relevance in the understanding of disease mechanisms and clinical practice. *Best Pract Res Clin Gastroenterol* 2004; 18: 481-496.
- * *Cosnes J, Carbonnel F, Beaugerie L, Blain A, Reijasse D, Gendre JP*. Effects of appendectomy on the course of ulcerative colitis. *Gut* 2002; 51: 803-807.
- * *Dignass A, Eliakim R, Magro F, et al*. Second European evidence-based consensus on the diagnosis and management of ulcerative colitis Part 1: Definitions and diagnosis. *J Crohns Colitis* 2012; 6: 965-990.
- * *Elahi M, Telkabadi M, Samadi V, Vakili H*. Association of oral manifestations with ulcerative colitis. *Gastroenterol Hepatol Bed Bench* 2012; 5: 155-160.
- * *Fatahzadeh M, Schwartz RA, Kapila R, Rochford C*. Orofacial Crohn's disease: an oral enigma. *Acta Dermatovenerol Croat* 2009; 17: 289-300.
- * *Feuerstein JD, Cheifetz AS*. Ulcerative colitis: epidemiology, diagnosis, and management. *Mayo Clin Proc* 2014; 89: 1553-1563.
- * *Field EA, Allan RBA*. Review article: oral ulceration - aetiopathogenesis, clinical diagnosis and management in the gastrointestinal clinic. *Aliment Pharmacol Ther* 2003; 18: 949-962.
- * *Grössner-Schreiber B, Fetter T, Hedderich J, Kocher T, Schreiber S, Jepsen S*. Prevalence of dental caries and periodontal disease in patients with

- inflammatory bowel disease: a case-control study. *J Clin Periodontol* 2006; 33: 478-484.
- * *Habashneh RA, Khader YS, Alhumouz MK, Jadallah K, Ajlouni Y.* The association between inflammatory bowel disease and periodontitis among Jordanians: a case-control study. *J Periodontol Res* 2012; 47: 293-298.
 - * *Heide F van der, Wassenaar M, Linde K van der, Spoelstra P, Kleibeuker JH, Dijkstra G.* Effects of active and passive smoking on Crohn's disease and ulcerative colitis in a cohort from a regional hospital. *Eur J Gastroenterol Hepatol* 2011; 23: 255-261.
 - * *Hoie O, Wolters FL, Riis L, et al.* Low colectomy rates in ulcerative colitis in an unselected European cohort followed for 10 years. *Gastroenterology* 2007; 132: 507-515.
 - * *Jurge S, Hegarty AM, Hodgson T.* Orofacial manifestations of gastrointestinal disorders. *Br J Hosp Med (Lond)* 2014; 75: 497-501.
 - * *Katz J, Shenkman A, Stavropoulos F, Melzer E.* Oral signs and symptoms in relation to disease activity and site of involvement in patients with inflammatory bowel disease. *Oral Dis* 2003; 9: 34-40.
 - * *Knights D, Silverberg MS, Weersma RK, et al.* Complex host genetics influence the microbiome in inflammatory bowel disease. *Genome Med*; 6: 2014: 107.
 - * *Koutroubakis IE, Vlachonikolis IG, Kouroumalis EA.* Role of appendicitis and appendectomy in the pathogenesis of ulcerative colitis: a critical review. *Inflamm Bowel Dis* 2002; 8: 277-286.
 - * *Laharie D, Bourreille A, Branche J, et al.* Ciclosporin versus infliximab in patients with severe ulcerative colitis refractory to intravenous steroids: a parallel, open-label randomised controlled trial. *Lancet* 2012; 380: 1909-1915.
 - * *Lakatos PL.* Recent trends in the epidemiology of inflammatory bowel diseases: up or down? *World J Gastroenterol* 2006; 12: 6102-6108.
 - * *Langan RC, Gotsch PB, Krafczyk MA, Skillinge DD.* Ulcerative colitis: diagnosis and treatment. *Am Fam Physician* 2007; 76: 1323-1330.
 - * *Lankarani KB, Sivandzadeh GR, Hassanpour S.* Oral manifestation in inflammatory bowel disease: a review. *World J Gastroenterol* 2013; 19: 8571-8579.
 - * *Lemberg D, Day AS.* Crohn disease and ulcerative colitis in children: an update for 2014. *J Paediatr Child Health* 2015; 51: 266-270.
 - * *Lourenço SV, Hussein TP, Bologna SB, Sipahi AM, Nico MMS.* Oral manifestations of inflammatory bowel disease: a review based on the observation of six cases. *J Eur Acad Dermatol Venereol* 2010; 24: 204-207.
 - * *Mancheño Franch A, Jiménez-Soriano Y, Sarrión-Pérez G.* Dental management of patients with inflammatory bowel disease. *J Clin Exp Dent* 2010; 2: e191-e195.
 - * *McCarthy FP.* Pyostomatitis vegetans; report of three cases. *Arch Derm Syphilol* 1949; 60: 750-764.
 - * *Monsén U, Sorstad J, Hellers G, Johansson C.* Extracolonic diagnoses in ulcerative colitis: an epidemiological study. *Am J Gastroenterol* 1990; 85: 711-716.
 - * *Øresland T, Bemelman WA, Sampietro GM, et al.* European evidence based consensus on surgery for ulcerative colitis. *J Crohns Colitis* 2015; 9: 4-25.
 - * *Orholm M, Binder V, Sørensen TI, Rasmussen LP, Kyvik KO.* Concordance of inflammatory bowel disease among Danish twins. Results of a nationwide study. *Scand J Gastroenterol* 2000; 35: 1075-1081.
 - * *Roggeveen MJ, Tismenetsky M, Shapiro R.* Best cases from the AFIP: Ulcerative colitis. *Radiographics* 2006; 26: 947-951.
 - * *Russell RK, Satsangi J.* IBD: a family affair. *Best Pract Res Clin Gastroenterol* 2004; 18: 525-539.
 - * *Timmer A, McDonald JW, Tsoulis DJ, Macdonald JK.* Azathioprine and 6-mercaptopurine for maintenance of remission in ulcerative colitis. *Cochrane Database Syst Rev* 2012: CD000478.
 - * *Trost LB, McDonnell JK.* Important cutaneous manifestations of inflammatory bowel disease. *Postgrad Med J* 2005; 81: 580-585.
 - * *Tysk C, Lindberg E, Järnerot G, Flodérus-Myrhed B.* Ulcerative colitis and Crohn's disease in an unselected population of monozygotic and dizygotic twins. A study of heritability and the influence of smoking. *Gut* 1988; 29: 990-996.
 - * *Veloso FT.* Extraintestinal manifestations of inflammatory bowel disease: do they influence treatment and outcome? *World J Gastroenterol* 2011; 17: 2702-2707.
 - * *Vermeire S.* Review article : genetic susceptibility and application of genetic testing in clinical management of inflammatory bowel disease. *Aliment Pharmacol Ther* 2006; 24 (Suppl 3): 2-10.
 - * *Vind I, Riis L, Jess T, et al.* Increasing incidences of inflammatory bowel disease and decreasing surgery rates in Copenhagen City and County, 2003-2005: a population-based study from the Danish Crohn colitis database. *Am J Gastroenterol* 2006; 101: 1274-1282.
 - * *Wilks S.* Morbid appearances in the intestine of Miss Bankes. *London Medical Times & Gazette* 1859; 2: 264.

Summary

Oral manifestations of ulcerative colitis

Ulcerative colitis is an inflammatory bowel disease occurring relatively frequently in industrialised regions of the world. Pyostomatitis vegetans is the most characteristic pathognomonic oral manifestation but other oral abnormalities like aphthous lesions, caries and periodontitis are more prevalent in patients with ulcerative colitis. Oral care providers must be aware of these problems if they are to provide adequate oral care.

Bron

C.X.W. Tan¹, H.S. Brand², N.K.H. de Boer³, T. Forouzanfar¹
 Uit ¹de afdeling Mondziekten, kaak- en aangezichtschirurgie/Orale pathologie van het VU medisch centrum (VUmc)/Academisch Centrum Tandheelkunde Amsterdam (ACTA), ²de afdeling Orale Biochemie van het ACTA en ³de afdeling Maag- darm- en leverziekten van het VUmc te Amsterdam
 Datum van acceptatie: 23 november 2016
 Adres: dr. H.S. Brand, ACTA, Gustav Mahlerlaan 3004, 1081 LA Amsterdam
 h.brand@acta.nl