

Excerpten

IN DEZE EDITIE UITGELICHT:

- Narcosebehandeling bij kinderen in Duitsland
- Cannabis als perifere myofaciale pijnstiller
- Verandering in speekselsamenstelling tijdens radiotherapie
- Parodontitis en speekselmetaboloom

Kindertandheelkunde

De kennis van ouders over een avulsie bij hun kind

Dagelijks zien tandartsen tandheelkundige trauma's bij kinderen in de praktijk. Een avulsie maakt daar deel van uit. Bij een uitgeslagen tand is de kennis en het handelen van ouders cruciaal voor het slagen van een behandeling om het gebitselement te behouden. Het doel van dit onderzoek was bij ouders de kennis over hun handelen bij een avulsie van een blijvend gebitselement bij hun kind te onderzoeken. Aan de hand van een vragenlijst werd inzicht gekregen in demografische achtergrond van de ouders, hun kennis en handelen, hun eerdere ervaring bij het geven van eerste hulp bij een avulsie. De chi-kwadraattoets werd gebruikt om de resultaten te vergelijken in relatie tot sociaal-economische status (SES), geslacht en geografische achtergrond.

De onderzoeksgroep bestond uit 777 ouders (477 (61,4%) mannen en 300 (38,6 %) vrouwen) met kinderen in de leeftijd van 6-12 jaar, van wie 63,7% (495) een hogere opleiding dan middelbare school had afgerond. Van de ouders was 40% afkomstig uit een rurale omgeving. Slechts 11,8% van de ouders gaf aan te proberen de tand terug te plaatsen, 22,2% zou dit direct doen, meer dan 60% gaf aan dit op een later tijdstip te willen doen. De meeste ouders, meer dan 76%, had nooit eerder informatie gekregen hoe te handelen bij een avulsie. Van de ouders zou 96% graag voorlichting krijgen over de noodzakelijke handelingen bij een avulsie.

Conclusie. Daar slechts 11,8% van de ouders aangaf een tand te reponeren en 96% van de ouders voorlichting wilde krijgen wat te doen bij een avulsie, bevestigen deze uitkomsten de noodzaak voor het geven van voorlichting aan ouders over avulsie bij kinderen.

D.L. Gambon

BRON

Ningthoujam S, Gurunathan D, Singh WR, Mall BB. Parental self-perceived knowledge and attitudes toward emergency management of avulsed permanent teeth in Imphal: A cross-sectional study. *Natl J Maxillo Surg* 2019; 10: 33-42.

De werking van 30% SDF in vergelijking met ART bij kleuters

Atraumatische tandheelkundige behandeling (ART) en het gebruik van zilverdiamine fluoride (SDF) dragen bij aan minimaal invasieve tandheelkundige zorg. Het doel van het onderzoek was het verschil tussen de behandeling met SDF en ART te onderzoeken wat betreft behandelduur, nadelige effecten, esthetiek, angst en mondgezondheid in relatie tot de kwaliteit van leven. Kinderen van 2-5 jaar met actieve oclusale laesies in hun melkmolaren werden willekeurig in 2 groepen ingedeeld, de testgroep SDF en de controle groep ART. Aan de hand van de dmf-t-score en ICDAS-index werd de aanwezigheid van cariës en de activiteit gescoord. Na 3, 6 en 9 maanden vond een follow-up plaats. Naast de behandelduur werd de angst van de kinderen voor en na de behandeling genoteerd. Inzicht in nadelige gevolgen en de mening van de ouders in relatie tot de esthetiek werd verkregen aan de hand van een vragenlijst en de Oral Health Related to Quality of Life (OHRQoL) en de Brazilian-Early Childhood Health Impact Scale (B-ECHIS) vragenlijst.

Bij 68 patiënten was het gemiddelde aantal behandelde gebitselementen in de SDF (n = 34) en ART (n = 34) groep per kind respectievelijk 2,42 (1,04) en 2,09 (1,18) (p = 0,074). Na 12 maanden was gemiddeld het verschil in het aantal *arrested* laesies -0,07 (0,05; -0,17-0,30). De behandeling met SDF duurde korter dan die voor ART (p <

0,001). Er was geen verschil in het percentage bijwerkingen en de mening van ouders betreffende de esthetiek ($p = 0,709$), angst ($p = 0,155$) en de kwaliteit van leven.

Conclusie. De behandeling met SDF vereist veel minder stoeltijd en heeft vergelijkbare resultaten als de behandelingen met ART in relatie tot *arrested* cariës, angst, negatieve effecten, esthetische opmerkingen en kwaliteit van leven. Gezien de lagere kosten is SDF een goed alternatief, zeker in die situaties waar tandheelkundige behandeling slecht toegankelijk is.

D.L. Gambon

BRON:

Vollúa AL, Fernandes Rodrigues G, Virgilio Rougemount Teixeira R, et al. Efficacy of 30% silver diamine fluoride compared to atraumatic restorative treatment on dentine caries arrestment in primary molars of preschool children: A 12-months parallel randomized controlled clinical trial. J Dent 2019; 88: 103165.

Narcosebehandeling bij kinderen in Duitsland

De laatste decennia zijn de behandelingen in de mond-zorg voor kinderen onder algehele anesthesie (AA) ook in Duitsland toegenomen. Het onderzoek had als doel 78 AA-behandelingen die in de universiteitskliniek (UK) van Greifswald waren uitgevoerd te vergelijken met 219 AA-behandelingen die in 4 pedodontologische privéklinieken (PK) waren uitgevoerd. Daartoe werden de patiëntendossiers in 2011 van 297 kinderen jonger dan 18 jaar met elkaar vergeleken. De onderzochte variabelen waren leeftijd, geslacht, cariësstatus, röntgendiagnostiek en de behandeling.

Van de kinderen die AA ondergingen was bij de UK en PK respectievelijk 54% en 50% jonger dan 5 jaar. Er was een significant verschil in de toegepaste röntgentechniek ($p < 0,001$). In de UK werden onder andere meer panora-

mische röntgenopnamen gemaakt en in de PK meer intra-orale röntgenopnamen (afb.).

De meeste jonge kinderen hadden een cariëscore van $dmft > 7$ (het landelijk gemiddelde $dmft$ bij 6-7 jarigen is 1,8). In de blijvende dentitie was de cariëscore minder dan de helft en een fractie hoger in de UK dan in de PK (respectievelijk $DMFT 2,94 \pm 4,02$ en $2,43 \pm 3,27$). Rampant cariës kwam vaker voor in de UK (47%) dan in de PK (34%). Maar irreversibele pulpaontstekingen kwamen in beide klinieken ongeveer bij 20% van de kinderen voor. In de UK werden significant meer extracties gedaan dan in de PK (respectievelijk 40% en 16%, $p < 0,000$) en vaker gevormde kronen vervaardigd (respectievelijk 16 en 14%, $p < 0,002$), maar significant minder restauraties gemaakt (respectievelijk 34% en 48%). Ook werden minder vaak pulpotomieën uitgevoerd (respectievelijk 8% en 12%, $p < 0,000$). Preventieve vervolgbehandelingen vonden vaker plaats in de UK (60%) dan in de PK. Bij de laatste werd in de eerstvolgende 6 maanden hooguit volstaan met een consult (35%) gevolgd door een preventieve behandeling (32%). De onderzoekers stellen dat een preventieve behandeling de voorkeur geniet om de noodzaak voor uitgebreide behandeling onder algehele anesthesie te verminderen

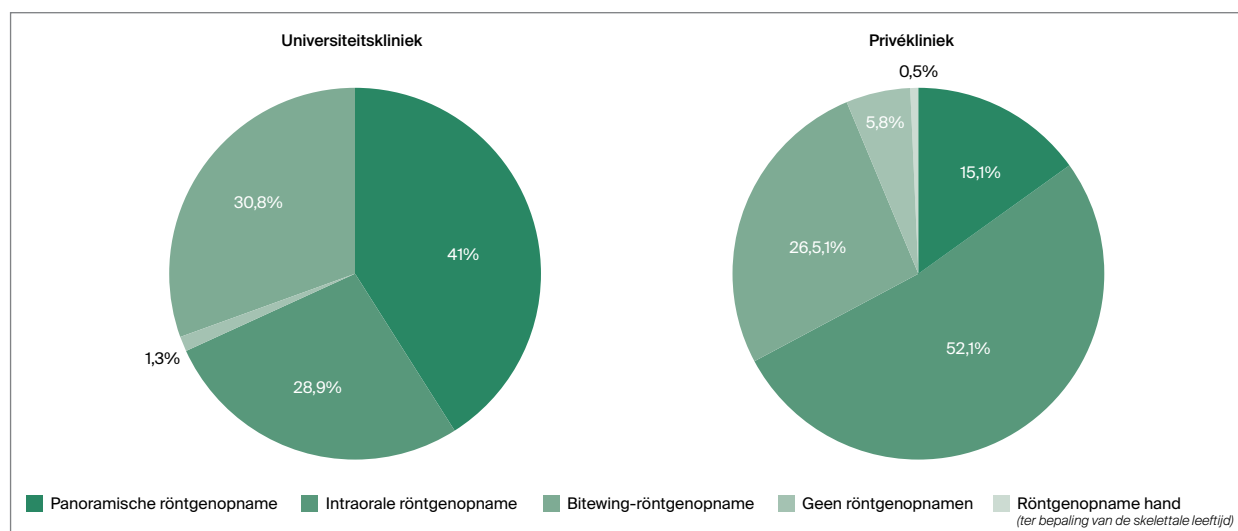
Conclusie. Er bestaan opmerkelijke verschillen in de methode van röntgendiagnostiek en de behandeling van kinderen met multicariës onder algehele anesthesie tussen de universiteitskliniek in Greifswald en 4 privéklinieken in Duitsland.

NB. De analyse vond plaats in het jaar dat in Greifswald een onderzoek naar NRCT werd gestart.

R.J.M. Gruythuysen

BRON

Takriti M, Alhakim D, Splieth C. Dental characteristics and according treatments of children under GA in Germany. Eur Arch Paediatr Dent 2019; 20: 617-622.



Afb. Verschillen in toegepaste röntgentechniek bij universiteitskliniek en privékliniek.

Vibratie verhoogt comfort bij toediening lokale anesthesie

Het geven van lokale anesthesie veroorzaakt bij veel kinderen stress en ongemak. In dit onderzoek werd nagegaan wat het effect is van trillingen als afleiding op het comfort tijdens het verdoven in vergelijking met de conventionele methode van injecteren bij kinderen van 6 tot en met 11 jaar. Daartoe werden 30 kinderen in een *split-mouth*-onderzoek betrokken die in 2 achtereenvolgende zittingen mandibulaire anesthesie kregen toegediend vanwege een niet-acute tandheelkundige behandeling. De kinderen werden gelijk verdeeld over 2 leeftijdsgroepen: groep 1 bestond uit kinderen van 6-8 jaar oud en groep 2 uit kinderen van 9-11 jaar. Aan de ene helft van de kinderen in beide leeftijdsgroepen werd in de eerste zitting een vibrerend speeltuigje in de vorm van een vis gegeven dat ze tegen de contralaterale wang moesten houden tijdens de injectie. Bij de andere helft werd de conventionele wijze van lokale anesthesie in de eerste zitting toegepast. Voor beoordeling van angst werd de polsslag gemeten voor en tijdens de toediening van lokale anesthesie. Gedrag werd beoordeeld met de Faces-Legs-Activity-Cry-Consolability (FLACC)-schaal en de ervaring van het kind tijdens de injectie werd beoordeeld met behulp van de Wong Bakers Pain Rating Scale.

Voor de toediening van lokale anesthesie werd geen significant verschil in polsslag gemeten tussen beide anesthesiemethoden ($p > 0,05$). De overige metingen bleken bij beide leeftijdsgroepen significant in het voordeel te zijn van de injectie in combinatie met vibratie ($p \leq 0,02$).

Conclusie. De vibratiemethode was effectiever dan de conventionele methode met betrekking tot de pijnvermindering, angstbeleving en het gedrag van kinderen tussen de 6 en 12 jaar. Het vibrerende speeltuigje is een eenvoudig, kosteneffectief en kindvriendelijk product bij het toedienen van lokale anesthesie aan deze leeftijdsgroep.

R.J.M. Gruythuisen

BRON

Hegde KM, RN, Srinivasan I, DR MK, Melwani A, Radhakrishna S. Effect of vibration during local anesthesia administration on pain, anxiety, and behavior of pediatric patients aged 6-11 years: A crossover split-mouth study. *J Dent Anesth Pain Med* 2019;19: 143-149.

Cariologie

Effectieve behandeling van cariës met kunststof en glasionomeer sealants

Hoewel enige consensus bestaat dat carieuze laesies (zonder cavitatie) behandeld kunnen worden met een sealant is er geen onderzoek gedaan naar het soort sealmateriaal noch de effectiviteit van sealants bij gecaviteerde gebits-elementen. Het doel van dit onderzoek was de effectiviteit - en de retentie van kunsthars en glasionomeer sealants te onderzoeken bij de behandeling van cariës-laesies (ICDAS 3, cavitatie van glazuur) in blijvende molaren bij kinderen.

Een dubbelblind gerandomiseerd, gecontroleerd klinisch onderzoek werd uitgevoerd bij 41 gezonde kinderen van 6 tot 12 jaar oud (gemiddeld $9,1 \pm 1,4$). Bij de nulmeting had elke proefpersoon ten minste 1 carieuze laesie geclassificeerd als ICDAS 3 in een eerste blijvende molaar. Er werden 151 laesies gerandomiseerd in 2 groepen verdeeld waarbij in de eerste groep 76 laesies behandeld werden met kunsthars sealants en in de tweede groep 75 laesies met glasionomeer (GI) sealants. De voortgang van het cariësproces werd zowel klinisch als röntgenologisch beoordeeld.

Na een follow-up van 2 jaar had slechts 1 laesie zich ontwikkeld tot een laesie ICDAS 5 (cariës in dentine), waarbij er geen significant verschil was in de ontwikkeling van cariës tussen de 2 groepen ($\chi^2(1) = 0,90$, $p = 0,53$). Röntgenologisch was bij 100 cariës-laesies (98%) de cariës zichtbaar gestabiliseerd, bij 2 (2%) had progressie plaatsgevonden. Er was geen verschil tussen de 2 groepen ($\chi^2(1) = 0,93$, $p = 0,93$). Na 2 jaar was nog een volledige retentie van de kunsthars sealants bij 77% en 83% van glasionomeer sealants in de molaren. Er was geen significant verschil in de retentie op verschillende vlakken (buccaal $p = 0,48$ en linguaal $p = 0,96$) en tussen de verschillende soorten sealants ($p = 0,71$). Zie ook tabel.

Conclusie. Het gebruik van een sealant bij de aanwezigheid van cariës (ICDAS 3) lijkt effectief te zijn in het stabiliseren van het cariësproces. Naast het behoud van tandweefsel is dit een kindvriendelijke behandelmethode die zowel kosten- als tijdbesparend is.

D.L. Gambon

Klinische beoordeling	Succes n = 116 (99%)	Geen succes n = 1 (1%)	Risico	95% CI	p-waarde
Kunsthars sealant	61 (98,4)	1 (1,6%)	1	0,95-1,02	0,53
GI sealant	55 (100)	0 (0%)	0,98		
	$\chi^2(1) = 0,90$				
Röntgenologische beoordeling	Cariës gestabiliseerd n = 100 (98%)	Cariës toegenomen n = 2 (2%)	Toegenomen risico	95% CI	p-waarde
kunsthars sealant	53 (98,1)	1 (1,9)	1	0,06-14,4	0,93
GI sealant	47 (98,0)	1 (2,0)	0,89		
	$\chi^2(1) = 0,93$				

Tabel 1. Klinische en röntgenologische resultaten na follow-up van 2 jaar.

BRON

Muñoz-Sandoval C, Gambetta K, Giacaman RA. Microcavitated (ICDAS 3) carious lesion arrest with resin or glass ionomer sealants in first permanent molars; a randomized controlled trial. *J Dent* 2019; 88: 103163.

Basiswetenschappen**Cannabis als perifere myofaciale pijnstillers getest bij ratten**

Cannabisproducten worden als sinds eeuwen gebruikt als pijnstillers, maar het gebruik ervan is controversieel vanwege de psychoactieve effecten. Toenemende kennis over in het bijzonder de rol van de stof THC in cannabis, als veroorzaker van deze effecten, heeft gezorgd voor een vernieuwde interesse in op cannabis gebaseerde analgetica. In de cannabisplant bevinden zich meer dan 11 verschillende stoffen. Een daarvan, de cannabidiol, blijkt weinig psychotrope effecten te hebben, maar wel te beschikken over een ontstekingsremmende en pijnstillende werking. In dit dierexperimenteel onderzoek werd bestudeerd of lokale intramusculaire injecties met niet-psychoactieve cannabinoïden, namelijk cannabidiol (CBD), cannabinoïd (CBN) en cannabichromene (CBC) en combinaties daarvan, pijnverlagend kunnen werken bij stimulatie van de kauw-musculatuur van vrouwelijke ratten.

Hiertoe kregen de ratten een intramusculaire injectie in de m. masseter met een zenuwgroefactor en met cannabinoïden. Het verschil in mechanische sensitiviteit werd gemeten door een elektronisch aangestuurde Von Frey haar over de m. masseter te bewegen om de terugtrek-beweging te meten. De effecten van CBD (5 mg/ml), CBN (1 mg/ml) en combinaties daarvan (1:1 mg/ml en 5:1 mg/ml) werden geregistreerd. Om de perifere activiteit te bevestigen werden elektrofysische experimenten uitgevoerd bij gese-deerde ratten om te onderzoeken of de diverse intramusculaire injecties de mechanische drempel om de m. masseter te prikkelen zou veranderen.

Het gebruik van CBD of CBN verlaagde de door de zenuwgroefactor geïnduceerde mechanische prikkeling. Combinaties van CBD en CBN zorgden voor een verlengd

effect hiervan. In de contralaterale spier werden geen effecten gevonden en er werd geen motorische functiestoornis geconstateerd. Het gebruik van CBD en CBN en de combinatie in de verhouding 1:1 mg/ml verhoogde de mechanische drempel van de m. masseter-receptoren. De combinatie in de verhouding 5:1 mg/ml zorgde juist voor een verlaging van de effectduur. Dit suggereert een inhibitor effect van hogere concentraties CBD op CBN.

Conclusie. De resultaten laten zien dat perifere applicatie van deze niet-psychoactieve cannabinoïden een pijnverlagend effect kunnen hebben op chronische spiergerelateerde pijnproblematiek, zoals temporomandibulaire afwijkingen en fibromyalgie, zonder het optreden van centrale effecten.

J.H.G. Poorterman

BRON

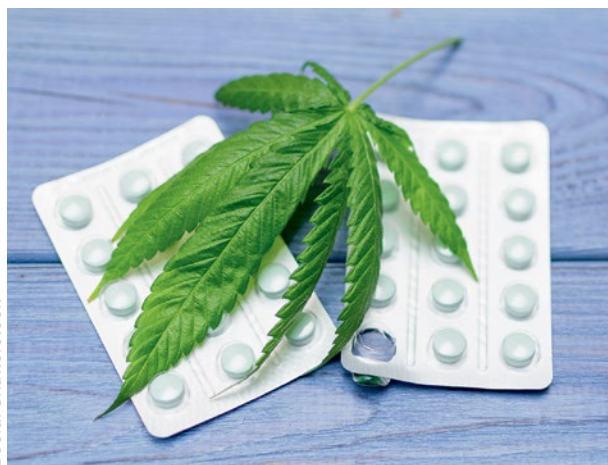Wong H, Cairns BE. Cannabidiol, cannabinoïd and their combinations act as peripheral analgesics in a rat model of myofascial pain. *Arch Oral Biol* 2109; 104: 33-39.

Chemotherapie kan mucositis doen opvlammen

Speeksel verricht een veelheid aan functies in het mondmilieu, variërend van antimicrobiële werking, afvoer van schadelijke stoffen, bevochtiging en smering, en beschermt daarmee de orale mucosa tegen beschadiging en bacteriële infecties. Een belangrijk aandeel hierin leveren de glandula submandibularis en de glandula sublingualis. Kankertherapie veroorzaakt een atrofie van de speekselklieren waardoor de speekselvloed en daarmee de beschermende werking in het mondmilieu afneemt. Deze disfunctie kan een orale ulceratieve mucositis doen opvlammen. In dit onderzoek werd het effect van hyposalivatie op orale ulceratieve mucositis en het effect van antikankermedicamenten op de speekselklieren bestudeerd.

Om hyposalivatie te simuleren werden bij ratten bilateraal de submandibulaire en sublinguale speekselklieren verwijderd, en bij een deel tevens de parotisklieren. Na 16 dagen werd experimenteel mucositis geïntroduceerd met behulp van een zuur. Ernst van de afwijking en bacteriële samenstelling werden gemeten. De resultaten lieten zien dat de ernst van de orale ulceratieve mucositis groter was bij ratten waarbij de submandibulaire en sublinguale speekselklieren waren verwijderd, ongeacht of ook de parotisklieren waren weggehaald. Het genezingsproces verliep ook trager; het effect was het grootst bij de groep waarbij ook de parotisklieren waren verwijderd. Bij deze groep was ook het aantal kolonievormende bacteriën 10 maal groter dan in de controlegroep. De in dit onderzoek gebruikte antikankermedicatie reduceerde het gewicht van de speekselklieren en beschadigde de klieren.

Conclusie. De onderzoeksresultaten suggereren dat door chemotherapie geïnduceerde hyposalivatie mu-



Beeld: Shutterstock

cositis kan doen opvlammen en de genezing daarvan vertraagt, waarschijnlijk door een verminderde antimicrobiële functie. Het onderzoek illustreert het belang van een goede mondgezondheid bij kankerpatiënten die chemotherapie ondergaan.

J.H.G. Poorterman

BRON

Hitomi S, Ujihara I, Sago-Ito M, et al. Hyposalivation due to chemotherapy exacerbates oral ulcerative mucositis and delays its healing. Arch Oral Biol 2019; 105: 20-26.

Verandering in speekselsamenstelling tijdens radiotherapie

Behandeling van kanker in het hoofd-halsgebied impliceert vaak ook de inzet van radiotherapie. Deze therapie heeft diverse consequenties op de anatomie en de fysiologie van het bestraalde gebied. Een van de meest kwetsbare organen is de speekselklier. Het doel van dit onderzoek was het analyseren van de fysiologische en microbiologische veranderingen van het speeksel bij patiënten met een hoofd-halstumor gedurende en na radiotherapie.

In dit prospectief klinisch onderzoek werden speekselmonsters en *Candida*-samples verzameld van patiënten die radiotherapie ondergingen. De eerste meting vond plaats voorafgaand aan de radiotherapie; de overige metingen gebeurden tijdens de radiotherapie en erna, tot een jaar follow-up. Van gezonde individuen werden gedurende 6 weken monsters genomen. Speekselvloed en pH werden gemeten. Microbiologische analyse vond plaats met fluorescentie *in situ*-hybridisatie en *Candida* werd gemeten met behulp van uitstrijkjes. In totaal werden 11 patiënten en 19 controles geïnccludeerd. De speekselvloed en de ongestimuleerde pH-waarde waren significant gereduceerd gedurende de radiotherapie, vergeleken met de meting voorafgaand en vergeleken met de controlegroep. Het totaal aantal bacteriën en het aantal streptokokken en lactobacillen waren licht toegenomen na radiotherapie, maar bleken 1 jaar na radiotherapie teruggekeerd op de normaalwaarde. Er werd geen verschil in hoeveelheid *Candida* gevonden.

Conclusie. Speeksel verandert in kwantitatieve, kwalitatieve en microbiële samenstelling gedurende en na radiotherapie, waarbij de waarden 1 jaar na therapie waren genormaliseerd. De lagere pH en speekselvloed gecombineerd met hogere aantallen lactobacillen benadrukken het hogere risico op cariës, hetgeen de noodzaak voor preventie bij patiënten die radiotherapie ondergaan nog maar eens onderschrijft.

J.H.G. Poorterman

BRON

Muller VJ, Belibasakis GN, Bosshard PP, et al. Change of saliva composition with radiotherapy. Arch Oral Biol 2019; 106: 104480.

Parodontologie

Parodontitis en speekselmetaboloom

Meestal wordt parodontitis pas gediagnosticeerd als er al weefselschade is ontstaan. Het zou beter zijn die schade voor te zijn. Een nieuwe technologie zou dit kunnen bewerkstelligen, bijvoorbeeld onderzoek van het speekselmetaboloom door middel van spectroscopie. Het speekselmetaboloom is het geheel aan metabolieten dat zich in het speeksel bevindt. Sommige metabolieten zouden wellicht al in een stadium waarin parodontitis klinisch nog niet waarneembaar is, kunnen fungeren als biomarkers voor parodontitis.

Een subgroep van 909 dentate proefpersonen van een bevolkingsonderzoek in de Duitse streek West Pommeren nam deel aan een onderzoek met betrekking tot het speekselmetaboloom. De proefpersonen moesten vragenlijsten invullen over gezondheid en gezondheidsrisico's, een (mond)gezondheidsonderzoek ondergaan en een speekselmonster produceren. De geselecteerde proefpersonen hadden geen diabetes mellitus. Het onderzoek van de mond was gefocust op parodontitis en cariës en de speekselmonsters werden gebruikt om met chromatografie en spectroscopie het speekselmetaboloom te bepalen.

In totaal werden in de speekselmonsters 284 verschillende metabolieten aangetroffen. Van deze metabolieten hadden 107 een duidelijk verband met parodontitis of cariës. Daarvan waren 83 metabolieten bij de onderzoekers bekend vanuit eerdere onderzoeken, terwijl de overige 24 totaal onbekend waren. De metabolieten die werden aangetroffen in de leeftijdsgroep 20-59 jaar waren vooral betrokken op parodontitis. Bij 60-plussers waren de metabolieten vooral gerelateerd aan het verlies van gebits-elementen. De op parodontitis betrokken metabolieten hadden als kenmerk weefseldestructie, immunologische afweer en bacteriemetabolisme. In alle leeftijdsgroepen bleek het metaboliet fenylacetaat statistisch significant gerelateerd aan parodontale variabelen als diepte van parodontale pockets en verlies van parodontale aanhechting.

Conclusie. Fenylacetaat lijkt een metaboliet in het speekselmetaboloom dat geschikt is om bij zowel jongeren als ouderen die geen diabetes mellitus hebben te fungeren als biomarker voor parodontitis. Het zou behulpzaam kunnen zijn bij de diagnostiek van parodontitis, het bepalen van de ernst van parodontitis en het beoordelen van de effectiviteit van parodontale behandeling.

C. de Baat

BRON

Liebsch C, Pitchika V, Pink C, et al. The saliva metabolome in association to oral health status. J Dent Res 2019; 98: 642-651.

Parodontitis en chronische obstructieve longziekten

Chronische obstructieve longziekten (COPD) zijn wereldwijd de oorzaak van 3 miljoen sterfgevallen per jaar, met roken als de belangrijkste etiologische factor. De hypothesen van dit onderzoek waren dat, rekening houdend met het aantal rookmomenten per dag en het aantal jaren dat men al rookt (rookintensiteit), ook parodontitis en de ernst daarvan zijn gerelateerd aan een groter risico op de ontwikkeling van COPD.

Het prospectieve onderzoek werd uitgevoerd in een voorstad van Fukuoka in Japan onder 900 dentate proefpersonen met een gemiddelde leeftijd van $68,8 \pm 6,3$ jaar, die geen astma hadden en die 5 jaar werden gevolgd. Zij vulden een vragenlijst in en ondergingen een mondonderzoek en spirometrie. De vragenlijst ging over geslacht, leeftijd, beroep, medische voorgeschiedenis, fysieke activiteiten, alcoholconsumptie en rookintensiteit. Tijdens het mondonderzoek vond registratie plaats van het aantal gebitselementen, van de maximale diepte van parodontale pockets en het maximale verlies van parodontale aanhechting per gebitselement en van de mate van parodontitis. Voor de mate van parodontitis werden 3 categorieën onderscheiden aan de hand van criteria voor de diepte van interdentaal pockets en het interdentaal verlies van parodontale aanhechting: ernstig, middelmatig en geen of mild. Met behulp van spirometrie, een methode om de longfunctie te meten, werd het quotiënt berekend van de gedurende 1 seconde geforceerde hoeveelheid uitademingslucht en de maximaal geforceerde hoeveelheid uitademingslucht. Als deze waarde kleiner was dan 0,7 of kleiner dan de ondergrens van de voor de leeftijdscategorie van de proefpersoon normale waarde werd de diagnose COPD gesteld.

Tijdens de vervolgperiode kregen 22 (2,4%) proefpersonen COPD. Statistisch significant meer proefpersonen met ernstige parodontitis hadden kans op het krijgen van COPD dan de overige proefpersonen, ook na correctie voor rookintensiteit. Verder bleek de mate van parodontitis statistisch significant positief gecorreleerd met het risico op COPD.

Conclusie. Parodontitis vergroot de kans op de ontwikkeling van COPD.

C. de Baat

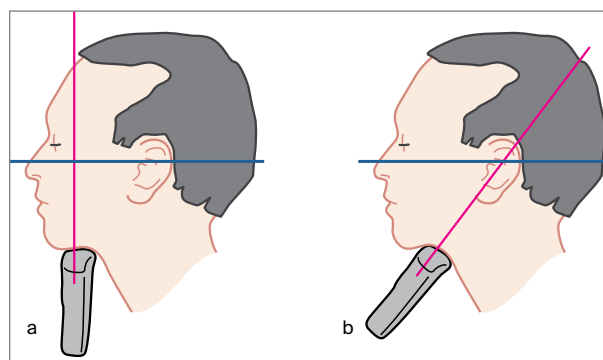
BRON

Takeuchi K, Matsumoto K, Furuta M, et al. Periodontitis is associated with chronic obstructive pulmonary disease. *J Dent Res* 2019; 98: 534-540.

Gerodontologie

Ultrasonografisch beeld indicator voor dikte en functionaliteit tong

Tijdens veroudering neemt de spiermassa af en het vetweefsel toe. Helaas gaat dit vaak ten koste van de fysieke



Illustrator: Frans Hessels

Afb. Positie van het handstuk van de sonograaf **a.** om een echobeeld van het middendeel van de tong te verkrijgen en **b.** om een echobeeld van de tongbasis te verkrijgen.

functies, ook bij de tong. Dit onderzoek richtte zich op de doelmatigheid van ultrasonografie om de dikte en de functionaliteit van de tong te bepalen.

Voor de metingen aan het middendeel van de tong werd het handstuk van de sonograaf caudaal van de mandibula gepositioneerd loodrecht op het Frankfurter horizontale ter hoogte van de tweede maxillaire premolaar (afb. a). Vanuit deze positie werd het handstuk 45 graden naar ventraal gedraaid om metingen aan de tongbasis te verrichten (afb. b). De echobeelden werden gemaakt als de tong direct na een slikactie in de rustpositie was. Op een echobeeld kon de dikte van de tong worden gemeten en met een speciale techniek kon de beeldintensiteit worden bepaald. Het vaststellen van de functionaliteit geschiedde op 2 manieren. Eerst werd een met een manometer verbonden ballon in de mond geplaatst. Deze moest bij gesloten mond zo krachtig mogelijk met de tong tegen het palatum worden geduwd. Op de manometer kon de uitgeoefende kracht worden afgelezen. Vervolgens werd de diadochokinesesnelheid bepaald door per tijdseenheid zo snel mogelijk een aantal lettergrepen te laten uitspreken. Als proefpersonen fungeerden 94 gezonde oudere inwoners van een stad in Japan, 30 mannen en 64 vrouwen, met een gemiddelde leeftijd van $71,1 \pm 4,1$ jaar.

Uit de statistische verwerking van alle onderzoeksgegevens bleek dat de dikte van het middendeel van de tong en de diadochokinesesnelheid een statistisch significante correlatie vertoonden met de intensiteit van het echobeeld van het middendeel van de tong. Een vergelijkbare correlatie werd gevonden voor de dikte van de tongbasis, de diadochokinesesnelheid en de intensiteit van het echobeeld van de tongbasis.

Conclusie. De intensiteit van het met ultrasonografie verkregen echobeeld lijkt een doelmatige indicator voor de dikte en de functionaliteit van de tong.

C. de Baat

BRON

Chantaramanee A, Tohara H, Nakagawa K, et al. Association between echo intensity of the tongue and its thickness and function in elderly subjects. *J Oral Rehabil* 2019; 46: 634-639.

Radiologische beoordeling van derde molaren in de onderkaak

Chirurgische verwijdering van een mandibulaire derde molaar is een van de meest voorkomende behandelingen in de mka-chirurgische praktijk. Radiologisch onderzoek voorafgaand aan de extractie is van groot belang om relevante informatie te verzamelen en het risico op complicaties in te schatten. Periapicale röntgenopnamen kunnen voldoende zijn. Wanneer een adequate beeldvorming hiermee niet mogelijk is, wordt meestal gebruikgemaakt van een panoramische röntgenopname. Met de nieuwste apparatuur voor panoramische röntgenopnamen is het vaak mogelijk om een extraorale bitewingmodaliteit te gebruiken. De rotatie van de bundel wordt dan aangepast zodat in de zijdelingse delen minder overlap van de proximale vlakken zichtbaar is. Ook past dit goed in het concept van ALARA omdat door de segmentatie niet de hele panoramische röntgenopname wordt gemaakt maar alleen het gebied van cuspidaat tot en met derde molaar, enkel of beiderzijds. In dit onderzoek werd de prestatie van de panoramische röntgenopname (afgekort PAN), de extraorale bitewingopnamen (EBW) en conebeamcomputertomografisch (CBCT) beeld vergeleken met betrekking tot de beoordeling van derde molaren in de onderkaak.

Een PAN en EBW waren verkregen om 34 derde molaren te beoordelen op positie, nabijheid van het mandibulaire kanaal, de relatie van de wortels met kanaal en de relatie tussen de tweede en derde molaar. Positie van de derde molaar en relatie van de wortels met het mandibulaire kanaal werden ook beoordeeld met CBCT. De resultaten lieten zien dat PAN en EBW significant nauwere relaties tussen gebitselement en mandibulair kanaal lieten zien dan CBCT. Voor de overige parameters werd geen verschil gevonden tussen PAN en EBW. Wel werd gezien dat de proximale vlakken van tweede en derde molaar beter te beoordelen waren op EBW dan op PAN en dat er een tendens bestond om op de EBW de wortelpunten van de betreffende gebitselementen dichter bij het kanaal te situeren.

Conclusie. De relatie tussen de wortels van de derde molaar in de onderkaak en het mandibulaire kanaal leek nauwer op de panoramische röntgenopname en de extra-orale bitewing-opname dan op de CBCT-scan.

J.H.G. Poorterman

BRON

Freire BB, Nascimento EHL, de Faria Vasconcelos K, Freitas DQ, Haiter-Neto F. Radiologic assessment of mandibular third molars: an ex vivo comparative study of panoramic radiography, extraoral bitewing radiography, and cone beam computed tomography. *Oral Surg Oral Med Oral Pathol Oral Radiol* 2019; 128: 166-175.

CBCT-opname van de derde molaar in de onderkaak

In 2012 werd door de Europese Commissie de richtlijn Stralingsbescherming nr 172 uitgegeven, over het gebruik van conebeamcomputertomografie (CBCT) voor tandheelkundig en maxillofaciaal gebruik. De richtlijn was gebaseerd op de toen aanwezige, schaarse literatuur over het onderwerp, met tegenstrijdige resultaten. In de daaropvolgende jaren volgde regelmatig een oproep voor beter onderzoek op dit gebied. De EADMFR heeft het initiatief genomen om een *position paper* te schrijven over de inzet van CBCT bij de extractie van derde molaren in de onderkaak, vooral om postoperatieve stoornissen van de nervus alveolaris inferior te kunnen voorkomen. Een uitgebreid literatuuronderzoek werd uitgevoerd met als belangrijkste vragen:

1. Verandert de inzet van CBCT de behandeling van de patiënt?
2. Vermindert het gebruik van CBCT het aantal sensibiliteitsstoornissen van de nervus alveolaris inferior?
3. Kan CBCT het risico van een zenuwbeschadiging voorspellen?

Sinds de eerder genoemde richtlijn in 2012 werd uitgevaardigd zijn diverse onderzoeken uitgevoerd met een hoge bewijskracht, waaronder 5 gerandomiseerde klinische onderzoeken en een meta-analyse. Op grond van de nu beschikbare literatuur bleek het mogelijk tot een aanbeveling te komen met de hoogste bewijskracht.

Conclusie. CBCT-opnamen van een derde molaar in de onderkaak moeten niet als een routinematregel worden uitgevoerd, maar alleen als de betreffende behandelaar een specifieke vraag heeft voor een individuele patiënt die niet kan worden beantwoord met conventionele beeldvorming (dat wil zeggen panoramische en/of intraorale röntgenopname).

J.H.G. Poorterman

BRON

Matzen LH, Berkhout E. Cone beam CT imaging of the mandibular third molar: a position paper prepared by the European Academy of Dentomaxillofacial Radiology (EADMFR). *Dentomaxillofac Radiol* 2019; 48: 20190039.