

Pijn bij edentaten

In het maatschappelijke verkeer wordt pijn in de mond of in de omgeving van de mond vrijwel altijd geassocieerd met de gebitselementen. Tandeloosheid betekent echter lang niet altijd het vrij zijn van orale pijn. De meest voorkomende pijnklachten van edentaten worden veroorzaakt door een gebitsprothese met een slechte pasvorm, door een gebitsprothese met een occlusie- en/of articulatiestoornis, door extreme atrofie van de edentate processus alveolaris, door anatomische bijzonderheden van het kaakbot en door niet aan een gebitsprothese gerelateerde slijmvliesafwijkingen. Minder voorkomende en/of moeilijker klinisch te diagnosticeren pijnen zijn pijn door mondbranden, pijn door toxische en allergische reacties, pijn door nervusletsel, pijn door een slijmvlies- of huidtransplantaat en pijn door myocardischemie.

Baat C de. Pijn bij edentaten

Ned Tijdschr Tandheelkd 2006; 113: 463-468

Inleiding

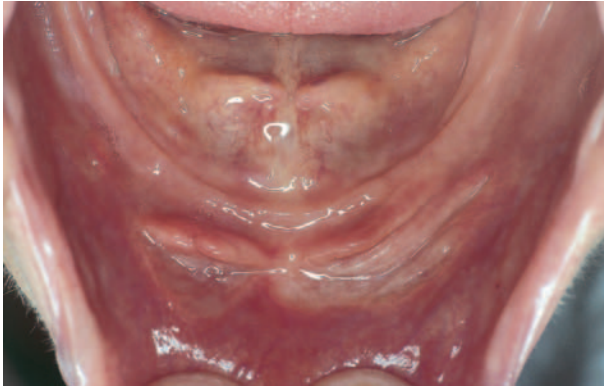In het maatschappelijke verkeer wordt pijn in de mond of in de omgeving van de mond vrijwel altijd geassocieerd met de gebitselementen. Mensen die tandeloos dreigen of wensen te worden veronderstellen dan ook vaak van pijn en narigheid te zullen worden verlost. Soms blijkt die veronderstelling juist te zijn. Als een eind komt aan regelmatig optredende pijnen door een desolate restdentitie, kan tandeloosheid inderdaad een verademing zijn (Kalk, 1979). Ook het niet meer hoeven opzien tegen, of bang zijn voor pijnlijke tandheelkundige behandelingen is een belangrijk argument om totaalextractie te overwegen (Bouma, 1987). Dat tandeloosheid echter niet altijd het vrij zijn van orale problemen betekent, is bij een grote groep (langdurig) tandeloozen helaas genoegzaam bekend. Zij kunnen veel klachten hebben, waaronder ook pijn (Kalsbeek et al, 2006). In veel gevallen wordt de pijn van edentaten veroorzaakt door een gebitsprothese (Kalk, 1979; Van Waas, 1985; Van Rossum, 1988; De Baat, 1990; Vervoorn, 1991). In de meeste van die gevallen is de pijn vrij eenvoudig te verhelpen en kan men daarna een betrekkelijk lange pijnvrije periode tegemoet zien. Bovendien bestaat de mogelijkheid (pre-)edentaten te behandelen met een overkappingsprothese op natuurlijke pijlers of op orale implantaten (Ten Bruggenkate, 1990; Jonkman en Plooi, 1992; Cune, 1993; Boerrigter, 1995; Geertman 1995; Wismeijer, 1996; Kwakman, 1997; Batenburg, 1998; Heijdenrijk, 2002; Stellingma, 2004; Van Kampen, 2006). Aangetoond is dat met implantaten behandelde edentaten minder klachten over pijn hebben dan vóór de behandeling (Cune, 1993; Wismeijer, 1996). Ook ervaren zij minder pijn dan vergelijkbare patiënten met een conventionele gebitsprothese (Fontijn-Tekamp, 2000). Er zijn echter ook edentate patiënten met pijn bij wie de oorzaak veel minder eenvoudig te diagnosticeren is of bij wie de oorzaak moeilijk of helemaal niet te behandelen is. Om aan edentaten een zo goed mogelijke zorg te kunnen verlenen en om frustraties en teleur-

stellingen bij patiënten en zorgverleners te voorkomen, is een gedegen kennis van de meest voorkomende pijnen en van pijnagnostiek vereist (zie elders in dit themanummer De Leeuw, 2006; Lever, 2006; Stegenga en De Bont, 2006).

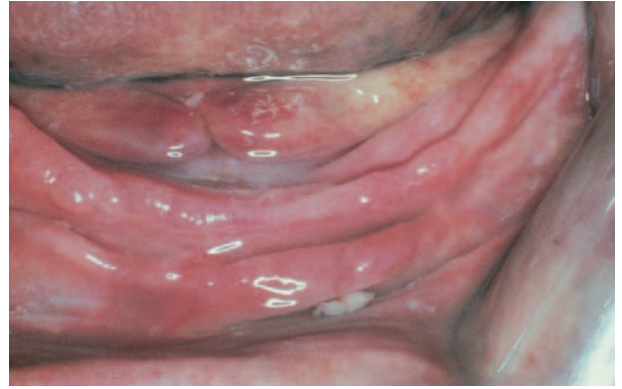In dit artikel komen eerst kort de meest voorkomende pijnklachten van edentaten aan de orde. Deze worden veroorzaakt door een gebitsprothese met een slechte pasvorm, een gebitsprothese met een occlusie- en/of articulatiestoornis, extreme atrofie van de edentate processus alveolaris, anatomische bijzonderheden van het kaakbot en door niet aan een gebitsprothese gerelateerde slijmvliesafwijkingen. Vervolgens wordt aandacht besteed aan de minder voorkomende en/of moeilijker klinisch te diagnosticeren pijnen. Dit zijn pijn door mondbranden, toxische en allergische reacties, nervusletsel, een slijmvlies- of huidtransplantaat en myocardischemie.

Gebitsprothese met slechte pasvorm

Door voortschrijdende resorptie van de edentate processus alveolaris of onvoldoende aandacht van de tandarts bij de vervaardiging van de gebitsprothese kan de pasvorm van een gebitsprothese slecht zijn met consequenties voor de stabiliteit en/of retentie. Onder de stabiliteit van een gebitsprothese wordt verstaan het vermogen om horizontaal gerichte krachten te weerstaan. Retentie is de weerstand tegen verticaal gerichte krachten. Het onderscheid tussen stabiliteit en retentie is niet eenvoudig te maken (De Baat, 2004). Een gebitsprothese die door een slechte pasvorm door de mond 'zwabbert', kan bij elke functionele beweging mechanische schade toebrengen aan het orale slijmvlies en daardoor pijn veroorzaken. Voor het stellen van de diagnose en het in eerste instantie wegnemen van de oorzaak van de pijn is het niet van wezenlijk belang of de slechte pasvorm wordt veroorzaakt door onvoldoende stabiliteit of door retentie. Voor een effectieve behandeling met een duurzaam resultaat is dit gegeven echter essentieel. In de praktijk wordt bij de diagnose 'onvoldoende pasvorm



Afb. 1. Pijnlijk irritatiefibroom in het onderfront door een te lange protheserand.



Afb. 2. Pijnlijke 'flabby ridge' in het onderfront.

gebitsprothese' te vaak veel energie gestopt in het verhogen van de retentiekrachten. Dit blijft niet zelden zonder succes en daarmee blijft ook de kans op steeds weer optredende pijn bestaan. Vaak is een beter resultaat te behalen door de krachten die een negatieve invloed hebben op de stabiliteit te reduceren of weg te nemen (Van Os et al, 1998).

De belangrijkste oorzaak van het atrofieren van de edentate processus alveolaris is het functieverlies (Jahangiri et al, 1998). Het verloren gaan van de gebitselementen induceert afname van het volume van de processus alveolaris en daardoor vermindering van het draagvlak voor de gebitsprothese. Dit heeft consequenties voor de stabiliteit en de retentie van de gebitsprothese en verhoogt de kans op mechanische beschadiging van het mondslijmvlies tijdens het uitoefenen van functies.

Als een functionele beweging met een slecht passende gebitsprothese die mechanische schade aan het orale slijmvlies toebrengt, meerdere keren met korte tussenpozen wordt gemaakt, kunnen daardoor pijnlijke plaatsen ontstaan als een drukulcus en een irritatiefibroom. Gevolgen van voortgaande atrofie van de processus alveolaris zijn een 'flabby ridge' en mondhoekragaden en/of cheilitis angularis. Daarnaast kunnen een slecht passende gebitsprothese en een infectie door *Candida albicans* gezamenlijk stomatitis prothetica veroorzaken.

Een drukulcus is alleen pijnlijk tijdens het dragen van de gebitsprothese. Als de patiënt de gebitsprothese enige tijd niet in de mond heeft, geneest het drukulcus en verdwijnt de pijn spontaan. Zodra de patiënt de gebitsprothese weer draagt, keert het drukulcus binnen afzienbare tijd terug. Om uit deze vicieuze cirkel te raken, bestaat de behandeling uit lokale correctie en verbetering van de pasvorm van de gebitsprothese (Van Os et al, 1998).

Een irritatiefibroom kan soms pijnlijk zijn, vooral bij het in- en uitnemen van de gebitsprothese en bij intensief kauwen. De afwijking bestaat uit een fibreuze hyperplasie als reactie op een constante mechanische beschadiging van het slijmvlies door de gebitsprothese (afb. 1). Het fibroom is vaak gesteeld. Irritatiefibromen komen vooral voor bij mensen die hun gebitsprothese het gehele etmaal door dragen. Soms, als het nog niet al te lang aanwezig is, verdwijnt een fibroom na lokale correctie van de gebitsprothese. Meestal is echter een chirurgische excisie nodig, na wondgenezing

gevolgd door een verbetering van de pasvorm van de gebitsprothese (Van Os et al, 1998; Raghoobar et al, 2004a).

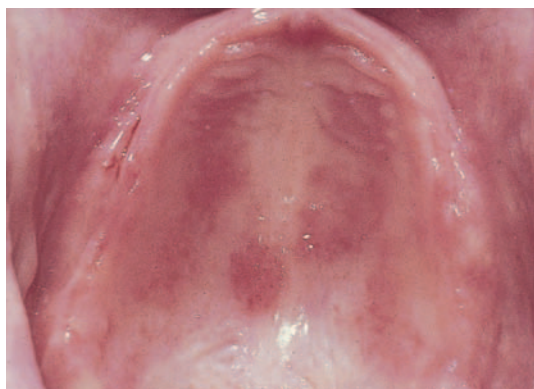Als tijdens het atrofieren van de edentate processus alveolaris het bedekkende slijmvlies niet of onvoldoende 'meeslinkt', resteert een dikke, beweeglijke, fibreuze slijmvlieslaag, 'flabby ridge' genoemd (afb. 2). Door de beweeglijkheid van een 'flabby ridge' laten de stabiliteit en/of de retentie van een hierop functionerende gebitsprothese te wensen over. Hierdoor kan de 'flabby ridge' regelmatig pijnlijk worden beschadigd of pijnlijk klem komen te zitten onder een protheserand. Chirurgische correctie, na wondgenezing gevolgd door een verbetering van de pasvorm van de gebitsprothese is dan weer de aangewezen behandeling (Van Os et al, 1998; Raghoobar et al, 2004a).

Cheilitis angularis is een branderige en bij het aanraken pijnlijke ontsteking van mondhoekragaden, vooral voorkomend bij edentate ouderen. De oorzaak kan een combinatie zijn van een orale candida-infectie, een gebitsprothese met slechte pasvorm en onvoldoende verticale dimensie. Om het probleem te behandelen, moet aandacht worden besteed aan deze etiologische factoren.

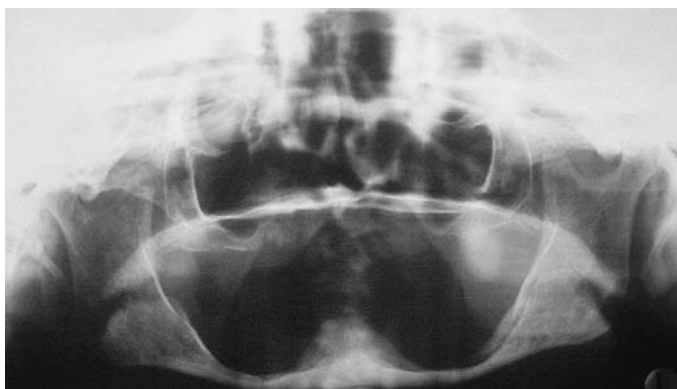
Stomatitis prothetica is een door roodheid gekenmerkte ontsteking van (een deel van) het door een gebitsprothese bedekte slijmvlies, meestal in de bovenkaak (afb. 3). Vaak gaat de ontsteking gepaard met pijn. Stomatitis prothetica kan zich plaatselijk of diffuus voordoen, terwijl er ook nog een papillomateuze variant bestaat, papillomatose of papillaire hyperplasie genoemd. De behandeling bestaat uit verbetering van de mondhygiëne en verbetering van de pasvorm van de gebitsprothese.

Gebitsprothese met een occlusie- en/of articulatiestoornis

De belangrijkste oorzaak van een stoornis in de occlusie is een discrepantie tussen de centrale relatie van de mandibula enerzijds en de maximale occlusie van de gebitsprothese anderzijds. Als tweede oorzaak kan het ontbreken van een bilateraal gebalanceerde articulatie worden genoemd. Telkens drukplaatsen op andere locaties, ook wel 'verspringende drukplaatsen' genoemd, zijn de in het oog springende uitingsvormen. Als de oorzaak van het probleem niet wordt onderkend, kan ook dit weer leiden tot een vicieuze cirkel van pijnen en correcties van de randen van een gebits-



Afb. 3. Licht pijnlijke lokale stomatitis prothetica in de bovenkaak door een slecht passende gebitsprothese.



Afb. 4. Orthopantomogram met extreme atrofie van de processus alveolaris mandibulae tot aan de canalis mandibularis.

prothese. De juiste behandeling is het wegslijpen van het in de centrale relatie optredende premature contact en/of het uitvoeren van een relatieherstel in de vorm van naregistatie, remounten en reoccluderen (Van Os et al, 1998).

Extreme atrofie van de edentate processus alveolaris

Het atrofieren van de edentate processus alveolaris begint direct na het verloren gaan van de gebitselementen (Jahangiri et al, 1998). Het botverlies is het grootst in de eerste 6 maanden, maar gaat daarna gestaag door. De atrofiesnelheid vertoont individuele variatie. Veel langdurig tandeloozen kampen met extreme vormen van atrofie van de edentate processus alveolaris, vooral in de onderkaak. Soms is in de onderkaak de atrofie zo ernstig dat alle bot craniaal van het foramen mentale of van de canalis mandibularis is verdwenen (afb. 4). Er is dan geen botbedekking meer voor de nervus mentalis of de nervus alveolaris inferior. Elke belasting door de gebitsprothese geeft druk op de nervus en dat zorgt voor een opeenstapeling van pijnervaringen. In de bovenkaak kan zich hetzelfde proces voltrekken en kan door atrofie het foramen incisivum zijn botbedekking verliezen. Het gevolg is dat bij belasting vervelende pijnsensaties van de nervus nasopalatinus in het voorste deel van de bovenkaak ontstaan.

Anatomische bijzonderheden van het kaakbot

Anatomische bijzonderheden van het kaakbot, zowel in de boven- als in de onderkaak, kunnen de oorzaak zijn van persistentere of steeds weerkerende drukplaatsen van het bedekkende slijmvlies. Tot deze anatomische bijzonderheden kunnen worden gerekend: scherpe smalle botranden, ondersnijdingen van de processus alveolaris, exostosen (inclusief torus palatinus en torus mandibularis) en een excessieve sutura palatina mediana. Dit zijn allemaal grotere of kleinere onregelmatigheden in het botoppervlak (afb. 5). Bij het in- of uitdoen van een gebitsprothese of bij een gebitsprothese die tijdens de functie niet stabiel op zijn plaats blijft, worden vooral de top of de randen van deze anatomische bijzonderheden extra en ongelijkmatig belast. Hierdoor raakt het slijmvlies chronisch geïrriteerd of beschadigd.

Door ongelijkmatig optredende atrofie van het kaakbot kan het botoppervlak venijnig scherpe lokale uitsteeksels of randen krijgen. Door botatrofie aan de buccale en palatina-

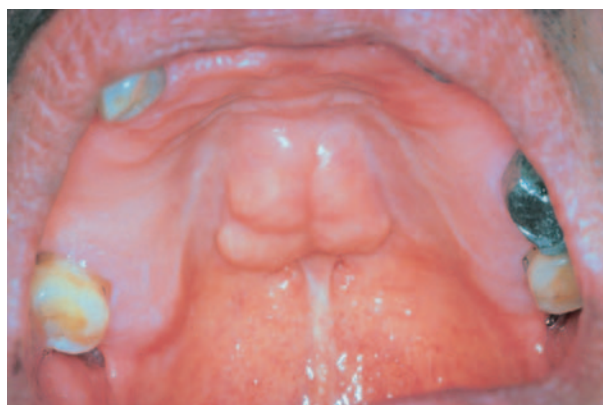le of linguale zijde van de top van een processus alveolaris kan centraal een scherpe toprand ontstaan. De linea mylohyoidea is al een normaal anatomisch scherpe rand die door de lokale botatrofie nog scherper kan worden. Een botuitsteeksel of een scherpe botrand kan het periost en/of de botzijde van het bedekkende slijmvlies irriteren en beschadigen. Deze beschadigingen kunnen chronische pijn veroorzaken, maar ze zijn niet altijd als drukplaatsen zichtbaar.

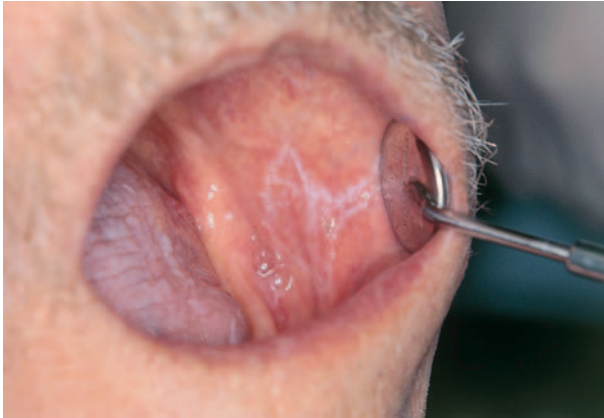Ondersnijdingen van een processus alveolaris kunnen onderdeel zijn van een normale anatomie, zoals vrijwel altijd in het bovenfront, of ze kunnen ontstaan of worden geaccentueerd in het voortschrijdende proces van botatrofie.

Exostosen, inclusief een torus palatinus en een torus mandibularis, en een excessieve sutura palatina mediana zijn anatomische structuren die bij de vervaardiging van een gebitsprothese moeten worden ontlast. Deze ontlasting is niet alleen nodig vanwege de grote kans op het ontstaan van pijnlijke drukplaatsen, maar ook als mogelijk oorzaak van een probleem met de stabiliteit en/of de retentie van een gebitsprothese (Van Os et al, 1998; De Baat en De Baat, 2000).

Pijnklachten door anatomische bijzonderheden van het kaakbot kunnen worden behandeld door de gebitsprothese ter plaatse te ontlasten. In lastigere gevallen waarbij prothetische aanpassingen onvoldoende soelaas bieden, kan een chirurgische correctie en eventueel een behandeling

Afb. 5. Grote en gelobde torus palatinus in een pre-edentate mond.





Afb. 6. Licht pijnlijke lichen planus van het wangslimvlies. Ook op de tong is lichen planus zichtbaar.

met implantaten worden overwogen (Raghoobar et al, 2004a, Raghoobar et al, 2004b).

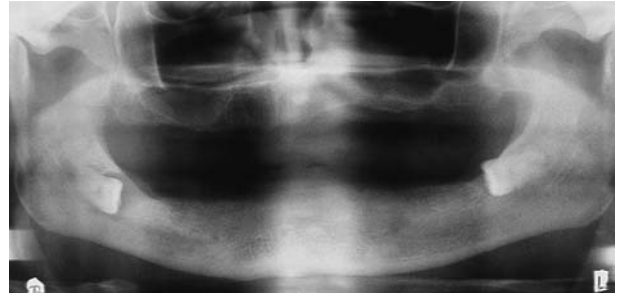
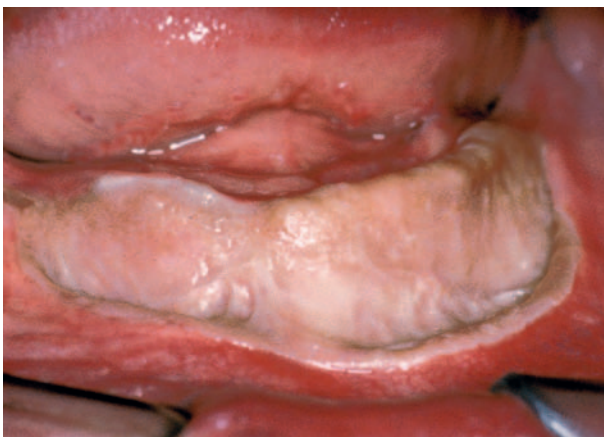Niet aan een gebitsprothese gerelateerde slijmvliesafwijkingen

Een belangrijke laesie van het orale slijmvlies die pijn kan veroorzaken, is het mondholtecarcinoom (Van der Waal et al, 2003). Predisponerende factoren voor het ontstaan van een mondholtecarcinoom zijn veel roken en overmatige alcoholconsumptie. Chronische irritatie van een slecht passende gebitsprothese wordt niet tot de etiologische factoren gerekend. De gebitsprothese is echter ook niet met zekerheid uit te sluiten als etiologische factor, zeker niet in combinatie met roken en alcoholconsumptie.

Als een patiënt vanwege een maligniteit radiotherapie in het hoofd-halsgebied moet ondergaan, kan een tijdelijk optredende mucositis zeer pijnlijk zijn. Ondanks alle inspanningen van onderzoekers is nog geen effectieve behandeling beschikbaar (Stokman, 2005).

Andere in en rond een edentate (oudere) mond voorkomende, niet aan een gebitsprothese gerelateerde slijmvliesafwijkingen die pijn kunnen veroorzaken zijn: afte, herpes simplex, herpes zoster, (erosieve) lichen planus (afb. 6),

Afb. 8. In de onderkaak is in het verleden een omslagplooi-verdieping met behulp van een vrij huidtransplantaat uitgevoerd (met dank aan prof. dr. G.M. Raghoobar).



Afb. 7. Orthopantomogram met beiderzijds geïmpacteerde derde molaren in de onderkaak die in relatie kunnen staan tot de canalis mandibularis, vooral aan de rechterzijde.

slijmvliespemfigoïd en een metastase van een zich elders in het lichaam bevindende tumor (Van der Waal et al, 2003).

Mondbranden

Van mondbranden wordt gesproken als er klachten zijn van pijn, branderigheid of een onaangenaam gevoel van (een deel van) het mondslimvlies en de tong of de boven- en de onderlip. Er zijn geen tekenen van ontsteking en de oorzaak van de klachten is onbekend. Vaak wordt gedacht aan een allergische reactie, maar dit wordt niet ondersteund door de uitkomst van allergietesten. Noch voor de pijn, noch voor de branderigheid is een afdoende behandeling voorhanden. Bij veel patiënten verminderen of verdwijnen de klachten op den duur spontaan (Van der Waal et al, 2003).

Toxische en allergische reacties

Het materiaal van een gebitsprothese kan bij edentaten een toxische of allergische reactie teweegbrengen (Huang et al, 2001; Yang et al, 2003; Feilzer, 2004).

Lokale toxische reacties worden in gang gezet door het cellulaire afweersysteem en komen vaker voor bij vrouwen dan bij mannen. Ze doen zich meestal direct na het contact met het oorzakelijke materiaal voor. Symptomen zijn pijn, zwelling, ontsteking en necrose van het slijmvlies en zelfs van het kaakbot.

Bij allergische reacties, die pas na maanden of jaren manifest kunnen worden, is het humorale of immuunsysteem in actie gekomen. Symptomen zijn roodheid, zwelling en in ernstige gevallen ulceratie en erosie van het slijmvlies. De ernstige gevallen kunnen gepaard gaan met heftige pijn, smaakverlies, xerostomie en branderigheid. Het slijmvlies kan ook reageren met een op lichen planus gelijkende afwijking, een lichenoïde reactie genoemd, en ook lingua geographica komt voor.

Nervusletsel

Chirurgische behandelingen aan de processus alveolaris hebben soms een risico van beschadiging van (eindvertakkingen van) zenuwen, vooral in de mandibula (De Koomen, 1982; Engels, 1986). Chirurgische verwijdering van gebits-elementen of wortelresten of het plaatsen van implantaten zijn behandelingen die de uiterste vorm van zorgvuldigheid

vereisen om letsels van de nervus alveolaris inferior, de nervus mentalis of de nervus lingualis te voorkomen. Een nervusletsel leidt meestal tot een veranderde gevoelsensatie, vaak aangeduid als een sensibiliteitsstoornis, die in de loop van de tijd kan verminderen (Hedegus en Diecidue, 2006). Sommige patiënten ervaren pijn in een gebied met een veranderde gevoelsensatie (anaesthesia dolorosa). In een tandeloze kaak kan het ook voorkomen dat een normaal niet-pijnlijke prikkel, zoals aanraking, pijnlijk is (allodynie) of dat een lichte pijnprikkel als heftig wordt ervaren (hyperalgesie). Deze pijnen worden aangeduid als neuropathische pijnen (Delcanho, 1995).

Bij langdurig tandeloze patiënten die klagen over pijn moet altijd rekening worden gehouden met de aanwezigheid van een geïmpacteerd gebitselement of een wortelrest of een restant van een restauratie van een gebitselement dat bij de extractie van het gebitselement in de kaakalveole is terechtgekomen. Door resorptie van de edentate processus alveolaris kunnen deze impactaties in het kaakbot migreren en in contact komen met een van de nervi en daarmee de oorzaak van pijn worden (afb. 7).

De behandeling van een impactatie is uiteraard zorgvuldige chirurgische verwijdering zonder nervusletsel te veroorzaken. Bij neuropathische pijn kan worden gedacht aan een microneurochirurgische behandeling en aan medicamenteuze behandeling. Toe te passen medicamenten zijn een pijnstillende gel, anticonvulsiva en tricyclische antidepressiva.

Slijmvlies- of huidtransplantaat

Vóór het tijdperk van de implantaten kon ter behandeling van een atrofische processus alveolaris met behulp van een vrij huid- of slijmvliestransplantaat een omslagplooiverdieping of een botaugmentatie worden uitgevoerd (De Koomen, 1982; Engels, 1986; Jennings, 1989). Door de in de beleving van patiënten betere resultaten met een door implantaten gedragen overkappingsprothese is de indicatie voor een omslagplooiverdieping en een botaugmentatie sterk teruggedrongen (Raghoobar et al, 2000). Vooral in de oudere leeftijdscategorieën treft men nog patiënten aan die in het verleden een omslagplooiverdieping of botaugmentatie hebben ondergaan (afb. 8). Een vrij slijmvliestransplantaat wordt nog wel preoperatief of bij het optreden van klachten toegepast om een gezond, goed aangehecht en gekeratiniseerd slijmvlies rond implantaten te krijgen (Cranin, 2002).

Een goed vrij huidtransplantaat hecht aan het periost en is niet beweeglijk, heeft de juiste dikte (0,2-0,6 mm) en vertoont geen wondcontractie. Huidtransplantaten hebben het nadeel van desquamatie, droogheid en soms haargroei. Een goed vrij slijmvliestransplantaat hecht aan het periost en is niet beweeglijk, is gekeratiniseerd (palatum) en niet oedemateus (Raghoobar en Vissink, 1995; Froschl en Kerscher, 1997).

Niet goed aan het periost hechtende, beweeglijke, te dikke of te dunne, contraherende en te droge vrije transplantaten kunnen een oorzaak zijn van pijn. Vooral een te dun transplantaat is moeilijk te diagnosticeren en patiënten kunnen soms jarenlang pijn lijden door een ogenschijnlijk gezond slijmvlies- of huidtransplantaat voordat de juiste diagnose wordt gesteld.

Myocardischemie

Klachten over pijn in een edentate mond waarvoor geen odontogene of andere orale oorzaak kan worden vastgesteld, kunnen symptomen zijn van myocardischemie (Durso et al, 2003; De Oliveira Franco et al, 2005). Myocardischemie wordt veroorzaakt door (athero)sclerose van de kransslagaders waardoor de bloedtoevoer naar het myocard wordt belemmerd of afgesloten. Een belemmering in de bloedtoevoer leidt tot angina pectoris en een volledige afsluiting tot een myocardinfarct. Symptomen van beide ziekten zijn een pijnlijk of zwaar gevoel onder het borstbeen met uitstralende pijn naar de linkerarm, de schouder(s), de rug tussen de schouderbladen en de kaken. De pijn bij een myocardinfarct is intenser dan bij angina pectoris. In sommige gevallen is er alleen pijn in de kaken, enkelzijdig of dubbelzijdig. Omdat snelle diagnostiek van levensbelang kan zijn, dienen mondzorgverleners bij een patiënt met acute, maar ook met al langer bestaande orofaciale pijn zonder aanwijsbare orofaciale oorzaak altijd attent te zijn op de mogelijkheid van myocardischemie.

Slotbeschouwing

Ook bij (langdurig) tandelozen verdient een klacht over orofaciale pijn altijd serieus onderzoek. Als niet direct een oorzaak voor de pijn kan worden vastgesteld, kunnen alle in dit artikel genoemde mogelijke oorzaken worden overwogen. Bij een benadering van het probleem per uitsluiting, blijven meestal 1 of 2 en soms 3 mogelijkheden over die nader onderzoek verdienen. Deze differentiële diagnoses leiden vaak, maar helaas niet altijd, tot een diagnose.

Literatuur

- ✧ *Baat C de*. Een kunstgebit, een kwestie van aanpassen? Nijmegen: Katholieke Universiteit Nijmegen, 1990. Academisch proefschrift.
- ✧ *Baat P de, Baat C de*. Torus palatinus en torus mandibularis. In: Steenberghe D van, Baat C de, Braem MJA, Carels CEL, Roodenburg JLN, Snel LC, Welses W van (red.). Het tandheelkundig jaar 2001. Houten/Diegem: Bohn Stafleu Van Loghum, 2000.
- ✧ *Baat C de*. Onderzoeksmethoden in de tandheelkunde 1. Methoden om de retentie van gebitsprothesen te kwantificeren. Ned Tijdschr Tandheelkd 2004; 111: 206-212.
- ✧ *Batenburg RHK*. Implants supporting mandibular overdentures. A prospective comparative clinical study. Groningen: Rijksuniversiteit Groningen, 1998. Academisch proefschrift.
- ✧ *Boerrigter EM*. Implant-retained mandibular overdentures: clinical and psychosocial aspects. Groningen: Rijksuniversiteit Groningen, 1995. Academisch proefschrift.
- ✧ *Bouma J*. On becoming edentulous. An investigation into the dental and behavioural reasons for full mouth extractions. Groningen: Rijksuniversiteit Groningen, 1987. Academisch proefschrift.
- ✧ *Bruggenkate CM ten*. Clinical and radiological aspects of oral implants, with special emphasis on the I.T.I. hollow cylinder implant. Amsterdam: Vrije Universiteit, 1990. Academisch proefschrift.
- ✧ *Cranin AN*. Implant surgery: the management of soft tissues. J Oral Implantol 2002; 28: 230-237.
- ✧ *Cume MS*. Overkappingsprothesen op implantaten. Een landelijke evaluatie-studie naar de toepassing van tandheelkundige implantaten in combinatie met een overkappingsprothese. Utrecht: Rijksuniversiteit Utrecht, 1993. Academisch proefschrift.

- *Delcanho RE*. Neuropathic implications of prosthodontic treatment. *J Prosthet Dent* 1995; 73: 146-152.
- *De Oliveira Franco AC, De Siqueira JT, Mansur AJ*. Bilateral facial pain from cardiac origin. A case report. *Br Dent J* 2005; 198: 679-680.
- *Durso BC, Israel MS, Janini ME, Cardoso AS*. Orofacial pain of cardiac origin: a case report. *Cranio* 2003; 21: 152-153.
- *Engels SEW*. Retentie en resorptie. Een retrospectief klinisch vergelijkend onderzoek naar de resultaten van de prothetische behandeling bij atrofie van de onderkaak met of zonder vestibulum-mondbodemplastiek. Amsterdam: Vrije Universiteit, 1986. Academisch proefschrift.
- *Feilzer AJ*. Onderzoeksmethoden in de tandheelkunde 3. Materiaalanalyse in het kader van de diagnostiek van toxische en allergische reacties. *Ned Tijdschr Tandheelkd* 2004; 111: 357-360.
- *Fontijn-Tekamp FA*. Masticatory function: Loss of teeth, (over)dentures, and impact of implant-treatment. Nijmegen: Katholieke Universiteit Nijmegen, 2000. Academisch proefschrift.
- *Froschl T, Kerscher A*. The optimal vestibuloplasty in preprosthetic surgery of the mandible. *J Craniomaxillofac Surg* 1997; 25: 85-90.
- *Geertman ME*. Implant-retained mandibular overdentures: clinical evaluation, satisfaction and mastication. Nijmegen: Katholieke Universiteit Nijmegen, 1995. Academisch proefschrift.
- *Hedegus F, Diecidue RJ*. Trigeminal nerve injuries after mandibular implant placement – practical knowledge for clinicians. *Int J Oral Maxillofac Implants* 2006; 21: 111-116.
- *Heijdenrijk K*. Two-stage dental implants inserted in a one-stage procedure. A prospective comparative clinical study. Groningen: Rijksuniversiteit Groningen, 2002. Academisch proefschrift.
- *Huang FM, Tai KW, Hu CC, Chang YC*. Cytotoxic effects of denture base materials on a permanent human oral cell line and on primary human oral fibroblasts in vitro. *Int J Prosthodont* 2001; 14: 439-443.
- *Jahangiri L, Devlin H, Ting K, Nishimura I*. Current perspectives in residual ridge remodeling and its clinical implications: a review. *J Prosthet Dent* 1998; 80: 224-237.
- *Jennings DE*. Treatment of the mandibular compromised ridge: a literature review. *J Prosthet Dent* 1989; 61: 575-579.
- *Jonkman REG, Plooi J*. Wortels onder een kunstgebit, behouden? Nijmegen: Katholieke Universiteit Nijmegen, 1992.
- *Kalk W*. Het kunstgebit een blij bezit? Amsterdam: Vrije Universiteit, 1979. Academisch proefschrift.
- *Kalsbeek H, Schuller AA, Kivitt MM, Baat C de*. Mondzorg in verpleeg- en verzorgingshuizen en instellingen voor verstandelijk gehandicapten. *Ned Tijdschr Tandheelkd* 2006; 113: 90-95.
- *Kampen FMC van*. Implant-supported overdentures. A clinical and functional comparison of magnet, bar-clip and ball-socket retained mandibular overdentures. Utrecht: Universiteit Utrecht, 2006. Academisch proefschrift.
- *Koomen HA de*. De verhoging van de geresorbeerde mandibula. Nijmegen: Katholieke Universiteit Nijmegen, 1982. Academisch proefschrift.
- *Kwakman JM*. The compromised mandible, implant-related aspects. Nijmegen: Katholieke Universiteit Nijmegen, 1997. Academisch proefschrift.
- *Leeuw de R*. De patiënt met chronische en/of complexe orofaciale pijn: anamnese en diagnostisch onderzoek. *Ned Tijdschr Tandheelkd* 2006; 113: 446-455.
- *Lever E*. Zwervers op zoek naar Utopia. Beleving en verwachtingen van patiënten met orofaciale pijn. *Ned Tijdschr Tandheelkd* 2006; 113: 456-459.
- *Os JH van, Baat C de, Kalk W*. Protheseproblemen. Maarssen: Elsevier/Bunge, 1998.
- *Raghoobar GM, Vissink A*. Huid- en mucosatransplantaten. De plaats binnen de preprothetische chirurgie en de implantologie. *Ned Tijdschr Tandheelkd* 1995; 102: 340-343.
- *Raghoobar GM, Meijer HJA, Stegenga B, Hof MA van 't, Oort RP van, Vissink A*. Effectiveness of three treatment modalities for the edentulous mandible. A five-year randomized clinical trial. *Clin Oral Implants Res* 2000; 11: 195-201.
- *Raghoobar GM, Schoen PJ, Vissink A*. Reconstructieve preprothetische chirurgie 1. Correcties van weke delen en bot. *Ned Tijdschr Tandheelkd* 2004a; 111: 179-184.
- *Raghoobar GM, Schoen PJ, Vissink A*. Reconstructieve preprothetische chirurgie 2. Preïmplantaire chirurgie. *Ned Tijdschr Tandheelkd* 2004b; 111: 185-189.
- *Rossum GMJM van*. Het kunstgebit, een noodzakelijk kwaad? Nijmegen: Katholieke Universiteit Nijmegen, 1988. Academisch proefschrift.
- *Stegenga B, Bont LGM de*. Diagnostiek en classificatie van orofaciale pijnen in de eerste lijn. *Ned Tijdschr Tandheelkd* 2006; 113: 437-441.
- *Stellingsma C*. The extremely resorbed mandible: a comparative, prospective study of three treatment strategies. Groningen: Rijksuniversiteit Groningen, 2004. Academisch proefschrift.
- *Stokman MA*. New options for evaluation and intervention of cancer therapy induced oral mucositis. Groningen: Rijksuniversiteit Groningen, 2005. Academisch proefschrift.
- *Vervoorn JM*. Denture satisfaction. Groningen: Rijksuniversiteit Groningen, 1991. Academisch proefschrift.
- *Waal I van der, Kwast WAM van der, Wal JE van der*. Pathologie van de mondholte. Houten: Bohn Stafleu Van Loghum, 2003.
- *Waas MAJ van*. Een kunstgebit, een kwestie van doorbijten. Een onderzoek naar problemen van mensen met een gebitsprothese. Utrecht: Rijksuniversiteit Utrecht, 1985. Academisch proefschrift.
- *Wismeijer D*. The Breda implant overdenture study. An evaluation of clinical and radiological conditions, satisfaction and cost effectiveness in patients treated with mandibular overdentures on ITI-implants. Amsterdam: Vrije Universiteit, 1996. Academisch proefschrift.
- *Yang HW, Chou LS, Chou MY, Chang YC*. Assessment of genetic damage by methyl methacrylate employing in vitro mammalian test system. *Biomaterials* 2003; 24: 2909-2914.

Summary

Pain in edentulous patients

In daily social life, orofacial pain is strongly associated with teeth. However, edentulousness is no lifetime guarantee of being pain-free in the orofacial region. Common oral pains in edentulous people are caused by denture misfits or occlusal errors, by alveolar ridge atrophy, by (sharp) exostoses, and by non-denture-related mucosal lesions. Less common or hard to diagnose pains are caused by burning mouth syndrome, toxic or allergic reactions, nerve injuries, mucosal or skin grafts, and ischaemic heart disease.

Bron

C. de Baat

Uit de afdeling Preventieve en Curatieve Tandheelkunde van het Universitair Medisch Centrum St Radboud in Nijmegen

Datum van acceptatie: 26 juni 2006

Adres: prof. dr. C. de Baat, UMC St Radboud, huispost 117, postbus 9101, 6500 HB Nijmegen
c.debaat@dent.umcn.nl