

Radiologisch onderzoek voor verwijdering derde molaren onderkaak

Het maken van een röntgenopname van een derde molaar in de onderkaak alvorens te beslissen deze te verwijderen wordt gezien als 'good practice'. Het radiologisch beeld dient het hele gebitselement te laten zien en het omliggende bot in relatie tot de anatomische structuren, waarvan de canalis mandibularis de belangrijkste is. Hiermee kan een inschatting worden gemaakt van de mogelijk te verwachten complicaties bij de verwijdering van de betreffende derde molaar. In het onderhavige onderzoek werd in tandartspraktijken gekeken naar de aanwezigheid en kwaliteit van röntgenopnamen voorafgaand aan de verwijdering van een derde molaar in de onderkaak.

In Denemarken werden 18 willekeurige tandartspraktijken bezocht door 2 observatoren. Deze bestudeerden de patiëntendossiers, inclusief röntgenopnamen. Gekeken werd naar het type apparaat waarmee de opname was gemaakt, de kwaliteit van de opname, overprojectie van het gebitselement en canalis mandibularis en door de patiënt gerapporteerde uitval van nervussensibiliteit.

In totaal werden 1.500 derde molaren in de onderkaak verwijderd. Voorafgaand was bij 1.090 een intraorale röntgenopname gemaakt, bij 468 een panoramische röntgenopname en bij 67 een conebeamcomputertomogram (CBCT). Van de derde molaren met een intraorale röntgenopname werden er 1.000 verwijderd, van de gebitselementen met een panoramische röntgenopname 433 en van de gebitselementen met een CBCT-opname alle 67. Bij 90 derde molaren werd aanvullend röntgenologisch onderzoek verricht. In deze beslissing speelde de overprojectie van het gebitselement en de canalis mandibularis een significante rol. Tweederde van de intraorale röntgenopnamen was van goede kwaliteit, een derde was onvoldoende en er was geen verschil tussen het gebruik van een sensor of van fosforplaatjes. De kans op extra röntgenologisch onderzoek nam toe als de intraorale röntgenopname van slechte kwaliteit was, maar werd slechts in 11% van de gevallen uitgevoerd. In totaal werden 3 gevallen van permanente verstoring van de sensibiliteit aangetroffen (0,2%).

Geconcludeerd wordt dat de meeste derde molaren in de onderkaak werden verwijderd op basis van een intraorale röntgenopname, hoewel ongeveer een derde daarvan van onvoldoende kwaliteit was.

J.H.G. Poorterman

Bron

Matzen LH, Petersen LB, Wenzel A. Radiographic methods used before removal of mandibular third molars among randomly selected general dental clinics. *Dentomaxillofac Radiol* 2016; 45: 20150226.

Doelmatigheid van CBCT voor verwijdering mandibulaire derde molaren

Jarenlang is de panoramische röntgenopname de eerste keus röntgenonderzoek geweest voorafgaande aan de verwijdering van mandibulaire derde molaren. Als er sprake is van een overprojectie van de derde molaar en de canalis mandibularis of wanneer een nauw contact tussen beide wordt vermoed, kan een conebeamcomputertomogram (CBCT) worden geïndiceerd. Het overzicht dat in dit artikel wordt gepresenteerd geeft een evaluatie weer van de doelmatigheid van het gebruik van CBCT voor verwijdering van derde molaren door gebruik te maken van een hiërarchisch model van Fryback en Thornby uit 1991, bestaande uit 6 niveaus van bewijskracht.

De niveaus 1 tot en met 3 includeren onderzoeken met een lage bewijskracht die vooral gaan over de technische mogelijkheden van de radiologische methode en over de diagnostische accuraatheid van de betreffende opnamen. Niveaus 4 tot en met 6 includeren onderzoeken met de hoogste bewijskracht en waarin de diagnostische impact van een radiologische methode op de behandeling van de patiënt wordt beoordeeld, naast de waarde voor de uitkomst voor de patiënt en voor de gemeenschap (inclusief de kosten van de betreffende methode).

Geconcludeerd wordt dat er maar weinig onderzoek met een grote bewijskracht is naar de doelmatigheid van CBCT voor verwijdering van derde molaren, bovendien werd in de meeste onderzoeken geconcludeerd dat in de meeste gevallen een periapicale röntgenopname of een panoramische röntgenopname ook voldoet. Echter, CBCT kan worden voorgesteld als er 1 of meer tekenen zijn dat er een nauw contact is tussen canalis mandibularis en de betreffende derde molaar op de tweedimensionale röntgenopname. Als ten minste de opvatting leeft dat het maken van een CBCT de behandeling of de uitkomst van de behandeling zal veranderen.

J.H.G. Poorterman

Bron

Matzen LH, Wenzel A. Efficacy of CBCT for assessment of impacted mandibular third molars: a review based on a hierarchical model of evidence. *Dentomaxillofac Radiol* 2015; 44: 20140189.

CBCT voor extractie mandibulaire derde molaren: economische en gezondheidsimplicaties

Implementatie van nieuwe medische technologie moet gebaseerd zijn op voordelen voor de patiënt en voor de gemeenschap. Een relatief nieuwe ontwikkeling als conebeamcomputertomografie (CBCT) is daarop geen uitzondering. De meest voorkomende chirurgische behandeling in de tandheelkunde is de verwijdering van een derde molaar

in de onderkaak. Een belangrijk risico daarbij is de beschadiging van de nervus mandibularis. Het gebruik van CBCT zou dit risico aanzienlijk kunnen verkleinen omdat de verworven 3D-beelden een betere voorspelling van de ligging van de nervus bieden. In dit onderzoek werd berekend wat de kosten zouden zijn om routinematig een CBCT-opname te maken voor verwijdering van een derde molaar en wat hiervan het stralingsrisico is.

In Denemarken werden 17 tandheelkundige klinieken door 2 beoordelaars bezocht. Genoteerd werd het totaal aantal patiënten met een differentiatie naar leeftijd en geslacht en het aantal verwijderde derde molaren in de onderkaak in de jaren 2008-2014. Ook werd het totaal aantal verwijderde mandibulaire derde molaren in Denemarken in die jaren nagegaan door uit bepaalde regio's bekende aantallen te extrapoleren naar landelijke cijfers. Kosten van panoramische röntgenopnamen en CBCT-opnamen werden gebruikt om de totale kosten te kunnen berekenen. De kankerincidentie werd bepaald uit gestandaardiseerde levenscurves gebaseerd op lineaire aannames.

De geselecteerde klinieken leverden in totaal data van bijna 110.000 patiënten en 1.369 derde molaren in de onderkaak werden verwijderd. Statistische berekening voor heel Denemarken liet zien dat ongeveer 37.000 derde molaren zouden worden verwijderd tegen een totaal kostenplaatje van ruim € 6,6 miljoen wanneer routinematig gebruik zou worden gemaakt van CBCT-opnamen. De kankerincidentie als gevolg daarvan werd berekend op 0,46 per jaar.

Geconcludeerd wordt dat het moeilijk is om een uitspraak te doen over deze resultaten, maar dat ze heel bruikbaar zijn in een kosteneffectiviteitsanalyse van de klinische doelmatigheid van het gebruik van CBCT voor verwijdering van de derde molaar in de onderkaak.

J.H.G. Poorterman

Bron

Petersen LB, Olsen KR, Matzen LH, Vaeth M, Wenzel A. Economic and health implications of routine CBCT examination before surgical removal of the mandibular third molar in the Danish population. *Dentomaxillofac Radiol* 2015; 44: 20140406.

Restauratieve tandheelkunde

Vloeiende composiet als tussenlaag

Een systematisch literatuuroverzicht en meta-analyse hadden de evaluatie ten doel van de effectiviteit van een tussenlaag van vloeiende composiet in het verminderen van microlekkage van composietrestauraties. Van alle opgespoorde publicaties voldeden 18 artikelen aan de selectiecriteria. Daarvan hadden 12 artikelen betrekking op laboratoriumonderzoek bij geëxtraheerde gebitselementen en 6 op klinisch onderzoek. De selectie betrof klasse II- of klasse V-restauraties die als volgt moesten zijn vervaardigd: aanbrengen van een adhesief, aanbrengen van een dunne laag vloeiende composiet en polymerisatie, gevolgd door

restaureren met composiet. Als controle moesten restauraties zonder tussenlaag dienen. Het beoordelen van de microlekkage *in vivo* gebeurde onder andere op grond van randaansluiting, randverkleuring en secundaire cariës.

Uit de resultaten van de analyse bleek dat een tussenlaag van vloeiende composiet geen significante reductie gaf van de microlekkage.

Ch. Penning

Bron

Boruziniat A, Gharaee S, Shirazi AS, Majidinia S, Vatanpour M. Evaluation of the efficacy of flowable composite as lining material on the microleakage of composite resin restorations: a systematic review and meta-analysis. *Quintessence Int* 2016; 47: 93-101.

Klinische ervaring beïnvloedt restauratiekwaliteit

Een klinisch onderzoek had ten doel vast te stellen in hoeverre klinische ervaring een rol speelt ten aanzien van de duurzaamheid van composietrestauraties. De hechting aan het tandweefsel speelt daarbij een cruciale rol en de veronderstelling ligt voor de hand dat een adhesief dat een gering aantal stappen vergt voor de hechtprocedure leidt tot minder kans op fouten.

Het onderzoek betrof de restauratie en evaluatie van 90 niet-carieuze cervicale laesies bij 42 patiënten. De behandelingen werden uitgevoerd door een ervaren tandarts, met uitzondering van de applicatie van het adhesief, die werd verricht door een onervaren behandelaar (student tandheelkunde) of een ervaren behandelaar (staflid). Alle behandelingen werden verricht onder rubberdam. De laesies werden gereinigd met puimsteen en vervolgens werd het dentine licht opgeruwd. In het glazuur werd een 1 mm brede bevel aangebracht. Hechting vond bij de helft van de laesies plaats met een type 1 ets-en-spoeladhesief (Optibond FL™) en bij de overige laesies met een type 4 zelfetsend adhesief (G-Bond™). Na aanbrengen van de hechtlaag volgde laagsgewijs restaureren met een nano-hybride composiet (Venus Diamond™). De restauraties werden periodiek beoordeeld op retentie, randaansluiting, randverkleuring, secundaire cariës, postoperatieve sensibiteit en pulpavitaliteit, en gescoord als perfect (A), acceptabel (B) of onacceptabel (C).

Na 3 jaar waren nog 86 restauraties beschikbaar voor evaluatie (1 patiënt was uitgevallen). In alle groepen bedroeg de retentie 100%. De vitaliteit van de pulpa was bij geen van de gebitselementen verloren gegaan. Secundaire cariës had zich niet voorgedaan. Postoperatieve sensibiteit deed zich alleen voor in de zelfetsgroep. De factoren operateur (ervaren/niet ervaren) en adhesiefsysteem (zelfetsend/ ets-en-spoel) waren significant van invloed op de resultaten. De ervaren operateur behaalde gelijke scores in beide adhesiefgroepen Optibond FL™ en G-Bond™, terwijl de student beter scoorde in de groep Optibond FL™.

Over de hele linie scoorde de student echter significant lager dan het staflid. Randverkleuring was in alle groepen toegenomen, maar C-scores werden alleen toegekend in de studentgroep. Ten aanzien van de randaansluiting bereikte het staflid een hogere score in de zelfetsgroep dan in de ets-en-spoelgroep. De student scoorde in beide groepen ongeveer gelijk.

De onderzoekers concluderen dat een adhesief dat in weinig stappen wordt geapliceerd niet altijd minder techniekgevoelig is. Zij merken op dat Optibond FL™ minder gevoelig is voor de vochtigheidsgraad van het dentine dan G-Bond™, hetgeen de slechtere resultaten van de student kan verklaren met G-Bond™.

Ch. Penning

Bron

Scotti N, Comba A, Gambino A, et al. Influence of operator experience on non-carious cervical lesion restorations: Clinical evaluation with different adhesive systems. Am J Dent 2016; 29: 33-38.

Materiaalkunde

Afwerken en polijsten van composiet

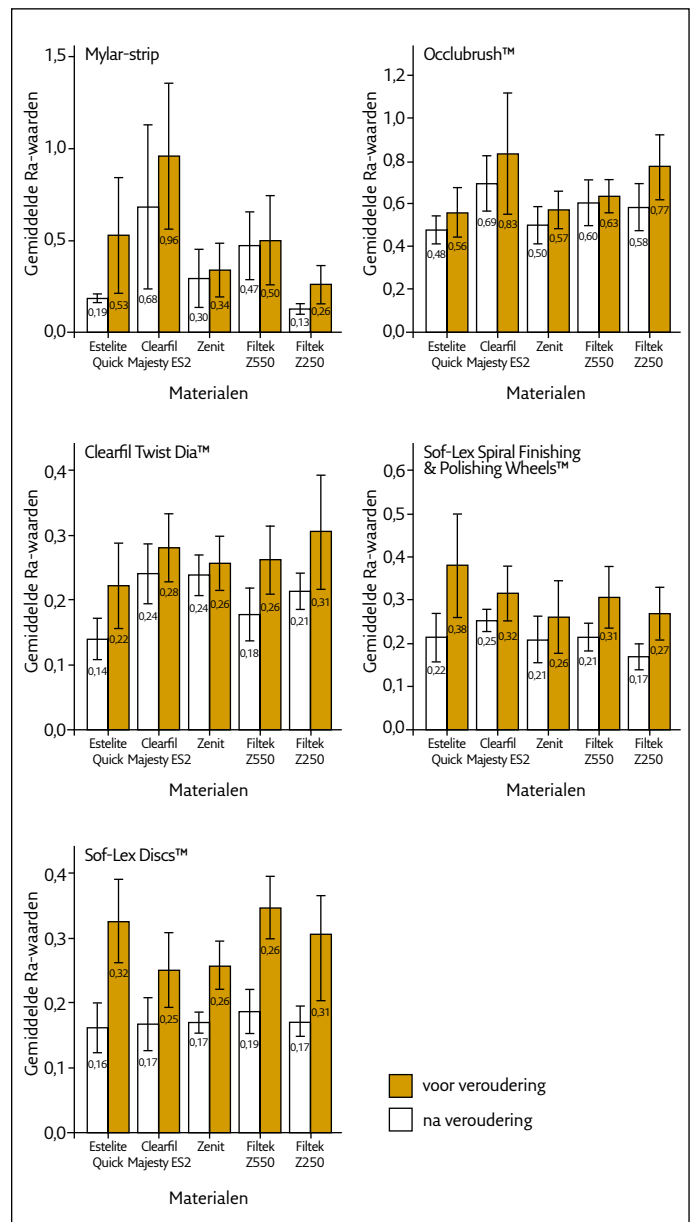
Een laboratoriumonderzoek had ten doel de effectiviteit vast te stellen van 4 polijstsystemen bij 4 nanocomposieten en 1 microhybride composiet (zie tab. 1 en 2). Proefschijfjes werden vervaardigd van 8x2 mm. Een stalen mal werd gevuld met composiet, afgedekt met een Mylar-strip en gepolymeriseerd. De schijfjes werden vlak geschuurd met schuurpapier, met uitzondering van een controlegroep. Vervolgens werden ze gedurende 45 seconden bewerkt met een polijstmiddel. Daarna volgde het meten van de oppervlakterutheid met een profiometer. Een tweede meting werd verricht nadat de schijfjes een kunstmatige veroudering hadden ondergaan door ze te onderwer-

Composiet	Type
Clearfil Majesty ES 2™	Nanohybride
Filtek Z550™	Nanohybride
Estelite Quick™	Supra-nanofijn
Zenit™	Nanoseramic
Filtek 250™	Microhybride

Tabel 1. De toegepaste composieten.

Polijststelsel	Samenstelling	Vorm
Occlubrush™	Vezels met siliciumcarbide	Borsteltje
Clearfil Twist Dia™	Rubber met diamantkorrels	Wieltje
Sof-Lex Spiral Finishing en Polishing Wheels™	Elastomeer met Al ₂ O ₃	Wieltje
Sof-Lex Disks™	Al ₂ O ₃	Schijfje

Tabel 2. De toegepaste polijstsystemen.



Afb. Gemiddelde oppervlakterutheid (Ra) voor en na veroudering van composiet-monsters.

pen aan een thermische wisselbelasting van 10.000 cycli. De resultaten zijn weergegeven in de afbeeldingen.

De onderzoekers concluderen dat composiettype én polijstmiddel significant van invloed zijn op de oppervlakterutheid van composiet, zowel voor als na veroudering. Er is een significante interactie tussen polijstmethode en composiettype. Occlubrush™-borsteltjes gaven een grotere oppervlakterutheid bij alle composieten, voor en na veroudering, in vergelijking met de overige polijstmiddelen. De onderzoekers merkten op dat een oppervlakterutheid van minder dan 0,2 µm wordt beschouwd als acceptabel.

Ch. Penning

Bron

Aytac F, Karaarslan ES, Agaccliglu M, Tastan E, Buldur M, Kuyucu E. Effects of novel finishing and polishing systems on surface roughness and morphology of nanocomposites. J Esthet Restor Dent 2016; 28: 247-261.