

Tasten in het duister: niet gehoorde pijnklachten 1

Bij een zeer ernstig verstandelijk beperkte en doofblinde man is het ondanks farmacologische ondersteuning nog altijd zeer moeilijk om tandheelkundig mondonderzoek uit te voeren. Pijnklachten kan de man niet aangeven. Verdere diagnostiek en behandeling zijn met slechts orale sedatie niet mogelijk. Vanwege geconstateerde cariës en tandsteen wordt hij onder algehele anesthesie behandeld. Tijdens deze behandeling blijkt hij ook ernstige parodontale en periapicale problematiek te hebben. De wettelijke vertegenwoordiger van de patiënt blijkt tijdens de behandeling niet bereikbaar voor overleg over wijziging van het vooraf opgestelde behandelplan. Hierdoor wordt het tandheelkundig behandelteam voor een dilemma geplaatst. Deze casus wordt gepresenteerd op 17 maart 2017 tijdens het congres 'Uit de kunst', dat door de Vereniging tot Bevordering der Tandheelkundige Gezondheidszorg voor Gehandicapten (VBTGG) wordt georganiseerd. Exclusief krijgen de lezers van het *Nederlands Tijdschrift voor Tandheelkunde* deze casus nu al te lezen. De gekozen behandeling wordt gepubliceerd in de editie van april 2017.

D.J.F. Lambregts-van Marrewijk. *Tasten in het duister: niet gehoorde pijnklachten 1* Ned Tijdschr Tandheelkd 2017; 124: 130-132
doi: <https://doi.org/10.5177/ntvt.2017.03.17105>

Gegeven

Een doofblinde man van 54 jaar met een zeer ernstig verstandelijke beperking (IQ < 20) is sinds 2008 onder behandeling van een tandarts in een centrum voor bijzondere tandheelkunde. Hij woont in een woongroep van een instelling voor mensen met een beperking.

Tandheelkundig periodiek mondonderzoek en het verwijderen van tandsteen hebben in het verleden altijd plaatsgevonden met behulp van farmacologische ondersteuning bestaande uit een orale toegediende dosering dormicum. Daarnaast bleef de behandelstoel altijd rechtop. De dosering is door de jaren heen gevarieerd om te proberen tot een optimale sedatie en medewerking van de patiënt te komen. Soms lukte dit redelijk, maar meestal was controle en behandeling erg moeizaam en ging gepaard met veel tegenwerking door de patiënt. Bij een hogere dosering dormicum kwam de patiënt slaperig binnen, maar stuitte de tandarts nog steeds op veel afweer en verzet tijdens de gebitscontrole en -reiniging. Door de stress brak de patiënt door de sederende werking van de dormicum heen, waardoor het onvoldoende effectief was op het moment van het consult. Vervolgens was de patiënt daarna wel een groot deel van de dag slaperig. De dosering orale dormicum bij een volgend consult nog verder verhogen is geen wenselijke optie vanwege het risico op ademhalingsdepressie bij oversedatie. Het sedatieniveau moet in verband met de patiëntveiligheid goed in de gaten worden gehouden (Leroy, 2010). Dit gebeurde door een zogenoemde Arts Voor Gehandicapten

Leermoment

Soms is het bij mensen met een verstandelijke beperking en bij wie door een slechte coöperatie geen goed mondonderzoek mogelijk is, noodzakelijk om verdere diagnostiek en behandeling onder algehele anesthesie uit te voeren. Tijdens deze behandeling kan uit de verdere diagnostiek een noodzaak ontstaan het vooraf opgestelde behandelplan te wijzigen. Voor de voortgang van de behandeling onder algehele anesthesie is het noodzakelijk dat direct overleg met de wettelijke vertegenwoordiger kan plaatsvinden.

van de instelling die bij de gebitscontroles met hogere doseringen dormicum aanwezig was.

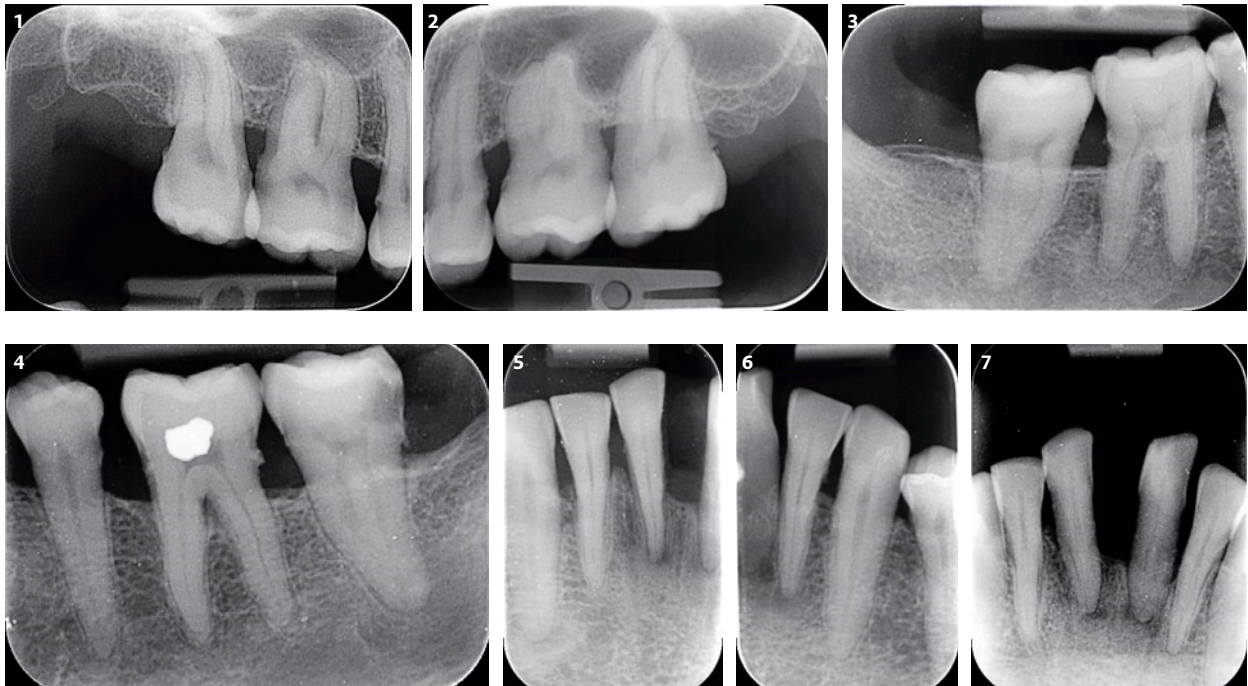
In juli 2016 komt de patiënt voor periodieke controle en is sprake van een vieze mond met een diepe caviteit in gebitselement 37 distobuccaal. Inspectie was moeizaam, maar er was een vermoeden dat extractie van het gebitselement geïndiceerd zou zijn. In verband met de *Wet op de geneeskundige behandelingsovereenkomst* werd aan de wettelijk vertegenwoordiger voorgesteld om behandeling onder algehele anesthesie te laten plaatsvinden, en deze te combineren met uitgebreide gebitsreiniging en verder mondonderzoek en röntgendiagnostiek. Door middel van het ondertekenen van het preoperatief informed consent-formulier werd toestemming voor de behandeling onder algehele anesthesie en voor het vooraf opgestelde voorlopige behandelplan verleend (KNMT, 2006; Legemate en Legemate, 2010).

Anamnese

Sociale anamnese

De oorzaak van de ernstige verstandelijke beperking van de patiënt is onbekend, maar waarschijnlijk heeft dit een perinatale oorzaak. De patiënt komt uit een gezin met 7 kinderen en was er 1 van een twee-eiige tweeling. Zijn tweelingbroer had ook een verstandelijke beperking en is op 5-jarige leeftijd overleden ten gevolge van een aangeboren hartafwijking (cor vitium). De patiënt is doof geboren. Er is geen enkele reactie op auditieve stimuli. De blindheid is het gevolg van automutilatie op jonge leeftijd; oogboren met de vingers heeft op 7-jarige leeftijd tot schijnbaar volledige blindheid geleid. Communicatie verloopt via aanrakingen. De patiënt herkent mensen om zich heen aan hun lichaamsgeur.

Aangezien de patiënt vanwege zijn ernstige verstandelijke beperking niet wilsbekwaam is, heeft hij een curator die zijn persoonlijke belangen behartigt en die de beslissingen moet nemen over geld, goederen, verzorging, verpleging, behandeling of begeleiding (Rijksoverheid, 2007; Ministerie van Veiligheid en Justitie 2016). Zijn vader is de



Afb. 1. Intraorale röntgenopname van gebitselementen 17 t/m 15: subgingivaal tandsteen, horizontaal gereduceerd botniveau en gebitselement 16 heeft distaal cariës en tevens interradiculair een zwarting.

Afb. 2. Intraorale röntgenopname van gebitselementen 25 t/m 27: subgingivaal tandsteen, horizontaal gereduceerd botniveau en ter plaatse van gebitselementen 25 en 26 een zwarting ten gevolge van cervicale insnoering.

Afb. 3. Intraorale röntgenopname van gebitselementen 47 en 46: subgingivaal tandsteen, horizontaal gereduceerd botniveau en cariës ter plaatse van gebitselementen 47 distaal en 44 distaal.

Afb. 4. Intraorale röntgenopname van gebitselementen 34 t/m 37: subgingivaal tandsteen en horizontaal gereduceerd botniveau. Gebitselement 37 heeft disto-occlusaal-buccaal diepe cariës, gebitselement 34 distaal cariës en gebitselement 36 vertoont interradiculair een zwarting.

Afb. 5. Intraorale röntgenopname van gebitselementen 41 t/m 43: horizontaal en verticaal gereduceerd botniveau en rond gebitselementen 41 en 31 periapicale zwartingen.

Afb. 6. Intraorale röntgenopname van gebitselementen 33 t/m 31: subgingivaal tandsteen en horizontaal gereduceerd botniveau. Ter plaatse van gebitselement 31 zijn periapicale zwartingen te zien en is sprake van een wortelkanaalsplitsing bij gebitselementen 31 en 32. Bij gebitselement 32 is twijfel omtrent aan- of afwezigheid van een periapicale afwijking.

Afb. 7. Intraorale röntgenopname van gebitselementen 42, 41, 31, 32: horizontaal gereduceerd botniveau met verticaal botverlies ter plaatse van gebitselementen 31, 41 en 42, periapicale zwartingen gebitselementen 31 en 41, gebitselement 32 heeft een normaal verloop van de parodontale spleet. Er zijn wortelkanaalsplitsingen te zien bij alle 4 de onderincisieven.

curator. Echter, deze is hoogbejaard en in slechte gezondheidstoestand en daarom neemt een broer van de patiënt deze taak voor de vader waar.

Medische anamnese

In het verleden gaven periodes van slecht eten, braken en ondervoeding ernstige gezondheidsproblemen. Bij het begin van de opname bij de instelling begin 2007 ging het eten goed, maar halverwege 2009 was er weer een slechte periode aangebroken, waarvoor na zeer uitgebreide onderzoeken geen lichamelijke oorzaak was aan te wijzen. Door zijn doofblindheid heeft hij weinig mogelijkheden om zichzelf te vermaken, of om te laten weten of hij iets wel of niet wil, of (lichamelijk) ongemak heeft. Sinds 2012 wordt er gewerkt met adviezen van Kentalis (specialistische organisatie op het gebied van diagnostiek, zorg en onderwijs voor mensen met een beperking in horen en communiceren), waarna de patiënt zich goed lijkt te voelen en minder rumineert. Hij gebruikt maagzuurremmende medicatie (omeprazol) in verband met oesophagitis als gevolg van gas-

tro-oesofageale reflux en rumineren, en tevens medicatie ter ondersteuning van de toiletgang (tamsulosine, bisacodyl, motilium en psylliumvezels). In verband met weigeren van veel eten (hij kauwt alleen maar brood) krijgt de patiënt nutridrink om voldoende voedingsstoffen binnen te krijgen.

Tandheelkundige anamnese

Bij zijn bezoeken aan de tandarts komt de patiënt altijd samen met begeleiding vanuit de woongroep. De contacten met de familie lopen via de begeleiding van de woongroep met de broer van de patiënt, die belangrijke zaken en beslissingen dan vervolgens weer met de vader bespreekt.

Tandenpoetsen gaat op de woongroep altijd moeizaam en de mondhygiëne is daardoor altijd slecht. De begeleiders hebben door de jaren heen van de tandarts verschillende tips gekregen voor de manier van poetsen en hoe men de patiënt hierbij moet benaderen, maar poetsen en kijken in de mond blijft voor begeleiders van de woongroep problematisch. De patiënt kan niet praten en ook op andere manieren aan de buitenwereld niet goed duidelijk maken wat er

in hem omgaat, dus of er sprake is van pijnklachten is niet duidelijk. Vanwege zijn ernstig verstandelijke beperking en doofblindheid is de patiënt erg gericht op lichaamserveringen, net als een baby (FODOK, 2004). Of het automutileren en rumineren door hem als prettig worden ervaren of juist een uiting van pijn of ongemak of verveling zijn, is voor niemand duidelijk. Dit probleemgedrag wordt bij doofblinde personen soms ook wel gezien bij stress, onrust, overbelasting, frustratie en verveling (FODOK, 2004).

Diagnostiek

Onder algehele anesthesie werd mondonderzoek uitgevoerd, een röntgenstatus gemaakt en er werd een pocketstatus opgenomen. Er werd gegeneraliseerde parodontitis geconstateerd met horizontaal gereduceerd botniveau en met lokaal ook verticaal botverlies (afb. 1 t/m 7) en zeer diepe pockets. Er waren overal voedselresten, veel plaque en sub- en supragingivaal tandsteen aanwezig. Subgingivaal tandsteen kon ook op de intraorale röntgenopnamen worden waargenomen (afb. 1 t/m 6). Er werd furcatietoegankelijkheid van gebitselement 16 geconstateerd en op de intraorale röntgenopname was hier tevens een interradiculaire zwarting te zien (afb. 1). Ter plaatse van gebitselement 36 was ook een interradiculaire zwarting te zien (afb. 4). Bij dit gebitselement werd geen furcatietoegankelijkheid geconstateerd bij het opnemen van de pocketstatus, maar deze meting was ten gevolge van de aanwezigheid van subgingivaal tandsteen wellicht niet nauwkeurig genoeg op deze locatie. Er was sprake van mobiliteitsgraad II bij gebitselementen 31, 41 en 42 en mobiliteitsgraad I bij gebitselementen 32 en 34. Er werd cariës geconstateerd bij de gebitselementen 16, 34, 37, 44 en 47 (afb. 1, 3 en 4). De zwarting die is te zien distaal van gebitselement 25 is een schaduw ten gevolge van de cervicale insnoering (afb. 2). Gebitselementen 31 en 41 hadden periapicale zwartingen en bij alle 4 de onderincisieven was een wortelkanaalsplitsing te zien op de intraorale röntgenopnamen (afb. 5 t/m 7). Bij de eerste intraorale röntgenopname van gebitselement 32 ontstond bij de behandelend tandarts twijfel over aan- of afwezigheid van een periapicale ontsteking (afb. 6), maar aangezien er bij een aanvullende intraorale röntgenopname met een iets andere inschietrichting sprake was van een duidelijk doorlopende parodontale spleet, werd geconcludeerd dat hiervan bij gebitselement 32 geen sprake was (afb. 7).

Probleem van deze casus

Geconcludeerd werd dat het voorlopig behandelplan moest worden aangepast. Naast de geplande uitgebreide diagnostiek, gebitsreiniging en extractie van gebitselement 37 moesten er beslissingen worden genomen over de behandelstrategie met betrekking tot de gediagnostiseerde parodontale en periapicale problematiek. Vanwege cariës waren enkele restauraties nodig. Voor enkele gebitselementen moest ook extractie worden overwogen. Hiervoor was echter wel een informed consent van de wettelijke vertegenwoordiger noodzakelijk. Er werd gedurende de behandelsessie onder algehele anesthesie meerdere malen geprobeerd om telefonisch contact te krijgen met de broer van de patiënt

Casuïstiek

om de diagnose en het aangepast behandelvoorstel te bespreken, maar helaas was deze niet bereikbaar tijdens de behandelsessie onder algehele anesthesie. Dit plaatste het tandheelkundig behandelteam voor een dilemma.

Slot

De gekozen behandeling wordt gepubliceerd in de editie van april 2017.

Literatuur

- * Koninklijke Nederlandse Maatschappij tot bevordering der Tandheelkunde (KNMT). Praktijkwijzer WGBO in de praktijk. Nieuwegein: KNMT, 2006. <https://www.knmt.nl/richtlijnen/praktijkwijzer-wgbo-in-de-praktijk> (geraadpleegd 06-01-2017).
- * Legemate DA, Legemate J. Het preoperatief informed consent. Ned Tijdschr Geneeskd 2010; 154: A2492.
- * Leroy PLJM. Procedurele sedatie en/of analgesie bij kinderen: van de schemerzone naar het daglicht. Praktische Pediatie 2010; 3: 186-196.
- * Ministerie van Veiligheid en Justitie. Informatieblad Curatele, bewind en mentorschap. Den Haag: Ministerie van Veiligheid en Justitie, 2016. <https://www.rijksoverheid.nl/onderwerpen/curatele-bewind-en-mentorschap/documenten/brochures/2015/04/14/curatele-bewind-en-mentorschap> (geraadpleegd 06-01-2017).
- * Nederlandse Federatie van Ouders van Dove Kinderen (FODOK). Oog voor het doofblinde kind. Informatie van ouders voor ouders van jonge kinderen met een visuele en een auditieve handicap. Utrecht: FODOK, 2004. http://www.fodok.nl/uploads/tx_pdforder/oog_doofblinde_kind.pdf
- * Rijksoverheid. Handreiking voor de beoordeling van wilsbekwaamheid (voor de hulpverlener). Den Haag: Rijksoverheid, 2007. <https://www.rijksoverheid.nl/documenten/brochures/2007/01/01/handreiking-voor-de-beoordeling-van-wilsbekwaamheid> (geraadpleegd 06-01-2017).

Summary

Groping in the dark: pain that goes unheard 1

Even with pharmaceutical support, it is always very difficult to carry out dental check-ups on a deaf-blind man with profound intellectual disabilities. The man cannot communicate pain. Further diagnostic measures and treatment are impossible while using only oral sedation. When caries and calculus are diagnosed, the man is treated under general anaesthesia. In this treatment session severe periodontal disease and peri-apical problems are also diagnosed. The legal representative of the patient is unavailable for consultation on changes to the pre-prepared preliminary treatment plan during the treatment session. This creates a dilemma for the dental treatment team. This case study will be presented during the conference 'State of the art' on 17 March 2017, by the Society for the Promotion of Dental Health Care for People with Disabilities (VBTGG). This case can be read before the conference exclusively by the readers of the Dutch Journal of Dentistry (NTvT). The chosen treatment will be published in the edition of April 2017.

Bron

D.J.F. Lambregts-van Marrewijk

Uit het Centrum voor Bijzondere Tandheelkunde Amarant in Tilburg

Datum van acceptatie: 16 januari 2017

Adres: mw. D.J.F. Lambregts-van Marrewijk, Centrum Bijzondere Tandheelkunde Amarant, Bredaseweg 570, 5036 NB Tilburg

debbyanmarrewijk@gmail.com