

Excerpten

IN DEZE EDITIE UITGELICHT:

- Bitewing- of periapicale opname bij beginnende cariëslaesies
- Artefacten in CBCT door composietimplantaten
- Niet-restauratieve behandeling cariës
- Effect van belonen kleuters na tandheelkundige behandeling

Cariologie

Niet-restauratieve behandeling van cariës

De naamaanduiding voor het behandelen van een carieuze glazuur- en dentinelaesie is de laatste decennia veranderd in respectievelijk niet-restauratief of niet- en micro-invasieve behandeling. Het doel van het onderhavige onderzoek was om bewijs te vergaren voor niet-restauratieve behandeling voor 2 einddoelen. Dit waren: het stoppen of omkeren van (niet-)gecaviteerde carieuze laesies in tijdelijke en blijvende gebitselementen en het opsporen van bijwerkingen.

In 4 literatuurbestanden werden vergelijkingsonderzoeken tussen 2 of meer niet-restauratieve behandelingen met geen behandeling als de controlegroep, systematisch opgespoord, door onderzoekers uit de Verenigde Staten onafhankelijk beoordeeld en de sterkte van bewijs via de GRADE-methode vastgesteld. Dit leverde 48 onderzoeken, 7.378 individuen en 22 typen behandelingen op.

Vergeleken met geen behandeling was de combinatie van een verzegeling en 5% NaF-vernissen het meest effectief in niet-gecaviteerde carieuze laesies in het occlusale vlak van tijdelijke en blijvende gebitselementen (lage mate van zekerheid); was de combinatie van kunststof infiltratie en 5% NaF-vernissen waarschijnlijk het meest effectief in niet-gecaviteerde carieuze laesies in het proximale vlak van tijdelijke en blijvende gebitselementen (lage mate van zekerheid); was 5% NaF-vernissen waarschijnlijk het meest effectief in niet-gecaviteerde carieuze laesies in de gladde vlakken (lage tot gemiddelde mate van zekerheid) van tijdelijke en blijvende gebitselementen en was 1,1% NaF tandpasta of gel waarschijnlijk het meest effectief in (niet-) en gecaviteerde carieuze laesies op worteloppervlakken in blijvende gebitselementen (lage mate van zekerheid). De meest effectieve behandeling van gecaviteerde carieuze laesies in de kroonvlakken van tijdelijke gebitselementen was het 2 keer per jaar aanbrengen van 38% zilverdiaminefluoride (gemiddeld tot hoge mate van zekerheid).

De meeste onderzoeken duurden niet langer dan 1 jaar. Voor niet-gecaviteerde carieuze laesies in het proximale vlak en voor gecaviteerde carieuze laesies in de kroonvlakken waren onderzoeken van 1-3 jaar beschikbaar. Bijwerkingen zoals zwarte verkleuring en pijn van/aan gebitselementen en tandvlees, zwelling en witte verkleuring van het tandvlees en een bittere smaak werden in 4 onderzoeken gemeld.

Conclusie. Het voorkómen van het ontstaan van een carieuze laesie is de ultieme doel van de behandeling van tandcariës. Echter, indien de ziekte aanwezig is, zijn er een aantal effectieve niet-restauratieve behandelingen voorhanden om de ziekte te bestrijden.

J.E. Frencken

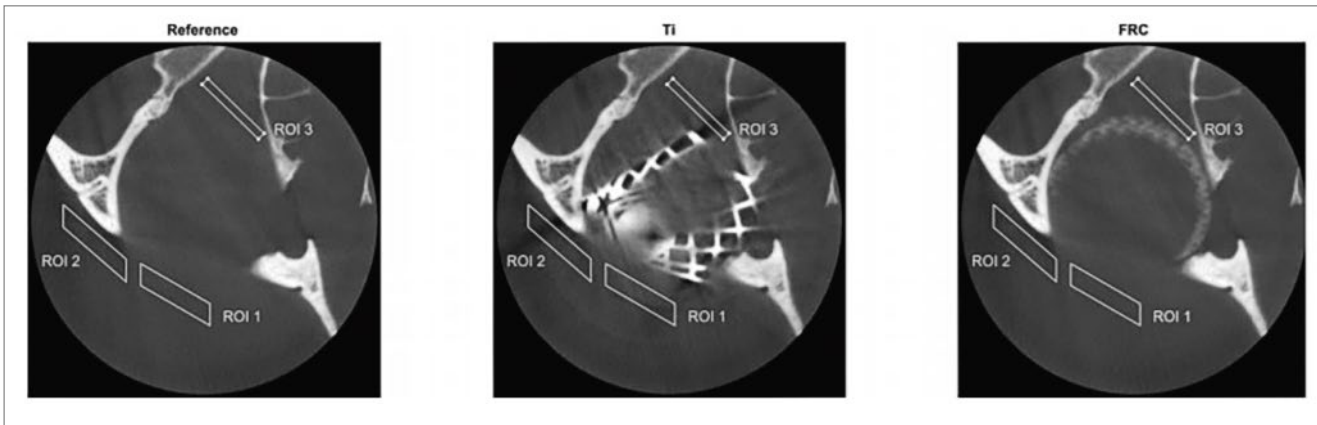
BRON

Urquhart O, Tampi MP, Pilcher L, et al. Nonrestorative Treatments for Caries: Systematic Review and Network Meta-analysis. *J Dent Res* 2019; 98: 14-26.

Radiologie

Artefacten in CBCT door titanium en glasvezelversterkte composietimplantaten

Bij fracturen van de orbita wordt de repositionering van de fragmenten soms ondersteund door een implantaat. Meestal is dit implantaat gemaakt van titanium. Dit geeft echter artefacten op CBCT-opnamen. Sinds kort wordt er ook geëxperimenteerd met vezelversterkte composieten (*fiber reinforced compositie*, FRC) als een vervangingsmateriaal voor bot. Dit zijn niet-metalen composieten op basis van polymethyl methacrylaat of bisphenol-A-dimethacrylaat (Bis-GMA) en triethyleenglycoldimethacrylaat (TEGDMA)



Afb. Van links naar rechts: De CBCT doorsneden van de orbitabodem referentie, het titanium implantaat en het vezelversterkt composietimplantaat.

versterkt met glasvezels. Deze composieten worden ook gebruikt in tandheelkundige restauraties. Het valt te verwachten dat metaalartefacten op CBCT bij dit materiaal niet of minder voorkomen.

Het doel van dit onderzoek was om een vergelijking te maken van de artefacten in CBCT-beelden veroorzaakt door titanium en glasvezelversterkte composiet (FRC) implantaten in de orbitabodem. FRC-implantaten zijn nog niet eerder onderzocht op artefacten in CBCT-beelden.

Hiervoor werden CBCT-opnamen gemaakt met dezelfde instellingen (80 kV, 1 mA, FOV 60 × 60 mm) van een implantaat van zuiver titanium en een S-glas FRC implantaat met bioactieve glasdeeltjes in een menselijke schedel. De CBCT-beelden werden geanalyseerd in axiale doorsneden om de grootte van de artefacten in de buurt van de implantaten te bepalen. Gekwantificeerde resultaten op basis van de grijswaarden van de beelden werden geanalyseerd met behulp van variantieanalyse.

Vergeleken met de referentiewaarden van een opname van de orbita zonder implantaten waren de grijswaarden bij het titanium implantaat negatiever op elke doorsnede ($p < 0,05$) terwijl de grijswaarden rondom het FRC-implantaat in minder dan de helft van de onderzochte gebieden een statistisch verschil te zien gaven (afb.). Het FRC-implantaat zelf heeft ongeveer dezelfde opaciteit als bot.

Conclusie. Het titanium implantaat veroorzaakte artefacten in alle geanalyseerde CBCT-doorsneden. Vergeleken met de referentie zijn de grijswaarden van het FRC-implantaat minder veranderd. Dit maakt het beter bruikbaar voor de postoperatieve controle van orbitafracturen met behulp van CBCT.

P.F. van der Stelt

BRON

Kuusisto N, Huumonen S, Kotiaho A, Haapea M, Rekola J, Vallittu P. Intensity of artefacts in cone beam CT examinations caused by titanium and glass fibre-reinforced composite implants. *Dentomaxillofac Radiol* 2019; 48: 20170471.

Beginnende cariëslaesies: bitewing- versus periapicale röntgenopname

De prevalentie van cariës neemt al jaren af, zowel in de Verenigde Staten als in de meeste Europese landen. Toch blijft het de belangrijkste chronische infectieziekte in de Verenigde Staten, waar 53 miljoen mensen onbehandeld tandbederf hebben. Het belang van vroegtijdig opsporen en een hoog sensitieve methodiek is van eminent belang. Diverse technieken zijn in ontwikkeling voor cariësdetectie in de proximale vlakken, waaronder met doorvallend licht en fluorescentiemethoden. Vanwege de beperkte doordringbaarheid van het licht, blijft een bitewing-röntgenopname nog steeds het diagnostisch instrument vooral voor de detectie van glazuurcariës. Het doel van dit onderzoek was de diagnostische kwaliteit van de bitewing-röntgenopnamen te vergelijken met periapicale röntgenopnamen op verschillende niveaus van cariësprogressie.

In totaal werden 241 proximale vlakken gebruikt waarvan zowel bitewing-röntgenopnamen als periapicale röntgenopnamen aanwezig waren. Zeven faculteitsdocenten beoordeelden de opnamen in de volgende categorieën: intact, tot halverwege in het glazuur, in de tweede helft van het glazuur, in het dentine. De gouden standaard werd bepaald door een consensusbijeenkomst van 2 zeer ervaren faculteitsmedewerkers. De specificiteit was voor beide typen opname gelijk. Voor alle niveaus van cariësprogressie scoorde de bitewing-röntgenopnamen significant hoger op de sensitiviteit.

Conclusie. Bij het beoordelen van vroegtijdige cariësprogressie spoort de bitewing-röntgenopname meer cariës op dan de periapicale opname (hogere sensitiviteit), maar dat gaat niet ten koste een hoger aantal gave vlakken dat als caries wordt beoordeeld (gelijke specificiteit).

J.H.G. Poorterman

BRON

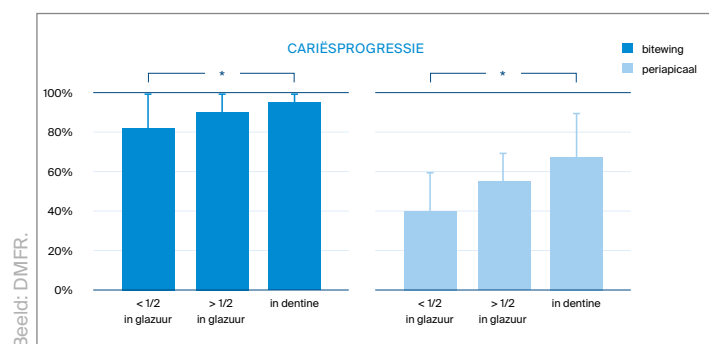
Takahashi N, Lee C, Da Silva JD, et al. A comparison of diagnosis of early stage interproximal caries with bitewing radiographs and periapical images using consensus reference. *Dentomaxillofac Radiol* 2019; 48: 20170450.

Initiële interproximale cariës op bitewing- en periapicale opnamen

Het doel van dit onderzoek was om de diagnostiek van beginnende proximale cariëslesies op bitewing-opnamen te vergelijken met die op periapicale röntgenopnamen in verschillende stadia van cariësprogressie.

Uit het archief van de Harvard School of Dentistry werden volledige röntgenstatussen geselecteerd uit de periode van 2014 tot 2017. Deze opnamen waren vervaardigd met een Planmeca Prox™ röntgentoestel en een Schick 33 sensor volgens de instellingen van de fabrikant (65 kVp en 7 mA bij 0,08 s). Uit de statussen werden bitewing-opnamen en periapicale röntgenopnamen van het molaargebied geselecteerd. Voorwaarde was dat op elke set van een bitewing-opname met bijbehorende periapicale röntgenopname de gebitselementen moesten zijn afgebeeld minimaal vanaf het distale vlak van de eerste premolaar tot en met het mesiale vlak van de tweede molaar. Opnamen met interproximale restauraties, *cone cutting*, proximale overlap en over- of onderbelichting werden uitgesloten. Zo werden 33 sets van röntgenopnamen geselecteerd. In totaal werden 241 interproximale oppervlakken in dit onderzoek opgenomen. Zeven klinische stafleden (3 tandheelkundige radiologen, 2 tandartsen gespecialiseerd in de conserverende en 2 in de prothetische tandheelkunde) beoordeelden de beelden. Zij scoorden de proximale vlakken als gaaf, cariës minder dan halverwege het glazuur, cariës meer dan halverwege het glazuur of cariës in het dentine. Eerst werden de bitewing-opnamen beoordeeld en 2 weken later de periapicale röntgenopnamen. Als gouden standaard werd het consensusoordeel gebruikt van 2 ervaren stafleden. De specificiteit, gevoeligheid, positieve en negatieve voorspellende waarde werden berekend voor beide soorten röntgenopnamen voor de verschillende stadia van cariësprogressie. Voor elke beoordelaar werden ROC-curves berekend en het oppervlak onder de curve voor beide röntgenopnamen als een maat voor de diagnostische effectiviteit vergeleken (afb.).

Er bleek geen significant verschil te zijn in de specificiteit van de bitewing-opnamen en de periapicale röntgenopnamen. De bitewing-opnamen hadden een hogere sensitiviteit dan de periapicale röntgenopnamen voor alle stadia van cariësprogressie. Ook waren zowel de positieve als de nega-



Afb. Vergelijking van de gemiddelde sensitiviteit van bitewing- en periapicale röntgenopnamen voor verschillende stadia van cariësprogressie.

tieve voorspellende waarde van de bitewing-opnamen significant hoger dan die van de periapicale röntgenopnamen. Het gemiddelde oppervlak onder de curve was significant hoger voor de bitewing-opnamen vergeleken met de periapicale röntgenopnamen.

Conclusie. Dit onderzoek toont aan dat bitewing-opnamen beter zijn voor de diagnostiek van interproximale cariës dan periapicale röntgenopnamen. Dit effect was vooral zichtbaar voor laesies die de glazuur-dentinegrens nog niet hadden bereikt.

P.F. van der Stelt

BRON

Takahashi N, Lee C, Da Silva JD, Ohyama H, Roppongi M, Kihara H, et al. A comparison of diagnosis of early stage interproximal caries with bitewing radiographs and periapical images using consensus reference. *Dentomaxillofac Radiol* 2019; 48: 20170450.

Kindertandheelkunde

Effect van belonen na tandheelkundige behandeling op angst bij kleuters

Wanneer kinderen goed gedrag vertonen is het bekend dat een beloning leidt tot positieve operante conditionering.

Het doel van het onderhavige gerandomiseerde blinde onderzoek was na te gaan wat het beloningseffect was op de angst van kinderen bij 2 bezoeken aan de tandarts en of er een verschil meetbaar was tussen het angstniveau bij jongens en meisjes. De onderzoeksgroep (n = 306) bestond uit kinderen 4-6 jaar oud ($4,99 \pm 0,89$ jaar), die niet eerder een tandheelkundige ervaring hadden gehad. De kinderen werden verdeeld in 2 groepen, de controlegroep (G1) en de experimentele groep (G2). De kinderen in de experimentele groep kregen een beloning na de tandheelkundige behandeling. Om inzicht te krijgen in het angstniveau van de kinderen werd gebruikgemaakt van kaarten waarop kinderen konden aanwijzen hoe ze zich voelden (Venham Picture Test). Deze meting vond op 4 verschillende testmomenten plaats.

- Test 1: in wachtkamer bij het eerste bezoek, voorafgaand aan de behandeling (G1 en G2).
- Test 2: na gebitsreiniging en beoordeling van de mondgezondheid (G1 en G2).
- Test 3: na het krijgen van een ballon (G2).
- Test 4: bij het tweede bezoek in de wachtkamer, voor de behandeling.

In G1 werd een significante relatie gevonden tussen de tijdstippen T1, T2, en T4 en het angstniveau bij de kinderen ($p < 10^{-4}$; $x^2 = 15,43$); hetzelfde werd gezien in G2 ($p < 10^{-10}$; $x^2 > 29,46$). Er was geen significant verschil in het angstniveau bij jongens in G1 en G2. In G2 waren meisjes angstiger ($p = 0,0095$; $x^2 = 6,71$) en minder angstig dan jongens bij het tweede bezoek ($p = 0,0014$; $x^2 = 10,20$).

Conclusie. Een beloning na een tandheelkundige behandeling liet een daling van het angstniveau zien bij kleuters bij 2 behandelingen door de tandarts. Meisjes waren minder angstig dan jongens bij het tweede bezoek.

D.L. Gambon

BRON

Rank RCJ, Vilela JER, Ogawa MS, Imparato JCP. Effect of awards after dental care in children's motivation. *Eur Arch of Paed Dentistry* 2018; doi: 10.1007/s40368-018-0394-0. [Epub ahead of print].

Zilverdiaminefluoride: onderwijs, kennis en gebruik

Zilverdiaminefluoride (ZDF) is een goedkope manier om actieve cariëslesies in het dentine minimaal invasief te behandelen. Het doel van dit onderzoek was inzicht te krijgen in de onderwijservaring, kennis, houding en professioneel handelen van kindertandartsen in relatie tot het gebruik van ZDF.

De onderzoeksgroep bestond uit 582 kindertandartsen, waarvan 3% aangaf goed of heel goed in het gebruik van ZDF klassikaal op een tandheelkundige opleiding te zijn opgeleid en 9,6% op hun praktijkadres. Kennis over ZDF werd verkregen via publicaties (53%), online bronnen (41%) en postacademisch onderwijs (38%). De meerderheid wist veel/heel veel over de toepassing van ZDF in de tandheelkunde (77%), over het gebruik ervan bij de behandeling van cariës bij kinderen (80%) en welke problemen er bij het gebruik van ZDF kunnen optreden (62%). De kindertandartsen waren positief over het gebruik van ZDF als goed alternatief voor de behandeling van actieve cariës bij kinderen met gedragsproblemen (85%), medisch gecompromitteerde (85%) en zeer angstige kinderen (81%). Van de kindertandartsen gebruikte 31% ZDF vaak/heel vaak om cariëslesies in de melkdentitie te stoppen, 87% verwachtte ZDF in de toekomst meer te gaan gebruiken. Kindertandartsen, die professionele scholing op het gebied van ZDF hadden ontvangen, rapporteerden meer kennis te hebben ($r = 0,52$; $p < 0,001$), positiever te staan tegenover het gebruik van ZDF ($r = 0,25$; $p < 0,001$), en ZDF waarschijnlijk vaker te gaan gebruiken ($r = 0,37$; $p < 0,001$).

Conclusie. De resultaten van dit onderzoek suggereren dat (vervolg)onderwijs over het juiste gebruik, de voordelen en de beperkingen van ZDF nodig is en dat daarmee het ZDF-gebruik onder kindertandartsen waarschijnlijk zal toenemen. Ook in Nederland zou meer aandacht en scholing kunnen worden besteed aan het gebruik van ZDF.

D.L. Gambon

BRON

Antonioni MB, Fontana M, Salzman LB, Inglehart MR. Pediatric dentists' silver diamine fluoride education, knowledge attitudes and professional behavior: a national survey. *J Dent Educ* 2019; 83: 173-182.

Gnathologie

Betrokkenheid van de temporomandibulaire gewrichten bij juveniele idiopathische artritis

Juveniele idiopathische artritis is een gewrichtsziekte op basis van ontsteking zonder bekende etiologie die uiterlijk op 16-jarige leeftijd begint. In sommige gevallen zijn ook de temporomandibulaire gewrichten aangetast waardoor de groei van de mandibula kan worden belemmerd. Pijn, mandibulaire asymmetrie, malocclusie en beperking van de mondopening zijn de mogelijke gevolgen. In dit retrospectieve onderzoek werd een groep van deze patiënten beoordeeld.

De participanten hadden in een kliniek voor kinderreuma in Atlanta op grond van internationaal geaccepteerde criteria de diagnose juveniele idiopathische artritis gekregen. Zij waren vrij van congenitale of verworven craniofaciale afwijkingen en van faciale fractures in hun voorgeschiedenis. Wel hadden zij klachten over hun temporomandibulaire gewrichten geuit of er waren bij hen klinisch symptomen van temporomandibulaire disfunctie vastgesteld. Daarna waren ze elke 3 tot 6 maanden gezien voor evaluatie van de ziekte. De uit de patiëntendossiers verzamelde onderzoeksvariabelen hadden betrekking op: demografie, bloedonderzoek, medicatie, artritis, temporomandibulaire functie en beeldvorming (MRI).

De 60 participanten hadden een gemiddelde leeftijd van 13 jaar, variërend van 5 tot 18 jaar. Ze waren allemaal verwezen naar een mka-chirurg om hun temporomandibulaire gewrichten te beoordelen. Voor 9 van hen was op indicatie van vermoede afwijkingen een MRI gemaakt. Bij 6 van deze 9 waren synovitis of degeneratie van een processus coronoideus mandibulae vastgesteld. Deze 6 hadden allen de diagnose artritis van een temporomandibulair gewricht gekregen en waren hiervoor chirurgisch behandeld. De kans op aangetoonde betrokkenheid van de temporomandibulaire gewrichten bleek statistisch significant groter voor participanten van het vrouwelijk geslacht, met een blanke huidskleur en met het polyarticulaire reumafactor-negatieve subtype van de ziekte. Dit gold ook voor participanten zonder reumafactor, humaan leukocytenantigeen en antinucleaire antistoffen in hun bloed.

Conclusie. Bij kinderen met juveniele idiopathische artritis met symptomen van of klachten over temporomandibulaire disfunctie en/of de genoemde risicofactoren voor die betrokkenheid, moeten de temporomandibulaire gewrichten worden onderzocht ten behoeve van vroegdiagnostiek.

C. de Baat

BRON

Abramowicz S, Levy JM, Prahalad S, Travers CD, Angeles-Han ST. Temporomandibular joint involvement in children with juvenile idiopathic arthritis: a preliminary report. *Oral Surg Oral Med Oral Pathol Oral Radiol* 2019; 127: 19-23.