

Botverankering in de orthodontie

Een overzicht

In de orthodontie is het tot stand brengen van absolute verankering voor de opvang van reactiekrachten lange tijd problematisch geweest. Dit werd enerzijds veroorzaakt door de beperkingen van de beschikbare apparatuur, anderzijds door de afhankelijkheid van de medewerking van de patiënt. De introductie van botverankering heeft de traditionele denkwijze met betrekking tot verankering in de orthodontie drastisch gewijzigd. Terwijl de palatinale implantaten en onplants specifieke indicaties hebben, lijken botankers en botschroeven routinematige toepassing mogelijk te maken. De noodzakelijke gegevens voor een beter begrip van de biologische en biomechanische achtergrond van dit concept ontbreken nog. Ook zijn nog geen onderzoeken uitgevoerd bij grote groepen patiënten waarin de effectiviteit van orthodontische botverankering is vergeleken met de traditionele verankering. Goed opgezette prospectieve klinische onderzoeken zijn vereist voor een op wetenschappelijk bewijs gefundeerd gebruik.

Livas C, Renkema AM, Kiliaridis S, Katsaros C. Botverankering in de orthodontie. Een overzicht. *Ned Tijdschr Tandheelkd* 2006; 113: 96-100

Inleiding

Bij de uitvoering van een orthodontische behandeling moet te allen tijde rekening worden gehouden met het optreden van ongewenste verplaatsingen van gebitselementen ten gevolge van reactiekrachten en -momenten. Deze ongewenste verplaatsingen kunnen slechts worden voorkomen door verankering van de gebitselementen die reactiekrachten ondergaan. Daarom is bij de uitvoering van een orthodontische behandeling controle van de verankering van groot belang. In geval van verlies van verankering zal het beoogde resultaat niet of slechts moeizaam kunnen worden bereikt.

Om verankering tot stand te brengen wordt een groot aantal verschillende behandelstrategieën en orthodontische apparaten toegepast. Naast het gebruik van blokverankering met groepen gebitselementen kan extra verankering worden verkregen door middel van extraorale tractie of met behulp van intraorale apparatuur. Extraorale tractie kan bijvoorbeeld worden uitgeoefend met verschillende soorten headgears en met een Delaire-masker. Voorbeelden van intraorale apparatuur voor extra verankering zijn transpalatinale en linguale bogen, Nance- en pendulum-apparatuur, een lipbumper en intermaxillaire elastieken. Bij het laten dragen van extraorale apparatuur en elastieken is een orthodontist volledig afhankelijk van de medewerking van zijn patiënt. Het voordeel van vaste intraorale verankeringsapparatuur is dat

dit aspect minder aan de orde is. Het nadeel van veel van deze intraorale apparaten is evenwel dat ze hinderlijk voor de patiënt en onhygiënisch zijn. Daar komt nog bij dat, zelfs bij gebruik van apparatuur waarbij de medewerking van de patiënt minder belangrijk is, ongewenste verplaatsingen van gebitselementen moeilijk zijn te voorkomen (Bussick en McNamara, 2000). Daarom zijn pogingen ondernomen om alternatieve verankering in de vorm van botverankering toe te passen. In dit artikel wordt hiervan een globaal overzicht gepresenteerd.

Orale implantaten

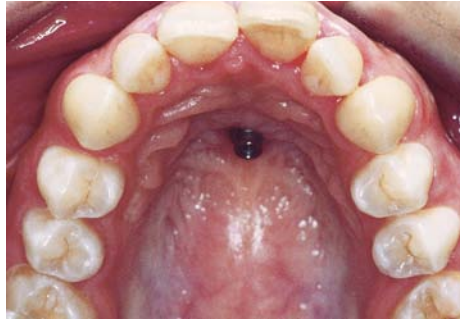
Het voorstel om botverankering toe te passen als absolute verankering in de orthodontie is betrekkelijk oud. Het eerste artikel waarin orthodontische verankering door botimplantaten werd geopperd, is geschreven door Gainsforth en Higley (1945). Het in dit onderzoek voorgestelde gebruik van schroeven was echter weinig succesvol. De eerste geslaagde toepassing van botverankering bij orthodontische behandelingen werd 25 jaar later uitgevoerd met het 'blade implant' (Linkow, 1970). Pas na de publicatie van de onderzoeken over botimplantaten ter verankering van gebitsprothesen (Brånemark, 1983) en de daarop volgende spectaculaire ontwikkeling op dit gebied werd bij enkele wetenschappers in de orthodontie de belangstelling gewekt.

De specifieke vraag die daarbij moest worden beantwoord, was in hoeverre een orthodontische kracht het directe contact tussen vitaal bot en het oppervlak van een implantaat, de zogenaamde osseo-integratie, negatief zou kunnen beïnvloeden. Alleen als een orthodontische kracht de osseo-integratie van een implantaat niet negatief beïnvloedt, kan er absolute verankering zijn. Na de veelbelovende resultaten van (dier)experimentele onderzoeken met implantaten voor orthopedische en orthodontische toepassing (Smalley et al, 1988; Roberts et al, 1989; Majzoub et al, 1999; De Pauw et al, 1999; Saito et al, 2000), werden orale implantaten ook toegepast bij de behandeling van orthodontiepatiënten (Higuchi en Slack, 1991; Ödman et al, 1994; Kokich 1996; Roberts et al, 1996; Singer et al, 2000).

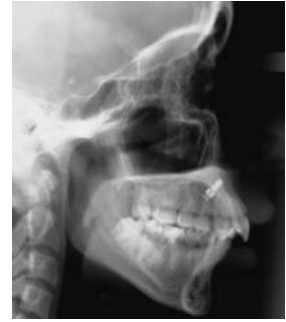Het gebruik van deze implantaten heeft echter een aantal nadelen. In de eerste plaats is ten gevolge van de relatief grote afmeting van de implantaten de klinische toepasbaarheid beperkt tot het retromolaargebied en die gebieden waar geen gebitselementen aanwezig zijn. Andere nadelen zijn de lastige chirurgische plaatsing, het mede door de belastende chirurgische behandeling veroorzaakte ongemak voor de patiënt, de gevoeligheid gedurende de initiële wondheling, het noodzakelijke uitsstel van krachtapplicatie van meerdere weken tot enkele maanden en de problemen met de mondhygiëne. Speciaal als een implantaat na de orthodontische behandeling niet kan worden gebruikt voor de vervaardiging van een prothetische constructie, komen daar nog bij de moeizame verwijdering en de hoge kosten. Als een implantaat in eerste instantie ter verankering wordt toegepast en vervolgens dient als pijler voor een prothetische constructie is een goede timing van de belasting en het bepalen van de juiste locatie vaak gecompliceerd.

Orthodontische implantaten

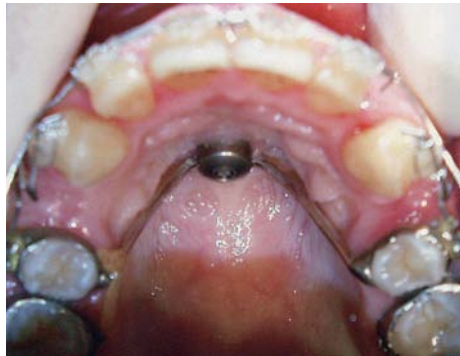Met als doel de tekortkomingen van de 'gewone' orale implantaten te omzeilen, ontwierpen Triaca et al (1992) een vlak implantaat dat ter verankering bij een orthodontische behandeling in het palatum kon worden geplaatst. Het idee van de palatumverankering werd verder ontwikkeld (Wehrbein et al, 1996; Bernhart et al, 2001; Maino et al, 2002). De doeltreffendheid van dit type orthodontische verankering werd in verscheidene onderzoeken aangetoond (Wehrbein et al, 1999; Bantleon et al, 2002; Keles et al, 2003; Crismani et al, 2005). Palatinale implantaten hebben echter grotendeels dezelfde nadelen als de 'gewone' orale implantaten. Bij het plaatsen van een palatinaal implantaat wordt met een trepaan een stukje mucoperioost verwijderd en wordt voor-geboord met een door de fabrikant geleverde borenset. Vervolgens wordt het implantaat in het voorgeboorde gat gedraaid en voorzien van een kap. Na een voor de osseo-integratie noodzakelijke periode van 12 weken wordt een afdruk gemaakt voor de vervaardiging van een verankeringsstelsel in het laboratorium. Dit verankeringsstelsel kan bestaan uit een vierkante palatinale staaf die is gesoldeerd aan een linker en een rechter (pre)molaarband en die door middel van een roestvrijstalen kap op het implantaat is geschroefd (afb. 1 t/m 3). Een ander verankeringsstelsel wordt gevormd door distaliserende apparatuur die direct wordt vastgezet op het implantaat. Na afloop van de orthodontische behandeling kan een palatinaal



Afb. 1. Palatinaal implantaat in situ.



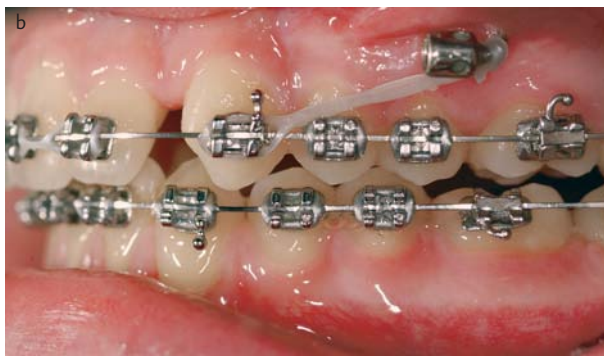
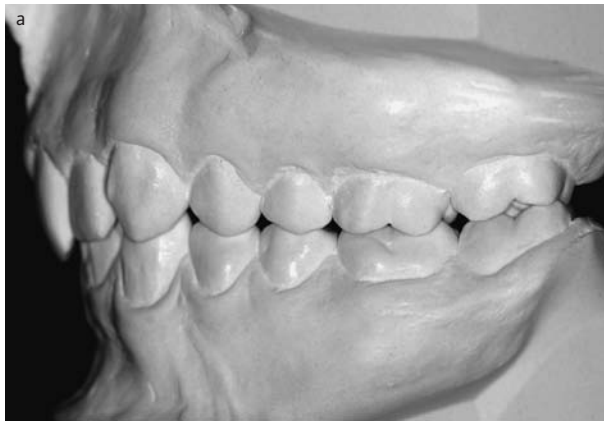Afb. 2. Palatinaal implantaat zichtbaar op röntgenschedelprofielopname.



Afb. 3. Gebitselementen 14 en 24 zijn geëxtraheerd. De cuspidaten worden getraheerd. Gebitselementen 15 en 25 zijn met een palatinale bar gefixeerd aan het palatinaal implantaat. Hiermee wordt mesialiseren van de zijdelingse delen tijdens het retraheren van de cuspidaten voorkomen.

implantaat weer worden verwijderd. Er wordt een geleidestaaf op het implantaat gezet en het omliggende bot wordt met een passende cilindrische boor verwijderd. Dit resulteert in een fors botdefect. Een alternatief is minimale verwijdering van bot rondom het implantaat, gecombineerd met het op gecontroleerde wijze uitdraaien van het implantaat. Naast de nadelen van de tijdrovende laboratoriumwerkzaamheden en het trauma dat bij de verwijdering ontstaat, is het werken met een palatinaal implantaat niet bepaald ergonomisch te noemen en bestaat het risico van aspiratie. Het voordeel van een palatinaal implantaat ten opzichte van een 'gewoon' oraal implantaat is evenwel de goede toepasbaarheid bij patiënten met een volledige tandboog.

Om het plaatsen en het verwijderen van een orthodontisch implantaat te vereenvoudigen, kwamen Block en Hoffman (1995) met het idee van een dunne schijf, een zogenaamde onplant. Een onplant is gemaakt van een titaniumlegering met een coating van hydroxyapatiet aan de bovenzijde en een schroefdraad aan de onderzijde. Het dient subperiostaal met de bovenzijde tegen het palatum te worden aangebracht om met behulp van de coating osseo-integratie te bewerkstelligen. Het systeem werd in 2 dierexperimenten getest en de resultaten waren veelbelovend. Het plaatsen van een onplant is eenvoudig. Bijkomend groot voordeel is dat noch bij het plaatsen, noch bij het verwijderen het boren in bot nodig is. De locatie voor de onplant lijkt echter te worden begrensd door de morfologie van het oppervlak. Bovendien wordt het gebruik van de onplant beperkt door de moeizame controle op de aanhechting. Er is geen klinische methode voorhanden om het proces van osseo-integratie te beoordelen. Dat is misschien de reden waarom weinig bekend is over de klinische bruikbaarheid van een onplant (Bondemark et al, 2002; Janssens et al, 2002; Hong et al, 2005).



Afb. 4. Distalisatie van de zijdelingse delen linksboven met behulp van een zygo-anker. Ter correctie van de diepe beet werden op de palatinale vlakken van de centrale boven incisiven bite-turbo's geplaatst.

a. Gipsmodellen vóór behandeling. Bij de molaren én bij de cuspidaten is er sprake van een Klasse II-relatie.

b. Na 3 maanden distalisatie is er een Klasse I-relatie bereikt met behulp van een 'power chain' vanaf gebitselement 23 naar het zygo-anker.

Botankers

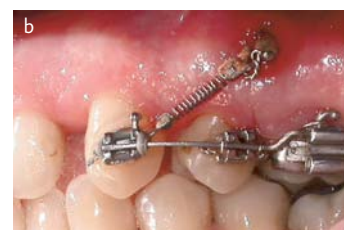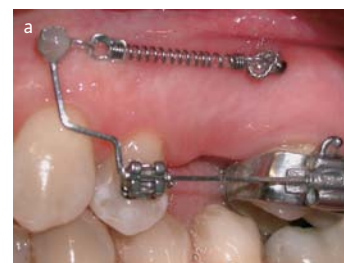Een ander type orthodontische botverankering is gebaseerd op chirurgische fixatietechnieken. Het gebruik van intraorale platen en schroeven was niet alleen een revolutie binnen de kaakchirurgie, maar veranderde ook de denkrichting bij de orthodontische botverankering (Michelet et al, 1973). Al in het midden van de jaren tachtig van de vorige eeuw werd de basis gelegd voor de ontwikkeling van het gebruik van botschroeven en platen in de orthodontie. Jenner en Fitzpatrick (1985) gebruikten een botanker, bestaande uit een plaat gefixeerd aan de ramus mandibulae, voor het distaliseren van molaren.

Zowel het plaatsen als het verwijderen van botankers vindt plaats onder lokale anesthesie. Het zijn kleine en weinig tijd vergende behandelingen. Na verwijdering van de schroeven, blijkt een botanker te zijn vastgehecht aan het bot door de afzetting van een dunne laag nieuw bot op het botanker (Sugawara en Nishimura, 2005). Het gebruik van platen ter verankering wordt als gunstig beschouwd omdat zij buiten het gebied van de dentitie kunnen worden geplaatst en niet interfereren met de verplaatsingen van gebitselementen. Wanneer echter een botanker deels in het niet-gekeratiniseerde slijmvlies wordt geplaatst en/of de hygiëne rondom het anker te wensen overlaat, bestaat een groot risico van infectie. De krachtapplicatie op de botankers kan

eenvoudig - zonder laboratoriumwerkzaamheden - tot stand worden gebracht. Dit is een groot voordeel ten opzichte van een palatinaal implantaat. Een van de voorkeurslocaties voor het plaatsen van botankers is de processus zygomaticus maxillae (afb. 4). Deze locatie werd al gebruikt door Melsen et al (1998) ter bevestiging van ligatuurdraad voor intrusie en retractie van het bovenfront. Andere gangbare locaties zijn de spina nasalis anterior en de cuspidaat- en molaarstreek in de mandibula. Over botankers zijn verscheidene casus en beschrijvingen van de apparatuur verschenen (Chung et al, 2002; De Clerck et al, 2002; Erverdi et al, 2002; Sugawara et al, 2002; Park et al, 2003; De Clerck et al, 2004; Sugawara et al, 2004; Londa, 2005; Sherwood en Burch, 2005). Publicaties van prospectieve klinische onderzoeken bij een grote groep patiënten ontbreken echter volledig.

Botschroeven

Creekmore en Eklund (1983) waren de eersten die ter correctie van een diepe beet alleen een chirurgische vitallium botschroef gebruikten in de spina nasalis anterior. Ongeveer in dezelfde periode werd een begin gemaakt met de toepassing van botschroeven als solitaire fixatie binnen de maxillofaciale chirurgie (Jeter et al, 1984). Deze benaderingen kregen echter weinig aandacht binnen de orthodontische professie. Dat gebeurde pas in 1997 toen Kanomi et al een casus presenteren waarbij ter verankering bij een orthodontische behandeling gebruikgemaakt was van kleine titanium botschroeven. Een jaar later stelden Costa et al (1998) een andere botschroef voor die kon worden geplaatst op uiteenlopende locaties. Inmiddels zijn meerdere minischroeven, mini-implantaten, microschoeven of micro-implantaten, wisselend in materiaal, ontwerp, lengte en diameter met positief resultaat voor orthodontische toepassing gebruikt en beschreven (Bae et al, 2002; Kyung et al, 2003; Lin en Liou, 2003; Chang et al, 2004; Chung et al, 2004; Fortini et al, 2004; Fritz et al, 2004; Melsen en Garbo, 2004; Carano et al, 2005; Herman en Cope, 2005; Maino et al, 2005). Voor de maxilla worden de volgende locaties aanbevolen: de processus infrazygomatus, de processus alveolaris, het palatum, de spina infranasalis en het retromolaargebied. In de mandibula zijn de processus alveolaris, de symfyse en het retromolaargebied de aangewezen locaties (Melsen en Verna, 2005). Omdat de botschroeven tussen de radices van de gebitselementen worden geplaatst, is het van groot belang de locatie zorgvuldig te bepalen.



Afb. 5. Klasse II-relatie.

Gebitselement 25 is geëxtraheerd.

a. Mesiaal van gebitselement 26 is een botschroef geplaatst ter verankering bij het distaliseren van gebitselement 24.

b. Na volledige distalisatie van gebitselement 24 wordt gebitselement 23 gedistaliseerd. Het slijmvlies rondom de botschroef is licht ontstoken door onvoldoende reiniging.

Door de voorstanders van botschroeven wordt een aantal voordelen genoemd: het kleine formaat, de zeer gunstige kostenverhouding en het gemak waarmee ze kunnen worden geplaatst. Alhoewel botschroeven osseo-integreren, kunnen ze dankzij het gepolijste oppervlak gemakkelijk worden verwijderd. Aan de andere kant worden botschroeven gehékeld vanwege de gevoeligheid voor breuk bij het plaatsen en verwijderen. Ook wordt gezegd dat ze niet in staat zijn grote orthodontische krachten te weerstaan, waardoor ze de neiging hebben los te raken. Bovendien bestaat de mogelijkheid dat ze doordringen in de weke delen of dat een ontsteking van het omgevende slijmvlies ontstaat, speciaal wanneer ze in het niet-gekeratiniseerde slijmvlies zijn geplaatst. Een ander risico wordt gevormd door de behandelaar wanneer deze niet zorgvuldig genoeg is bij de plaatsbepaling van de botschroef. Hierdoor kan ongewenst contact ontstaan met radices van gebitselementen, zenuwen en/of bloedvaten. In afbeelding 5 wordt een voorbeeld gegeven van de toepassing van een botschroef. Dat ook bij botschroeven de mondhygiëne een belangrijke rol speelt, wordt in afbeelding 5b geïllustreerd door de ontsteking van het omgevende slijmvlies.

Tot op heden is een aanzienlijk aantal publicaties over botschroeven verschenen. Het merendeel van deze publicaties wordt gevormd door beschrijvingen van een ontwerp voor verankeringssystemen of casusbeschrijvingen. Verder zijn er geen onderzoeken uitgevoerd bij grote groepen patiënten waarin de effectiviteit van de orthodontische botverankering is vergeleken met de traditionele verankering. In een recent verschenen overzichtartikel legt Cope (2005) de nadruk op een aantal nog steeds tegenstrijdige zaken. Het ideale ontwerp voor een botschroef met betrekking tot lengte, diameter, vorm en materiaal is nog niet duidelijk. Ook ten aanzien van het plaatsen - de noodzaak van een mucosaflap of een proefboring - de optimale oriëntatie ten opzichte van het botoppervlak en de krachtvector van een botschroef is nader onderzoek gewenst. Bovendien is de invloed van het oppervlakontwerp van een botschroef op de osseo-integratie nog niet volledig opgehelderd, evenals het tijdstip en de soort van de benodigde orthodontische krachtapplicatie.

Slotbeschouwing

De introductie van botverankering heeft de traditionele denkwijze met betrekking tot verankering in de orthodontie drastisch gewijzigd. Terwijl de palatinale implantaten en onplants specifieke indicaties hebben, lijken botankers en botschroeven routinematige toepassing mogelijk te maken. De noodzakelijke gegevens voor een beter begrip van de biologische en biomechanische achtergrond van dit concept ontbreken nog. Ook zijn nog geen onderzoeken uitgevoerd bij grote groepen patiënten waarin de effectiviteit van orthodontische botverankering is vergeleken met de traditionele verankering. Goed opgezette prospectieve klinische onderzoeken zijn vereist voor een op wetenschappelijk bewijs gefundeerd gebruik.

Literatuur

- Bae SM, Park HS, Kyung HM, Kwon OW, Sung JH. Clinical application of micro-implant anchorage. *J Clin Orthod* 2002; 36: 298-302.
- Bantleon H-P, Bernhart T, Crismani AG, Zachrisson BU. Stable orthodontic anchorage with palatal osseointegrated implants. *World J Orthod* 2002; 3: 109-116.
- Bernhart T, Freudenthaler J, Dörtbudak O, Bantleon HP, Watzek G.

Short epithetic implants for orthodontic anchorage in the paramedian region of the palate. A clinical study. *Clin Oral Implants Res* 2001; 12: 624-631.

- Block MS, Hoffman DR. A new device for absolute anchorage for orthodontics. *Am J Orthod Dentofacial Orthoped* 1995; 107: 251-258.
- Bondemark L, Feldmann I, Feldmann H. Distal molar movement with an intra-arch device provided with the onplant system for absolute anchorage. *World J Orthod* 2002; 3: 117-124.
- Brånemark PI. Osseointegration and its experimental background. *J Prosthet Dent* 1983; 50: 399-410.
- Bussick TJ, McNamara JA. Dentoalveolar and skeletal changes associated with the pendulum appliance. *Am J Orthod Dentofacial Orthop* 2000; 117: 333-343.
- Carano A, Velo S, Leone P, Siciliani G. Clinical applications of the Miniscrew Anchorage System. *J Clin Orthod* 2005; 39: 9-24.
- Chang YJ, Lee HS, Chun YS. Microscrew anchorage for molar intrusion. *J Clin Orthod* 2004; 38: 325-330.
- Chung KR, Kim YS, Linton JL, Lee YJ. The miniplate with tube for skeletal anchorage. *J Clin Orthod* 2002; 36: 407-412.
- Chung KR, Kim SH, Kook YA. The C-orthodontic micro-implant. *J Clin Orthod* 2004; 38: 478-486.
- Clerck H De, Geerinckx V, Siciliano S. The Zygoma Anchorage System. *J Clin Orthod* 2002; 36: 455-459.
- Clerck H De, Cornelis M, Timmerman H. Hoogtandjes 4. Het gebruik van een botanker voor het oprichten van een gekipte molaar in de onderkaak. *Ned Tijdschr Tandheelkd* 2004; 111: 10-13.
- Cope JB. Temporary anchorage devices in orthodontics: a paradigm shift. *Semin Orthod* 2005; 11: 3-9.
- Costa A, Raffaini M, Melsen B. Miniscrews as orthodontic anchorage: a preliminary report. *Int J Adult Orthod Orthognath Surg* 1998; 13: 201-209.
- Creekmore TD, Eklund MK. The possibility of skeletal anchorage. *J Clin Orthod* 1983; 17: 266-269.
- Crismani AG, Bernhart T, Bantleon H-P, Cope JB. Palatal implants: the Straumann Orthosystem. *Semin Orthod* 2005; 11: 16-23.
- Fortini A, Cacciafesta V, Sfondrini MF, Cambi S, Lupoli M. Clinical applications and efficiency of miniscrews for extradental anchorage. *Orthodontics* 2004; 1: 87-98.
- Erverdi N, Tosun T, Keles A. A new anchorage site for the treatment of anterior open bite: zygomatic anchorage. Case report. *World J Orthod* 2002; 3: 147-153.
- Fritz U, Ehmer A, Diedrich P. Clinical suitability of titanium microscrews for orthodontic anchorage - preliminary experiences. *J Orofac Orthop* 2004; 5: 410-418.
- Gainsforth BL, Higley LB. A study of orthodontic anchorage possibilities in basal bone. *Am J Orthod Oral Surg* 1945; 31: 406-416.
- Herman R, Cope JB. Miniscrew implants: IMTEC mini ortho implants. *Semin Orthod* 2005; 11: 32-39.
- Higuchi KW, Slack JM. The use of titanium fixtures for intraoral anchorage to facilitate orthodontic tooth movement. *Int J Oral Maxillofac Implants* 1991; 6: 338-344.
- Hong H, Ngan P, Li HG, Oi LG, Wei SHY. Use of onplants as stable anchorage for facemask treatment: a case report. *Angle Orthod* 2005; 75: 453-460.
- Janssens F, Swennen G, Dujardin T, Glineur R, Malevez C. Use of an onplant as orthodontic anchorage. *Am J Orthod Dentofacial Orthop* 2002; 122: 566-570.
- Jenner JD, Fitzpatrick BN. Skeletal anchorage utilising bone plates. *Aust Orthod J* 1985; 9: 231-233.

- *Jeter TS, Van Sickels JE, Dolwick MF.* Modified techniques for internal fixation of sagittal ramus osteotomies. *J Oral Maxillofac Surg* 1984; 42: 270-272.
- *Kanomi R.* Mini-implant for orthodontic anchorage. *J Clin Orthod* 1997; 31: 763-767.
- *Keles A, Erverdi N, Sezen S.* Bodily distalization of molars with absolute anchorage. *Angle Orthod* 2003; 73: 471-482.
- *Kokich VG.* Managing complex orthodontic problems: The use of implants for anchorage. *Semin Orthod* 1996; 2: 153-160.
- *Kyung HM, Park HS, Bae SM, Sung JH, Kim IB.* Development of orthodontic micro-implants for intraoral anchorage. *J Clin Orthod* 2003; 37: 321-328.
- *Lin JC, Liou EJ.* A new bone screw for orthodontic anchorage. *J Clin Orthod* 2003; 37: 676-681.
- *Linkow LI.* Implanto-orthodontics. *J Clin Orthod* 1970; 4: 685-705.
- *Londa G.* The anchorage quality of titanium microplates with short microscrews for orthodontic anchorage applications. *J Orofac Orthop* 2005; 66: 67-77.
- *Maino BG, Mura P, Gianelly A.* A retrievable palatal implant for absolute anchorage in orthodontics. *World J Orthod* 2002; 3: 125-134.
- *Maino BG, Mura P, Bednar J.* Miniscrew implants: The Spider Screw anchorage system. *Semin Orthod* 2005; 11: 40-46.
- *Majzoub Z, Finotti M, Miotti F, Giardino R, Aldini NN, Cordioli G.* Bone response to orthodontic loading of endosseous implants in the rabbit calvaria: early continuous distalizing forces. *Eur J Orthod* 1999; 21: 223-230.
- *Melsen B, Petersen JK, Costa A.* Zygoma ligatures: an alternative form of maxillary anchorage. *J Clin Orthod* 1998; 32: 154-158.
- *Melsen B, Garbo D.* Treating the 'impossible case' with the use of Aarhus Anchorage System. *Orthodontics* 2004; 1: 13-20.
- *Melsen B, Verna C.* Miniscrew implants: The Aarhus anchorage system. *Semin Orthod* 2005; 11: 24-31.
- *Michelet F, Deymes J, Dessus B.* Osteosynthesis with miniaturized screwed plates in maxillo-facial surgery. *J Maxillofac Surg* 1973; 1: 79-84.
- *Ödman J, Lekholm U, Jemt T, Thilander B.* Osseointegrated implants as orthodontic anchorage in the treatment of partially edentulous adult patients. *Eur J Orthod* 1994; 16: 187-201.
- *Park HS, Kwon TG, Kwon OW.* Treatment of open bite with micro-screw implant anchorage. *Am J Orthod Dentofacial Orthop* 2004; 126: 627-636.
- *Park YC, Lee SY, Kim DH, Jee SH.* Intrusion of posterior teeth using mini-screw implants. *Am J Orthod Dentofacial Orthop* 2003; 123: 690-694.
- *Pauw GAM de, Dermaut L, Bruyn H de, Johansson C.* Stability of implants as anchorage for orthopedic traction. *Angle Orthod* 1999; 69: 401-407.
- *Roberts WE, Helm FR, Marshall KJ, Gongloff RK.* Rigid endosseous implants for orthodontic and orthopedic anchorage. *Angle Orthod* 1989; 59: 247-256.
- *Roberts WE, Arbuckle GR, Analoui M.* Rate of mesial translation of mandibular molars using implant-anchored mechanics. *Angle Orthod* 1996; 66: 331-338.
- *Saito S, Sugimoto N, Morohashi T, et al.* Endosseous titanium implants as anchors for mesiodistal tooth movement in the beagle dog. *Am J Orthod Dentofacial Orthop* 2000; 118: 601-607.
- *Sherwood KH, Burch JG.* Skeletally based miniplate supported orthodontic anchorage. *J Oral Maxillofac Surg* 2005; 63: 279-284.
- *Singer SL, Henry PJ, Rosenberg I.* Osseointegrated implants as an adjunct to facemask therapy: a case report. *Angle Orthod* 2000; 70: 253-262.
- *Smalley WM, Shapiro PA, Hohl TH, Kokich VG, Brånemark PI.* Osseointegrated titanium implants for maxillofacial protraction in monkeys. *Am J Orthod Dentofacial Orthop* 1988; 94: 285-295.
- *Sugawara J, Baik UB, Umemori M, et al.* Treatment and posttreatment dentoalveolar changes following intrusion of mandibular molars with application of a skeletal anchorage system (SAS) for open bite correction. *Int J Adult Orthodon Orthognath Surg* 2002; 17: 243-253.
- *Sugawara J, Daimaruya T, Umemori M, et al.* Distal movement of mandibular molars in adult patients with the skeletal anchorage system. *Am J Orthod Dentofacial Orthop* 2004; 125: 130-138.
- *Sugawara J, Nishimura M.* Minibone plates: The skeletal anchorage system. *Semin Orthod* 2005; 11: 47-56.
- *Triaca A, Antonini M, Wintermantel E.* Ein neues Titan-Flasch-rauben-implantat zur orthodontischen Verankerung am anterioren Gaumen. *Int Orthod Kieferorthop* 1992; 24: 251-257.
- *Wehrbein H, Merz BR, Diedrich P, Glatzmaier J.* The use of palatal implants for orthodontic anchorage. Design and clinical application of the orthosystem. *Clin Oral Implants Res* 1996; 7: 410-416.
- *Wehrbein H, Feifel H, Diedrich P.* Palatal implant anchorage reinforcement of posterior teeth: A prospective study. *Am J Orthod Dentofacial Orthop* 1999; 116: 678-686.

Summary

Bone anchorage in orthodontics

A review

The achievement of absolute anchorage in orthodontics overcoming the reaction forces and moments has been problematic for a long time. This was caused on the one hand by the limitations of the devices available and on the other hand by the dependence on patient cooperation. The introduction of bone anchorage systems changed the traditional way of thinking on orthodontic anchorage. Whereas the application of anchor systems, such as palatal implants and onplants, has specific indications, bone screws with or without plates seem to have the potential of being used on a routine basis. However, appropriate data for more complete understanding of the biological and biomechanical background of this concept of orthodontic anchorage are still lacking. Furthermore, studies on the effectiveness of these systems when compared to the traditional orthodontic anchorage and based on large groups of patients are not available. Well-designed prospective clinical trials substantiating the evidence-based use of these devices are needed.

Bron

Uit de 'afdeling Orthodontie en Orale Biologie van het Universitair Medisch Centrum St Radboud Nijmegen en de 'afdeling Orthodontie van de Universiteit van Genève in Zwitserland

Datum van acceptatie: 25 oktober 2005

Adres: prof. dr. C. Katsaros, UMC St Radboud, huispost 309, postbus 9101, 6500 HB Nijmegen
c.katsaros@dent.umcn.nl