



# Infectieuze complicaties bij implantaten

Orale implantaten vormen een belangrijke schakel in het rehabiliteren van de functie, de stabiliteit en de esthetiek van de menselijke dentitie. De introductie van de orale implantaten heeft tegelijkertijd ook een probleem gecreëerd: peri-implantitis. Risicofactoren voor deze aandoening zijn onder andere roken, een parodontitisverleden, genetische factoren en een ongecontroleerde diabetes mellitus. Door het ontbreken van een gevalideerd behandelprotocol voor peri-implantitis is de clinicus aangewezen op eigen ervaring en inzicht en ervaring van anderen.

Winkelhoff AJ van, Avoort PGGL van der, Wismeijer D. Infectieuze complicaties bij implantaten  
Ned Tijdschr Tandheelkd 2009; 116: 193-197

## Introductie

Het gebruik van orale implantaten heeft in de afgelopen 10 jaar een enorme vlucht genomen. Als pijlers voor suprastructuren vormen implantaten een belangrijke schakel in het herstel van de functie, de stabiliteit en de esthetiek van de menselijke dentitie. In de laatste decennia hebben zich belangrijke ontwikkelingen voorgedaan op het gebied van ontwerp, gebruikte materialen en coatings van implantaten, chirurgische technieken, botaugmentatie en esthetiek. Daarnaast is de kennis van de biologie van de harde en zachte weefsels sterk toegenomen en is op het gebied van botregeneratie grote vooruitgang geboekt. Door al deze verworvenheden is de voorspelbaarheid van de behandeling met implantaten toegenomen. Toch is er ook reden voor zorg: peri-implantaire infecties vormen een probleem dat groeit met het stijgend aantal geplaatste implantaten en hun tijd *in situ*. Uit de literatuur blijkt dat peri-implantitis een steeds belangrijker factor wordt voor verlies van implantaten. Over de prevalentie van peri-implantitis in Nederland is weinig bekend. Onderzoek in Zwitserland en Zweden laat een prevalentie van 16-20% zien (Gruica et al, 2004; Karousis et al, 2004; Roos-Jansåker et al, 2006). Factoren die een rol kunnen spelen bij de incidentie van peri-implantitis zijn een toename van het totaal aantal implantaten dat wordt geplaatst en een toename van het aantal implantaten per patiënt. Ook is er sprake van een verruimde indicatie voor het plaatsen van implantaten. Daarnaast groeit het aantal patiënten bij wie geplaatste implantaten langer dan 10 jaar functioneren. Men mag verwachten dat bij oudere patiënten, bij wie de immunocompetentie afneemt, zich vaker peri-implantaire infecties ontwikkelen (Chandra, 2004). In Nederland worden meer dan 125.000 implantaten per jaar geplaatst. Bij een gemiddelde prevalentie van peri-implantitis van 10%, betekent dit problemen bij 12.500 implantaten.

Er bestaat nog geen duidelijk behandelprotocol voor peri-implantitis, zodat iedere clinicus hierin zijn weg eigen weg moet vinden. Het doel van dit artikel is aandacht te vragen voor een vroegtijdige differentiële diagnose van mucositis en peri-implantitis. Tevens wordt een protocol voorgesteld voor de verschillende behandelstrategieën bij infectieuze complicaties bij implantaten.

## Mucositis

Zoals plaqueaccumulatie op gebitselementen gingivitis veroorzaakt, zo leidt plaqueaccumulatie op implantaten en suprastructuren tot peri-implantaire mucositis (Pontoriero et al, 1994). Dit doet zich voor als deze structuren onvoldoende worden gereinigd. Verdiepte pockets (tot 5 mm), bloeding na sonderen en zwelling zijn de belangrijkste kenmerken van mucositis. Zwelling van de mucosa en bloeding na sonderen duiden niet op peri-implantitis indien dit niet gepaard gaat met botafbraak.

## Peri-implantitis

Implantaatverlies kan meestal worden toegeschreven aan het verlies van bestaande osseo-integratie of het uitblijven van voldoende osseo-integratie. Vroegtijdig verlies van implantaten kan het gevolg zijn van een infectieus proces tijdens de inhelingsfase waardoor osseo-integratie niet of onvoldoende plaatsvindt. Wanneer een implantaat in de loop van de tijd botcontact verliest, kan dat worden verklaard door een verstoring van het biomechanische evenwicht (overbelasting), door infectie of een combinatie van beide. Peri-implantitis wordt gedefinieerd als een ontstekingsproces van de weefsels rond een geosseo-integreerd implantaat waarbij verlies van ondersteunend bot is opgetreden (Albrektsson en Isidor, 1994). De veronderstelling dat bacteriën een essentiële rol

spelen bij peri-implantitis is gebaseerd op:

1. duidelijke verschillen in de samenstelling van de peri-implantaire microflora in een gezonde sulcus en een peri-implantaire laesie;
2. experimentele peri-implantitis in diermodellen;
3. behandelonderzoeken met systemische of lokaal geappliede antibiotica.

Symptomen van peri-implantitis zijn klinisch en röntgenologisch aantoonbaar door verticaal en/of angulair botverlies rond het implantaat, toename van de sondeerdiepte, bloeding na sonderen, pusformatie en roodheid en zwelling van de peri-implantaire mucosa. In een laat stadium kunnen pijn en mobiliteit worden vastgesteld.

### Epidemiologie

De frequentie van voorkomen van peri-implantitis is een onderwerp van voortdurend debat. Eigen ervaring heeft geleerd dat Nederlandse klinici vrijwel nauwelijks tot geen ondervinding hebben met het fenomeen. Dit wordt mogelijk veroorzaakt doordat implantologen de nazorg van hun patiënten na implanteren niet zelf uitvoeren en/of doordat er niet na de implantaatbehandeling elk jaar een evaluatie/controleröntgenopname wordt gemaakt. Dit kan ertoe leiden dat de diagnose peri-implantitis pas in een (te) laat stadium wordt gesteld. Internationaal onderzoek laat zien dat peri-implantitis regelmatig voorkomt. De kans op de aandoening is wellicht niet identiek voor alle implantaat-systemen, patiënten en locaties, hetgeen het verkrijgen van een goed overzicht van deze problematiek eveneens bemoeilijkt. Onderzoek in de jaren '90 van de vorige eeuw suggereerde een voorkomen van ongeveer 10% (Esposito et al, 1998). Recent onderzoek uit Zweden laat zien dat bij ruim 16% van de patiënten (6,6% van de implantaten) peri-implantitis werd gediagnosticeerd (Roos-Jansåker et al, 2006). In een Zwitsers onderzoek werden 180 patiënten met 292 ITI®-implantaten na 8 jaar (spreiding: 8-15 jaar geëvalueerd). Biologische complicaties werden gedefinieerd als pusafvloed vanuit de sulcus, aanwezigheid van fistels en peri-implantitis (botverlies). Bij 34 van de 180 patiënten (18,8%) en bij 51 van de 292 implantaten (17,5%) werden deze complicaties gediagnosticeerd (Gruica et al, 2004). Deze gegevens duiden op een hoog percentage infectieuze complicaties in het patiëntenmateriaal.

### Risicofactoren

Net zoals parodontitis is peri-implantitis een multifactoriële aandoening waarbij bacteriën essentieel zijn, maar wellicht niet voldoende om de ziekte te veroorzaken. Deze visie is gebaseerd op de waarneming dat de bacteriën die worden aangetroffen in peri-implantaire laesies ook aangetroffen kunnen worden bij stabiele implantaten. Een eerste belangrijke risicofactor voor peri-implantitis is roken (DeLuca et al, 2006; Roos-Jansåker et al, 2006). Recent onderzoek laat tevens zien dat parodontitis een tweede risicofactor is voor peri-implantitis. Karoussis et al (2004) onderzochten 53

nazorgpatiënten die in het verleden waren behandeld voor parodontitis. Bij deze partieel edentate patiënten waren solitaire kronen en bruggen op 112 (ITI®-) implantaten geplaatst die na 10 jaar werden geëvalueerd. Vastgesteld werd dat de sondeerdiepte rond de implantaten significant was geassocieerd met de pocketdiepte en het aanhechtingsniveau rond de natuurlijke gebitselementen. Eveneens werd gevonden dat het percentage implantaten met peri-implantitis groter en het overlevingspercentage van de implantaten lager was bij patiënten met een parodontitisverleden. Deze bevindingen sluiten nauw aan bij die van Scandinavische onderzoeken waarin parodontitis ook als een belangrijke risicofactor voor peri-implantitis werd geïdentificeerd (Roos-Jansåker et al, 2006; Schou et al, 2006). Een recent overzichtsartikel kon echter geen uitsluitsel geven over een verhoogde aanwezigheid van peri-implantitis bij parodontaal behandelde patiënten met gedegen nazorg, indien het implantaat niet te ruw was (Quirijnen et al, 2007). De bacteriële component van peri-implantitis vertoont grote overeenkomsten met die van parodontitis. De subgingivale plaque bij peri-implantitis bestaat uit een anaerobe, door gramnegatieve bacteriën gedomineerde bacterieflora. Belangrijke paropathogene bacteriën zoals *Porphyromonas gingivalis*, *Tannerella forsythensis* en spirocheten komen er in voor. Bij de dentate patiënt is de oorsprong van deze pathogenen zeer waarschijnlijk het subgingivale gebied rond de gebitselementen. Door intraorale transmissie wordt het peri-implantaire gebied gekoloniseerd door deze paropathogenen (Van Winkelhoff et al, 2000). Voor zover nu bekend is de microflora bij peri-implantitis niet anders dan bij parodontitis. In een casusbeschrijving is ook de paropathogeen *Actinobacillus actinomycetemcomitans* in verband gebracht met peri-implantitis (Van Winkelhoff en Wolf, 2000).

Een derde factor die een mogelijke rol speelt bij zowel parodontitis als peri-implantitis is de genetische gevoeligheid voor beide aandoeningen. Feloutzis et al (2003) en Gruica et al (2004) onderzochten het verband tussen roken en een bepaald genetisch polymorfisme in de interleukine IL-1A en IL-1B genen (beide genen coderen voor een pro-inflammatoir eiwit). Zij vonden een verband tussen peri-implantaire infecties en roken. Het voorkomen van infectieuze complicaties werd versterkt door deze genetische eigenschap.

Een vierde risicofactor voor een verhoogde kans op peri-implantitis lijkt ongecontroleerde diabetes melitus (Ferreira et al, 2006).

### Diagnostiek

De opbouw van parodontale en peri-implantaire weefsels vertoont in gezonde en in ontstoken situaties overeenkomsten en verschillen. In een gezonde situatie liggen de gingiva en de peri-implantaire mucosa als een strakke manchet om het gebitselement of het implantaat. Uit klinisch oogpunt is een belangrijk verschil dat bij een natuurlijk gebitselement de aanhechting in het bot plaatsvindt door het parodontale

ligament; bij een implantaat vindt de aanhechting plaats door direct contact met het bot. Het gedrag van parodontaal en peri-implantair weefsel vertoont bij ontsteking sterke overeenkomsten. Bij een te grote bacteriële belasting treedt ontsteking van de weefsels op. Bij natuurlijke gebitselementen spreekt men dan van gingivitis, bij implantaten van mucositis. Er is sprake van roodheid, zwelling, lichte toename van de pocketdiepte en bloeding na sonderen. Als de mucositis zich uitbreidt en verlies van kaakbot optreedt, is er sprake van peri-implantitis. De parameters die worden gebruikt voor het opsporen van een parodontale ontsteking zijn algemeen aanvaard. Bij peri-implantaire ontstekingen is dat niet zo eenvoudig; dit komt door de verschillende modellen en uitvoeringen van de implantaten, het vastleggen van reproduceerbare referentiepunten en het ontbreken van een parodontaal ligament. Belangrijke parameters voor diagnostiek van peri-implantaire infecties zijn:

- > sonderen van pockets ( $\geq 5$ mm)
- > sonderen van aanhechtingsniveau (verlies van aanhechting)
- > bloeden na sonderen
- > pusvorming
- > meten van recessie
- > mobiliteit
- > meten van botverlies (röntgendiagnostiek)
- > bepalen van pathogenen (microbiologische diagnostiek)

Bovenstaande parameters worden niet alleen gebruikt voor het diagnosticeren van een peri-implantaire infectie, maar ook voor het evalueren van de behandeling. In de ideale situatie is de pocketdiepte bij implantaten 3 mm. Omdat het peri-implantaire zachte weefsel niet hecht aan het implantaat en de dikte van de mucosa kan verschillen, kan er iets dieper worden gemeten. Wanneer de sonderdiepte meer dan 5 mm is en op de bijbehorende röntgenopname botafbraak (aantal windingen) waarneembaar is, dan is er sprake van peri-implantitis (afb. 1).

Een deel van de implantaten vertoont binnen 1 jaar na plaatsen een lichte botafbraak (1 mm) door de aanpassing van de biologische breedte in relatie met de dikte van de mucosa. Het aanpassen van het ontwerp van de implantaten met een zogenaamde 'platform switching' is een poging om beginnende botafbraak na het plaatsen te voorkomen.

**Afb. 1.** Fors botverlies rondom implantaten.

**Afb. 2.** Het mesiale implantaat is verloren. Het distale implantaat is gereinigd en het defect is opgevuld met een botsubstituut (Ostim®).

**Afb. 3.** Een periapicale opname een jaar na behandelen.

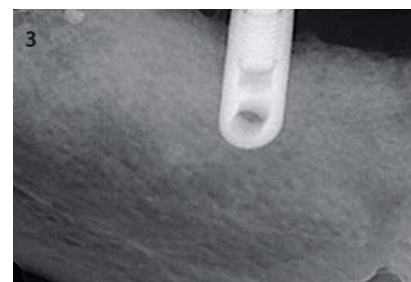
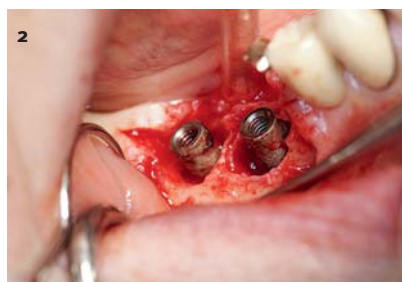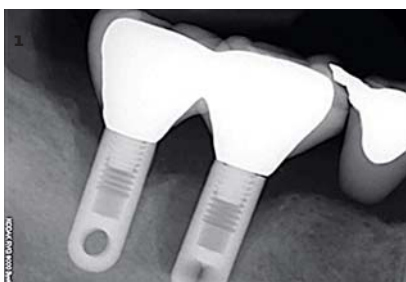Toenemende botafbraak op de röntgenopnamen is een duidelijke parameter voor peri-implantitis in combinatie met sonderen. Bij implantaten met volledige osseo-integratie is er geen mobiliteit. Bij peri-implantitis verliest het implantaat steeds meer steunweefsel. Mobiliteit van het implantaat treedt pas op als de botafbraak zo ver is gevorderd dat er nauwelijks meer botcontact is met het implantaat. In een dergelijke situatie is het implantaat verloren.

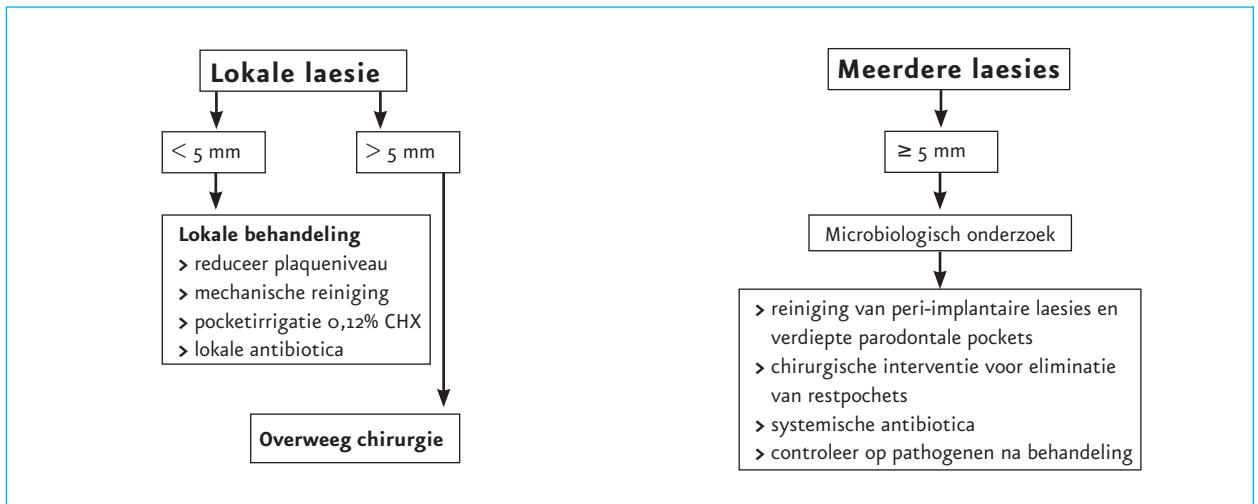
## Behandeling

Mucositis bij implantaten kan op dezelfde manier worden behandeld als gingivitis bij natuurlijke gebitselementen. Met behulp van een adequate mondhygiëne, mechanische plaque- en tandsteenverwijdering in combinatie met antibacteriële spoelmiddelen is de ontsteking meestal weg te krijgen.

De behandeling van peri-implantitis is complexer. Peri-implantitis is een bacteriële infectie van de weefsels rond een implantaat en het betreft dus een wondinfectie met een lichaamsvreemd voorwerp. Bij de behandeling van een dergelijke infectie is het verwijderen van het vreemde voorwerp de meest logische handeling. De aanwezigheid van een vreemd voorwerp reduceert de minimale infectiedosis voor een bacteriële infectie met een factor 10-100. Verwijdering is echter (meestal) niet de inzet van de behandeling van een peri-implantitis; er wordt gestreefd naar behoud van het implantaat. Complicerende factoren zijn de vorm, de coating, de oppervlakteruwheid en de windingen van het implantaat. Het vrijkomen van de implantaatwindingen uit het bot en de bacteriële kolonisatie op het ruwe oppervlak en in het omringende weefsel zijn belemmerende factoren voor adequate reiniging van het implantaatoppervlak. De behandeling van een peri-implantitis is gericht op:

- > het reduceren van de bacteriële belasting in de peri-implantaire pocket(s);
  - > het decontamineren en het conditioneren van het implantaatoppervlak;
  - > het reduceren/eliminieren van plaatsen die niet plaquevrij kunnen worden gehouden door adequate mondhygiënemaatregelen;
  - > het instellen van een effectief mondhygiëneregime om mucositis en herinfectie van de restpockets te voorkomen;
  - > het opvullen van de ontstane botkraters (botregeneratie).
- Bij parodontitis zijn adequate technieken en instrumenten beschikbaar voor het subgingivaal reinigen van diepe





Afb. 4. Mogelijke behandelstrategieën van peri-implantaire infecties.

pockets en de worteloppervlakken, eventueel in combinatie met chirurgische technieken en ondersteunende antibiotica. Het reinigen van het implantaatoppervlak kan worden gedaan met een gesloten of open techniek. Bij ondiepe pockets en beperkte botafbraak wordt de gesloten techniek toegepast. Daarbij wordt het worteloppervlak gereinigd met kunststof curettes in combinatie met antibacteriële spoelmiddelen. Bij de open techniek wordt het peri-implantaire weefsel met behulp van een flapoperatie opengeklapt, het granulatieweefsel wordt verwijderd uit de botdefecten en het implantaatoppervlak wordt met direct zicht gereinigd. Mechanische en chemische reiniging kunnen worden uitgevoerd onder andere met air abrasion, citroenzuur, etsgel, waterstofperoxide en chloorhexidine. Het doel van de chirurgische behandeling van peri-implantitis is een vermindering van de pockets in aantal en diepte. Al een aantal jaren wordt geprobeerd botdefecten kunstmatig te herstellen door botregeneratie te realiseren met behulp van eigen bot of botsubstituten (afb. 2 en 3), maar deze regeneratietechnieken verkeren nog in het beginstadium van ontwikkeling.

Omdat het zeer moeilijk is een gerandomiseerd dubbelblind onderzoek uit te voeren bij patiënten met peri-implantitis is een geaccepteerd en gevalideerd behandelprotocol voor peri-implantitis niet voorhanden. In afbeelding 4 worden mogelijke behandelstrategieën weergegeven. Bij relatief ondiepe pockets (< 5 mm sondeerdiepte) kan het reinigen van het abutment en het submucosale gebied met bijvoorbeeld plastic scalers en antiseptica met 3% waterstofperoxide of 0,2% chloorhexidine de symptomen van infectie belangrijk reduceren. Antibiotica voor lokale toepassing zijn in Nederland niet voorhanden. Bij lokale diepe pockets (> 5 mm sondeerdiepte) kan chirurgie worden overwogen, waarbij het implantaatoppervlak mechanisch en chemisch wordt gereinigd. Als sprake is van peri-implantitis bij meerdere implantaten met een sondeerdiepte > 5 mm, kunnen microbiologische gegevens over de subgingivale

plaque belangrijke informatie opleveren voor een eventueel voor te schrijven systemisch antibioticum. Dit onderzoek kan worden uitgevoerd door middel van een kweek waarbij niet alleen naar bekende paropathogene bacteriën wordt gezocht, maar eveneens naar de aanwezigheid van *Staphylococcus aureus* en andere opportunistische pathogenen (Leonardt et al, 1993; Harris en Richards, 2006). Als bij de restdentitie sprake is van actieve parodontitis, dan dient men ook hierbij een parodontale behandeling in te zetten.

Het gebruik van een systemische antibioticumtherapie na mechanische reiniging van het peri-implantaire gebied kan een klinische verbetering geven van de conditie van de peri-implantaire weefsels en kan tevens de progressie van botafbraak stoppen of vertragen. Hierbij dient te worden opgemerkt dat botverlies rond een implantaat niet identiek is aan peri-implantitis. Botverlies op zich lijkt dus onvoldoende aanleiding te geven voor het voorschrijven van een antibioticum. Mombelli en Lang (1992) behandelden 9 patiënten met ernstige peri-implantitis (pockets > 5 mm, veel botverlies) met ornidazol (100 mg per dag, gedurende 10 dagen), na mechanische reiniging en irrigatie van de pockets met 0,5% chloorhexidine. Tevens waren de patiënten geselecteerd op basis van de microbiologische samenstelling van de peri-implantaire plaque ( $\geq 10^6$  bacteriën/ml,  $\geq 20\%$  gramnegatieve anaerobe bacteriën). Gedurende 1 jaar bleef de bloeding na sonderen en de sondeerdiepte significant lager dan voor behandeling. Een opmerkelijke reductie van het aantal anaerobe bacteriën vond plaats en deze situatie bleef gedurende het jaar stabiel.

## Conclusie

De toename van infectieuze complicaties rond implantaten vraagt om aandacht voor een goede diagnose en een adequate behandeling van deze aandoening. Kennis van de risicofactoren kan een bijdrage leveren aan het voorkomen van deze moeilijke te behandelen infectie. Gezien de

invloed van aanwezige paropathogenen is het ontstekingsvrij maken van het parodontium voordat de implantaten worden geplaatst een essentiële stap in het implantologieprotocol. Daarnaast dient er een strikt protocol te worden gevolgd in de behandeling van peri-implantitis.

#### Literatuur

- *Albrektsson T, Isidor F.* Consensus report of session IV. In: Lang NP, Karring T (eds.). Proceedings of the 1st European Workshop on Periodontology. London: Quintessence Publishing Co., Ltd., 1994.
- *Chandra RK.* Impact of nutritional status and nutrient supplement on immune responses and incidence of infection in older individuals. *Ageing Res Rev* 2004; 3: 91-104.
- *DeLuca S, Habsha E, Zarb GA.* The effect of smoking on osseointegrated dental implants. Part I: Implant survival. *Int J Prosthodont* 2006; 19: 491-498.
- *Esposito M, Hirsch JM, Lekholm U, Thomson P.* Biological factors contributing to failures of osseointegrated oral implants. (I). Success criteria and epidemiology. *Eur J Oral Sci* 1998; 106: 527-251.
- *Feloutzis A, Lang NP, Tonetti MS, et al.* IL-1 gene polymorphism and smoking as risk factors for peri-implant bone loss in a well-maintained population. *Clin Oral Implants Res* 2003; 14: 10-17.
- *Ferreira SD, Silva GL, Cortelli JR, Costa JE, Costa FO.* Prevalence and risk variables for peri-implant disease in Brazilian subjects. *J Clin Periodontol* 2006; 33: 929-935.
- *Gruica B, Wang HY, Lang NP, Buser D.* Impact of IL-1 genotype and smoking status on the prognosis of osseointegrated implants. *Clin Oral Implants Res* 2004; 15: 393-400.
- *Harris LG, Richards RG.* Staphylococci and implant surfaces: a review. *J Care Injured* 2006; 37: 3-14.
- *Karoussis IK, Müller S, Salvi GE, Heitz-Mayfield LJ, Brägger U, Lang NP.* Association between periodontal and peri-implant conditions: a 10-year prospective study. *Clin Oral Implants Res* 2004; 15: 1-7.
- *Leonardt A, Adolfsson B, Lekholm U, Wikström M, Dahlén G.* A longitudinal microbiological study on osseointegrated titanium implants in partially edentulous patients. *Clin Oral Implants Res* 1993; 4: 113-120.
- *Mombelli A, Lang NP.* Antibiotic treatment of peri-implant infections. *Clin Oral Implants Res* 1992; 3: 162-168.
- *Pontoriero R, Tonelli MP, Carnevale G, Mombelli A, Nyman SR, Lang NP.* Experimentally induced peri-implant mucositis. A clinical study in humans. *Clin Oral Implants Res* 1994; 5: 254-259.
- *Quirijnen M, Abarca M, Assche N Van, Nevins M, Steenberghe D Van.* Impact of supportive periodontal therapy and implant surface roughness on implant outcome in patients with a history of periodontitis. *J Clin Periodontol* 2007; 34: 805-815.
- *Roos-Jansåker AM, Envert H, Lindahl C, Renvert S.* Nine- to fourteen-year follow-up of implant treatment. Part III: factors associated with peri-implant lesions. *J Clin Periodontol* 2006; 33: 296-301.
- *Roos-Jansåker AM, Renvert H, Lindahl C, Renvert S.* Nine- to fourteen-year follow-up of implant treatment. Part II: factors associated with peri-implant lesions. *J Clin Periodontol* 2006; 33: 290-295.
- *Schou S, Holmstrup P, Worthington HV, Esposito M.* Outcome of implant therapy in patients with previous tooth loss due to periodontitis. *Clin Oral Implants Res* 2006; 17: 104-123.

- *Winkelhoff AJ van, Goené RJ, Benschop C, Folmer T.* Early colonization of dental implants by putative periodontal pathogens in partially edentulous patients. *Clin Oral Implants Res* 2000; 11: 511-520.
- *Winkelhoff AJ van, Wolf JW.* Actinobacillus actinomycetemcomitans-associated peri-implantitis in an edentulous patient. A case report. *J Clin Periodontol* 2000; 27: 531-535.

#### Summary

#### Infectious complications with dental implants

Dental implantology represents an essential step in the rehabilitation of function, stability and aesthetics of the human dentition. The introduction of dental implantology has at the same time created a problem: peri-implant infections. Putative risk factors for this disorder are, among others, smoking, a history of periodontitis, genetic traits, and uncontrolled diabetes mellitus. Since no validated protocol for the treatment of peri-implantitis exists, clinicians have to rely on their own experience and knowledge and on the experience of others.

#### Bron

A.J. van Winkelhoff<sup>1</sup>, P.G.G.L. van der Avoort<sup>2</sup>, D. Wismeijer<sup>2</sup>  
Uit <sup>1</sup>het Centrum voor Tandheelkunde en Mondzorgkunde van het Universitair Medisch Centrum Groningen en <sup>2</sup>de afdeling Orale Functieer, sectie Implantologie, van het Academisch Centrum Tandheelkunde Amsterdam (ACTA)  
Datum van acceptatie: 22 juli 2008  
Adres: prof. dr. A.J. van Winkelhoff, UMCG, Anton Deusinglaan 1, 9713 AV Groningen  
a.j.van.winkelhoff@med.umcg.nl