

Handelen bij een wortelrest in de mondbodem

Verplaatsing van een (deel) van een wortel of soms een gebitselement in de mondbodem kan optreden tijdens extractie van een gebitselement in de mandibula. Mogelijke oorzaken hiervan zijn een perforatie van de linguale cortex en een verkeerde extractietechniek. Eventuele gevolgen van het *in situ* laten van een restant in de mondbodem zijn pijn, zwelling en trismus door infectie en/of spontane verplaatsing van het fragment. Geadviseerd wordt een dergelijk restant zo spoedig mogelijk te verwijderen. Indien er onvoldoende ervaring is met het exploreren van de mondbodem is het verstandig de patiënt te verwijzen naar een kaakchirurg. Tevens wordt geadviseerd preventief een antibioticum voor te schrijven om infectie te voorkomen.

Mast-Kramer H, Wal KGH van der. Handelen bij een wortelrest in de mondbodem. *Ned Tijdschr Tandheelkd* 2010; 117: 441-444
doi: 10.5177/ntvt.2010.09.10152

Inleiding

Verplaatsing van een (deel) van een wortel of een gebitselement in de mondbodem is een vervelende complicatie bij het verwijderen van een gebitselement in de mandibula. In de literatuur bestaat geen consensus over wat te doen in een dergelijk geval. Ook zijn er geen richtlijnen. In dit artikel wordt aan de hand van 3 casussen en de bestaande literatuur een behandeling voor deze complicatie voorgesteld.

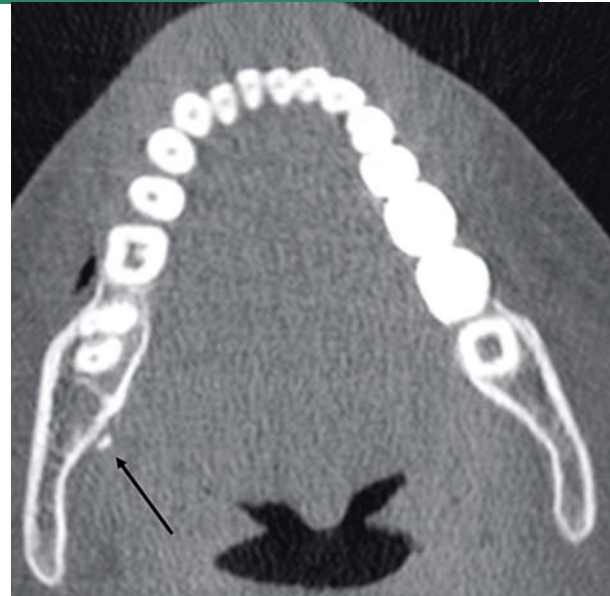
Casus 1

Een 21-jarige man werd door zijn tandarts verwezen naar een kaakchirurg voor de verwijdering van zijn derde molaren in de mandibula. Tijdens de verwijdering van gebitselement 48 trad een fractuur van een wortel op. Bij de poging om deze te verwijderen, werd de wortelrest in de mondbodem verplaatst. Vervolgens werd bij deze patiënt een cone beam-computertomogram (cone beam-CT) vervaardigd om de ligging van de wortelrest vast te stellen (afb. 1).

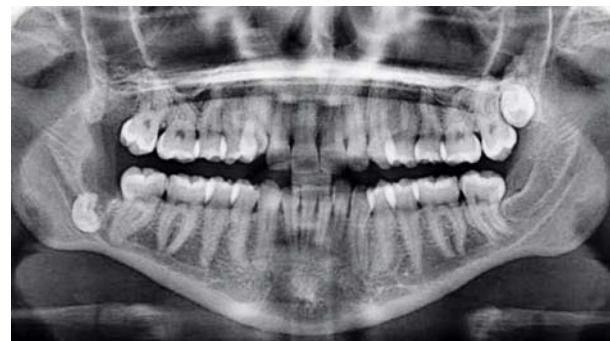Er werd besloten de wortelrest direct te verwijderen. Na het verlagen van de linguale limbus alveolaris kon de wortelrest worden verwijderd. Na de behandeling kreeg de patiënt een recept voor een antibioticum, amoxicilline/clavulaanzuur 500/125 mg 3 dd voor 7 dagen. Hij werd 2 weken later terug gezien voor controle. De patiënt was zonder bijzonderheden hersteld en er was geen letsel van de nervus lingualis opgetreden.

Casus 2

Een 22-jarige vrouw werd door haar tandarts verwezen naar een afdeling Mondziekten, Kaak- en Aangezichts chirurgie voor de verwijdering van de derde molaren in de mandibula. Bij de extractie van gebitselement 48 schoot een wortelrest in de mondbodem. Er werd bij de patiënt een cone beam-CT



Afb. 1. Axiale coupe van de cone beam-CT met de radix van gebitselement 48 linguaal van de processus alveolaris in de mondbodem.

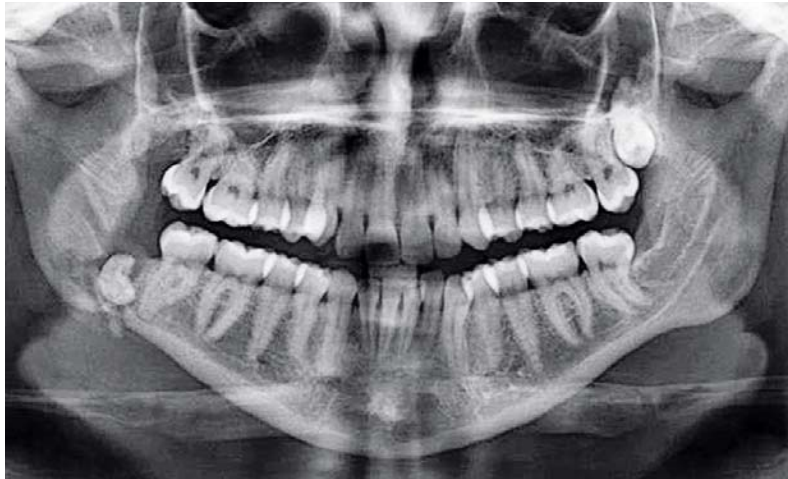


Afb. 2. Postoperatieve panoramische röntgenopname na poging tot verwijdering van gebitselement 48. De kroon van het gebitselement is duidelijk te zien in de regio van gebitselement 48.

gemaakt om de locatie van de wortelrest vast te stellen. Hierna werd de wortelrest verwijderd na het verlagen van de linguale limbus alveolaris. De patiënt kreeg een recept voor een antibioticum, amoxicilline/clavulaanzuur 500/125 mg 3 dd voor 7 dagen. Twee weken later volgde de controle. De patiënt was zonder bijzonderheden hersteld en er was geen letsel van de nervus lingualis.

Casus 3

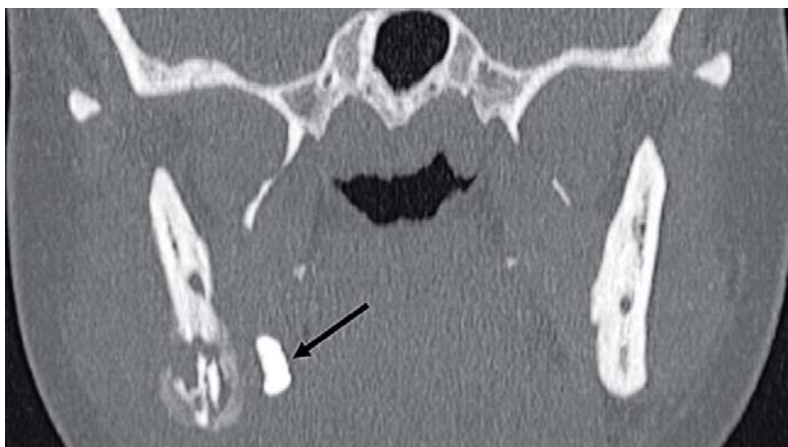
Een 28-jarige vrouw werd door haar tandarts verwezen naar een kaakchirurg voor verwijdering van gebitselement 48. Bij de verwijdering van het gebitselement door de kaakchirurg verdween een deel van de kroon in de mondbodem. De kroon bleek peroperatief onvindbaar te zijn. Er werd een panoramische röntgenopname genomen waarop de kroon duidelijk zichtbaar was in de regio van gebitselement 48 (afb. 2).



Afb. 3. Panoramische röntgenopname 12 weken na de poging tot verwijdering van gebitselement 48. In de regio van gebitselement 48 is een fractuur te zien van de mandibula met de kroonrest *in situ*.

De kaakchirurg sprak met de patiënt een expectatief beleid af. Na een periode van 6 weken werd intraoraal een exploratie verricht door de kaakchirurg, maar de kroon van gebitselement 48 werd niet gevonden. Na 12 weken kwam de patiënt terug met een trismus, anesthesie van de nervus mentalis rechts en een ontsteking in de regio van gebitselement 48. Er werd buccaal een sekwester verwijderd en de patiënt werd opgenomen voor behandeling met een intraveneus antibioticum, amoxicilline/clavulaanzuur 1.000/200 mg 6 dd voor 7 dagen. Op de vervaardigde panoramische röntgenopname was een fractuur van de mandibula te zien in de regio van gebitselement 48 met de kroonrest nog altijd *in situ* (afb. 3).

De patiënt werd vervolgens verwezen naar de afdeling Mondziekten, Kaak- en Aangezichtschirurgie van een universitair medisch centrum. Uit onderzoek bleek er een anesthesie van de nervus mentalis rechts te zijn. De mondopening was niet beperkt. De occlusie was intact en in de regio van gebitselement 48 waren de hechtingen na het verwijderen van het sekwester *in situ*. De kroon van gebitselement 48 kon niet worden gepalpeerd. Er werd een cone beam-CT gemaakt waarop de kroon in de mondbodem en een pathologische fractuur van de mandibula in de regio van gebitselement 48 waren te zien (afb. 4).



Afb. 4. Coronale coupe van de cone beam-CT met de kroonrest van gebitselement 48 linguaal van de processus alveolaris in de mondbodem.

Er werd besloten een exploratie van de mondbodem te verrichten en de fractuur te reponeren en te fixeren onder algehele anesthesie. De patiënt werd geïnformeerd over mogelijk letsel van de nervus lingualis rechts. Via een intraorale incisie kon de kroonrest worden verwijderd. Er bleek een pseudoartrose te zijn opgetreden van de mandibulafractuur. De fractuur werd gereponeerd en gefixeerd met een plaatosteosynthese en het botdefect van de pseudoartrose werd opgevuld met een autoloog kinbottransplantaat (afb. 5). De patiënt herstelde voorspoedig en na een consolidatieperiode van 6 maanden kon het osteosynthesemateriaal worden verwijderd (afb. 6). Postoperatief bleek er een hypes-

thesie van de nervus lingualis te zijn opgetreden die na 5 maanden was genormaliseerd. De hypesthesie van de nervus mentalis rechts persisteert nog immer.

Beschouwing

Verplaatsing van een restant van een gebitselement of een wortel in de mondbodem als gevolg van een verwijdering van een derde molaar is een niet veel voorkomende, maar wel bekende complicatie. In de meeste tandheelkundige en kaakchirurgische leerboeken wordt deze complicatie beschreven. Er is echter weinig bekend over de incidentie van deze complicatie. Er zijn slechts een aantal casusbeschrijvingen in de literatuur te vinden. Ook is er geen éénduidig beleid over wat te doen wanneer deze complicatie zich voordoet. Mogelijk is er een onderrapportage van deze complicatie in de literatuur.

De verplaatsing van een restant van een gebitselement of wortel in de mondbodem doet zich meestal voor wanneer de radix is geëxposeerd en er een perforatie is van de linguale corticale plaat. Zelfs als de radices bedekt zijn met bot kan er toch een perforatie optreden tijdens de poging om de wortelrest te verwijderen doordat de linguale corticale plaat erg dun kan zijn. Ook een distolinguale angulatie van de derde molaar kan een verhoogd risico geven op verplaatsing van een restant in de weke delen. Het restant kan boven of onder de musculus mylohyoideus zijn gelegen. Soms kan het restant bimanueel worden gepalpeerd in de mondbodem.

Een mogelijke oorzaak van deze complicatie kan een verkeerde chirurgische techniek zijn, waarbij er teveel kracht wordt uitgeoefend. De complicatie kan worden voorkomen door goed zicht op het te verwijderen gebitselement, weinig kracht te gebruiken en de linguale corticale plaat te ondersteunen.

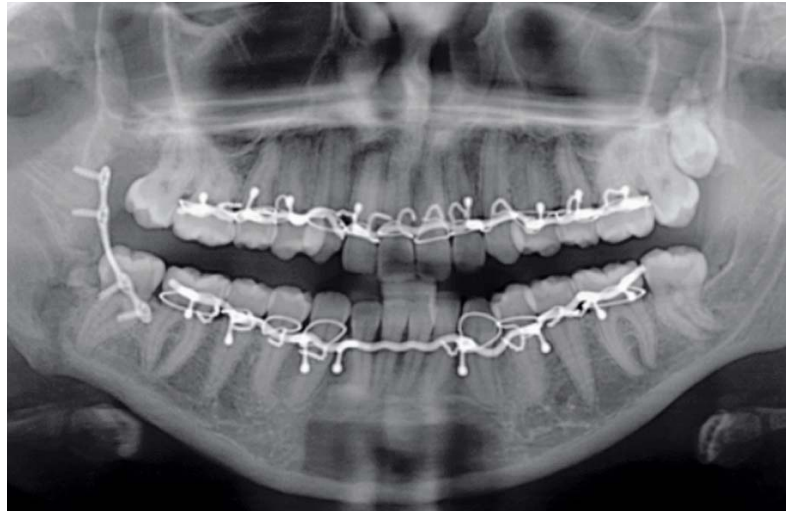
In 2007 verscheen een overzichtsartikel van Huang et al (2007) waarin de genoemde complicatie en de behandeling

ervan worden beschreven. Huang et al vonden 19 artikelen (gepubliceerd tussen 1958 en 2005) met 32 verplaatste restanten van gebitselementen of wortels in de mondbodem. In het overzichtsartikel worden diverse benaderingen beschreven om de verplaatste wortelrest te verwijderen: intraorale, extraorale en gecombineerde behandelingen. De meest gebruikte benadering is via een verlengde linguale muco-periostale flap. De auteurs vonden variatie in tijd tussen het moment van verplaatsing en de verwijdering van de wortelrest. In 11 publicaties werd het restant van het gebitselement of de wortel binnen 7 dagen verwijderd. In 3 publicaties duurde de verwijdering van het restant langer dan 7 dagen. In 4 publicaties duurde dit zelfs langer dan 12 maanden. In 1 publicatie bleef een gebitselement 2 jaar in de mondbodem zonder complicaties en kon niet worden verwijderd. Huang et al concludeerden dat indien er langer dan 24 uur werd gewacht met verwijzen naar een kaakchirurg er meer pijn, zwelling en trismus optraden.

In andere publicaties worden ook infectie en migratie beschreven als gevolg van deze complicatie (Gay-Escoda et al, 1993; Esen et al, 2000). Deze auteurs en anderen pleiten dan ook voor een snelle of directe verwijdering van het restant van de wortelrest of het gebitselement (Boering et al, 1998; Stegenga et al, 2000; Moore et al, 2002; Fonseca et al, 2009). Een aantal auteurs adviseert een antibioticum voor te schrijven indien het niet lukt de wortelrest direct te verwijderen. Zij adviseren dan na enkele weken opnieuw een exploratie te verrichten (Moore et al, 2002; Fonseca et al, 2009). Er wordt in de genoemde publicaties aangegeven dat verwijdering van het verplaatste restant van een wortel of van een gebitselement in de mondbodem een uitgebreide chirurgische ervaring vereist (Stegenga et al, 2000; Huang et al, 2007). Het risico bestaat immers dat het restant dieper in de weke delen naar caudaal of parafaryngeaal wordt geduwd.

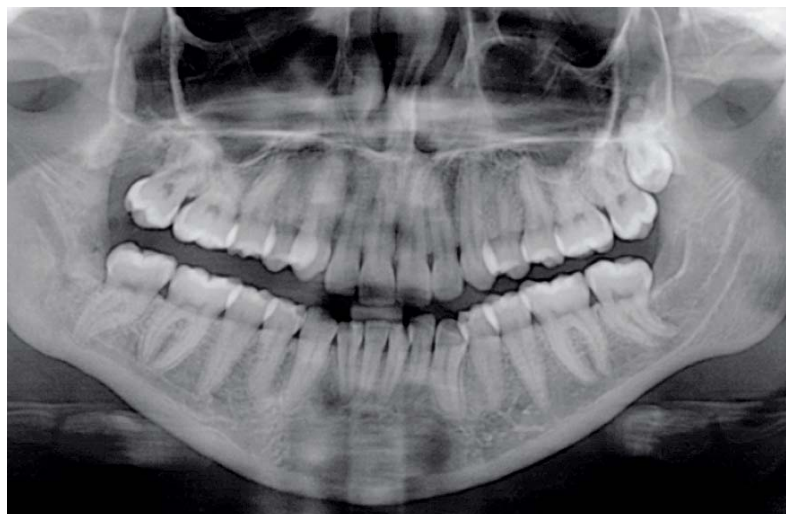
Conclusie

Gezien de mogelijk ernstige gevolgen van het achterlaten van een restant van een gebitselement of van een wortel in de mondbodem, zoals beschreven in casus 3, wordt geadviseerd het restant direct te verwijderen. Het is raadzaam eerst een röntgenopname te vervaardigen om de precieze ligging van het restant te lokaliseren. Dit kan door middel van een occlusale opname, een panoramische röntgenopname of een cone beam-CT. De meeste verplaatste wortelresten liggen subperiostaal en dus kan worden geprobeerd de wortelrest in de alveole terug te duwen door met de vinger druk uit te oefenen op de linguale corticale plaat. Indien dit niet lukt, zal de patiënt dezelfde dag moeten worden verwezen naar een kaakchirurg om het restant van de wortel of van een gebitselement te laten verwijderen. Bij deze verwijzing moet alle relevante informatie worden meegegeven, zoals de grootte van het reeds verwijderde fragment, de omstandigheden van de extractie en de aanwezige röntgenopnamen. Tevens wordt geadviseerd de patiënt een recept voor een breed-spectrum antibioticum mee te geven, zodat eventuele infecties worden voorkomen. Als antibioticum kan amoxicilline/clavulaanzuur 500/125 mg of bij allergie clindamycine 300 mg of erytromycine 500 mg voor 7 dagen worden voorgeschreven. Via een intraorale benadering kan dan door een kaakchirurg worden geprobeerd het restant van het gebitselement of van de wortel te verwijderen. Hierbij moet worden voorkomen dat de nervus lingualis beschadigt. Grote voorzichtigheid is dus geboden. Patiënten moeten preoperatief worden geïnformeerd over dit risico. Alleen indien via een intraorale benadering het restant niet kan worden verwijderd, kan een extraorale benadering worden overwogen.



Afb. 5. Panoramische röntgenopname na verwijdering van de kroonrest en repositie en fixatie van de mandibulafractuur. Het benige defect werd opgevuld met behulp van een autoloog kinbottransplantaat.

fenen op de linguale corticale plaat. Indien dit niet lukt, zal de patiënt dezelfde dag moeten worden verwezen naar een kaakchirurg om het restant van de wortel of van een gebitselement te laten verwijderen. Bij deze verwijzing moet alle relevante informatie worden meegegeven, zoals de grootte van het reeds verwijderde fragment, de omstandigheden van de extractie en de aanwezige röntgenopnamen. Tevens wordt geadviseerd de patiënt een recept voor een breed-spectrum antibioticum mee te geven, zodat eventuele infecties worden voorkomen. Als antibioticum kan amoxicilline/clavulaanzuur 500/125 mg of bij allergie clindamycine 300 mg of erytromycine 500 mg voor 7 dagen worden voorgeschreven. Via een intraorale benadering kan dan door een kaakchirurg worden geprobeerd het restant van het gebitselement of van de wortel te verwijderen. Hierbij moet worden voorkomen dat de nervus lingualis beschadigt. Grote voorzichtigheid is dus geboden. Patiënten moeten preoperatief worden geïnformeerd over dit risico. Alleen indien via een intraorale benadering het restant niet kan worden verwijderd, kan een extraorale benadering worden overwogen.



Afb. 6. Panoramische röntgenopname 5 maanden na verwijdering van de kroonrest. Er is een goede consolidatie van de fractuur in de regio van gebitselement 48.

Leermoment

Wanneer bij het verwijderen van een gebitselement een deel van het gebitselement in de mondbodem is verplaatst, moet dit deel worden verwijderd. Indien de behandelend tandarts dit niet lukt, moet de patiënt nog dezelfde dag worden verwezen naar een kaakchirurg voor verwijdering van het restant. Het is tevens raadzaam een antibioticum voor te schrijven ter voorkoming van infectie.

Literatuur

- * Boering G, Baart JA, Reenen GJ van, et al. Gebitsextracties. Maarssen: Elsevier/Bunge, 1998.
- * Esen E, Aydoğan LB, Akçali MC. Accidental displacement of an impacted mandibular third molar into the lateral pharyngeal space. J Oral Maxillofac Surg 2000; 58; 96-97.
- * Fonseca RJ, Turvey TA, Marciani RD. Oral and Maxillofacial Surgery. Philadelphia: Elsevier, 2009.
- * Gay-Escoda C, Berini-Aytés L, Piñera-Penalva M. Accidental displacement of a lower third molar. Report of a case in the lateral cervical position. Oral Surg Oral Med Oral Pathol 1993; 76; 159-160.
- * Huang Y, Wu CW, Worthington P. The displaced lower third molar: a literature review and suggestions for management. J Oral Maxillofac Surg 2007; 65; 1186-1190.
- * Moore UJ, Cowpe JG, Meechan JG. Principles of oral and maxillofacial surgery. Oxford: Blackwell Science, 2002.
- * Stegenga B, Vissink A, Bont LGM de. Mondziekten en kaakchirurgie. Assen: Van Gorcum, 2000.

Summary**Management for displacement of a tooth into the floor of the mouth**

Displacement of a (part of a) radix or in some cases a part of a tooth into the floor of the mouth can occur during the extraction of a tooth in the mandibula. Possible causes of this are a lingual perforation of the radices or an inappropriate surgical technique. Leaving a fragment in situ in the floor of the mouth can lead to pain, swelling and trismus as a result of infection and/or spontaneous displacement of the fragment. We advise that the tooth or radix be removed as soon as possible. When experience is lacking in the removal of a tooth or radix from the floor of the mouth it is sensible to refer the patient to an oral surgeon. We also advise prescribing antibiotics in order to prevent infection.

Bron

H. Mast-Kramer, K.G.H. van der Wal
 Uit de afdeling Mondziekten, Kaak- en Aangezichts chirurgie en Bijzondere Tandheelkunde van het Erasmus Medisch Centrum Rotterdam
 Datum van acceptatie: 17 juni 2010
 Adres: mw. H. Mast-Kramer, Erasmus MC Rotterdam, postbus 2040,
 3000 CA Rotterdam
 h.mast@erasmusmc.nl