

Autotransplantaten in plaats van implantaten? Het geheim van het parodontale ligament

Autotransplantaten worden veel toegepast in de Scandinavische landen. De behandelindicatie betreft vooral jonge patiënten bij wie gebitselementen met open apices worden verplaatst naar gebieden met agenesiën. Het grote voordeel is het vitale parodontale ligament, waardoor deze gebitselementen meegroeien. In Rotterdam zijn de afgelopen 11 jaar bij vergelijkbare indicaties ook transplantaties van gebitselementen met afgevormde apices uitgevoerd. Op korte en lange termijn zijn de resultaten gelijk aan de gepubliceerde gegevens in de onderzoeksliteratuur. De afgevormde apices blijken net zo succesvol als de open apices. Het verschil met de resultaten in de onderzoeksliteratuur betreft vooral de indicaties voor de transplantatie. Deze beperken zich niet alleen tot de molaarstreek. Binnen dezelfde indicatie zijn in vergelijking met implantaten de resultaten beter, zowel de transplantaties met open als met gesloten apices. Op basis van deze kennis zijn autotransplantaten binnen de tandheelkunde een indicatie geworden op iedere leeftijd en indien mogelijk een betere behandeloptie dan implantaten.

Barendregt DS, Leunisse M. Autotransplantaten in plaats van implantaten?

Het geheim van het parodontale ligament

Ned Tijdschr Tandheelkd 2015; 122: 590-596

doi: 10.5177/ntvt.2015.11.15169

Inleiding

Sinds de introductie van implantaten als solitaire tandvervanging, lijken deze de eerste keuze bij het vervangen van een incisief in de bovenkaak. De voordelen van deze atraumatische maar ankylotische oplossing bij intacte buurelementen maken implantaten een populaire keuze bij dit prothetische probleem. Toch zijn er andere, meer biologische, opties dan implantaten die kunnen worden overwogen. Autotransplantatie vormt er een van.

Autotransplantatie van premolaren naar laterale of frontale regionen is een procedure die in de Scandinavische landen al in gebruik is sinds het eind van de jaren 50 van de vorige eeuw. Het voordeel van autotransplantatie boven implantaten is het feit dat het een biologische vervanging betreft, waarbij een vitaal parodontaal ligament blijft bestaan. Hierdoor is het mogelijk om een getransplanteerd gebitselement na de operatie orthodontisch te bewegen en hiermee zonodig botregeneratie te bewerkstelligen. In tegenstelling tot implantaten erupteert een getransplanteerd gebitselement normaal, in harmonie met de buurelementen tijdens de verdere groei en ontwikkeling. De omringende gingiva en interdentaal papillen blijven hiermee behouden. Er zijn langdurige observaties van autotransplantaties (> 40 jaar) voorhanden, waardoor al veel kennis over deze procedure is vergaard (afb. 1).

Leerdoelen

Na het lezen van dit artikel:

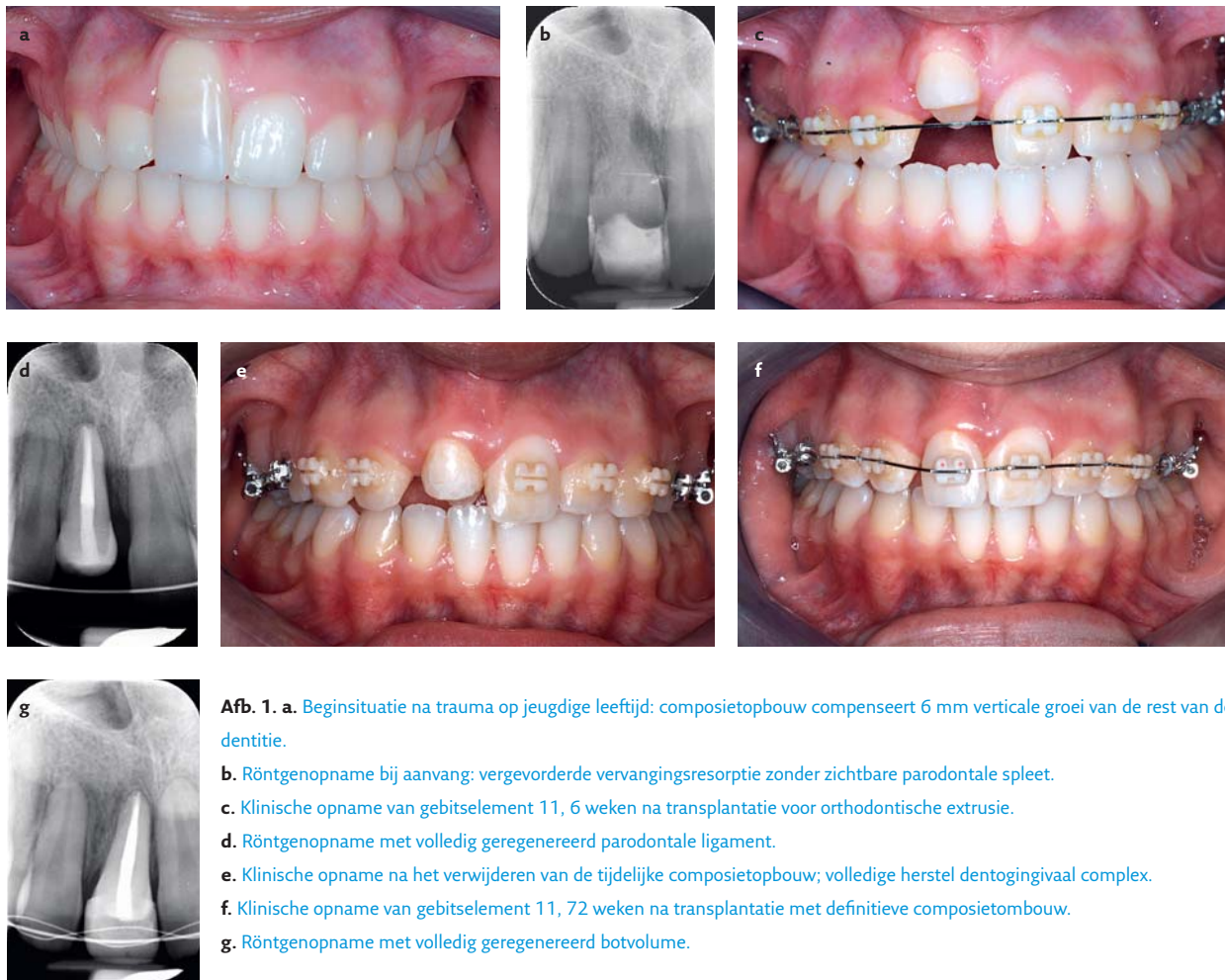- bent u bekend met de techniek van autotransplantatie;
- kent u de voordelen van autotransplantatie;
- kent u de randvoorwaarden en indicatie van autotransplantatie.

'De Rotterdamse School'

Sinds 2004 is er in Rotterdam een steeds groter wordende groep mondzorgverleners binnen de restauratieve tandheelkunde, orthodontisten, endodontologen en parodontologen die autotransplantatie toepassen en deze behandeling als een volwassen behandeloptie beschouwen voor alle disciplines van de tandheelkunde. Door de keuze voor een autotransplantaat, die een vitaal parodontaal ligament heeft, wordt een niet-ankylotische voorziening verkregen die zijn eigen harde en zachte weefsels onderhoudt (Struys et al, 2010). Doel van het beschrijven van de werkwijze van deze groep mondzorgverleners is om autotransplanteren als een volwassen behandeloptie te gaan beschouwen met zeer hoge succespercentages. Naast het verplaatsen van in ontwikkeling zijnde gebitselementen zal ook het autotransplanteren van volledig afgevormde gebitselementen worden gepresenteerd als een volledige vervanging van implantaten bij beschikbaarheid van geschikte donorelementen.

Werkwijze

Op basis van de onderzoeksliteratuur en de ervaringen dat autotransplantaten door het levende parodontale ligament eigenschappen bezitten die implantaten in het geheel niet hebben (een natuurlijke eruptie of mogelijkheid daartoe, waardoor er ontwikkeling van harde en zachte weefsels wordt bewerkstelligd) werd in het behandelteam in samenspraak besloten om de autotransplantaten in infrapositie te plaatsen (uit occlusie) met het buccale vlak naar buccale zijde van de kaak. Na 12 weken en, na herziening van de werkwijze, na 6 weken zou door middel van orthodontie het gebitselement worden verplaatst om zo de natuurlijke verhoudingen van kaak en gingiva te laten ontstaan. Als er bij het prepareren van de nieuwe alveole een dehiscentie ontstond aan de buccale of linguale zijde is dat geen indicatie om het transplantaat niet te plaatsen. Een eventueel gebrek aan volume van bot voor een volledige bedekking van de radix van het getransplanteerde gebitselement was geen belemmering. Op basis van onderzoek van Nyman et al (1980) en Wennström (1996) zal het vitale parodontale ligament een natuurlijk verbinding aangaan met de gingiva en waar nodig botgroei induceren. Voor het ontwikkelings-



Afb. 1. a. Beginsituatie na trauma op jeugdige leeftijd: composietopbouw compenseert 6 mm verticale groei van de rest van de dentitie.
 b. Röntgenopname bij aanvang: vergevorderde vervangingsresorptie zonder zichtbare parodontale spleet.
 c. Klinische opname van gebitselement 11, 6 weken na transplantatie voor orthodontische extrusie.
 d. Röntgenopname met volledig geregenereerd parodontale ligament.
 e. Klinische opname na het verwijderen van de tijdelijke composietopbouw; volledige herstel dentogingivaal complex.
 f. Klinische opname van gebitselement 11, 72 weken na transplantatie met definitieve composietombouw.
 g. Röntgenopname met volledig geregenereerd botvolume.

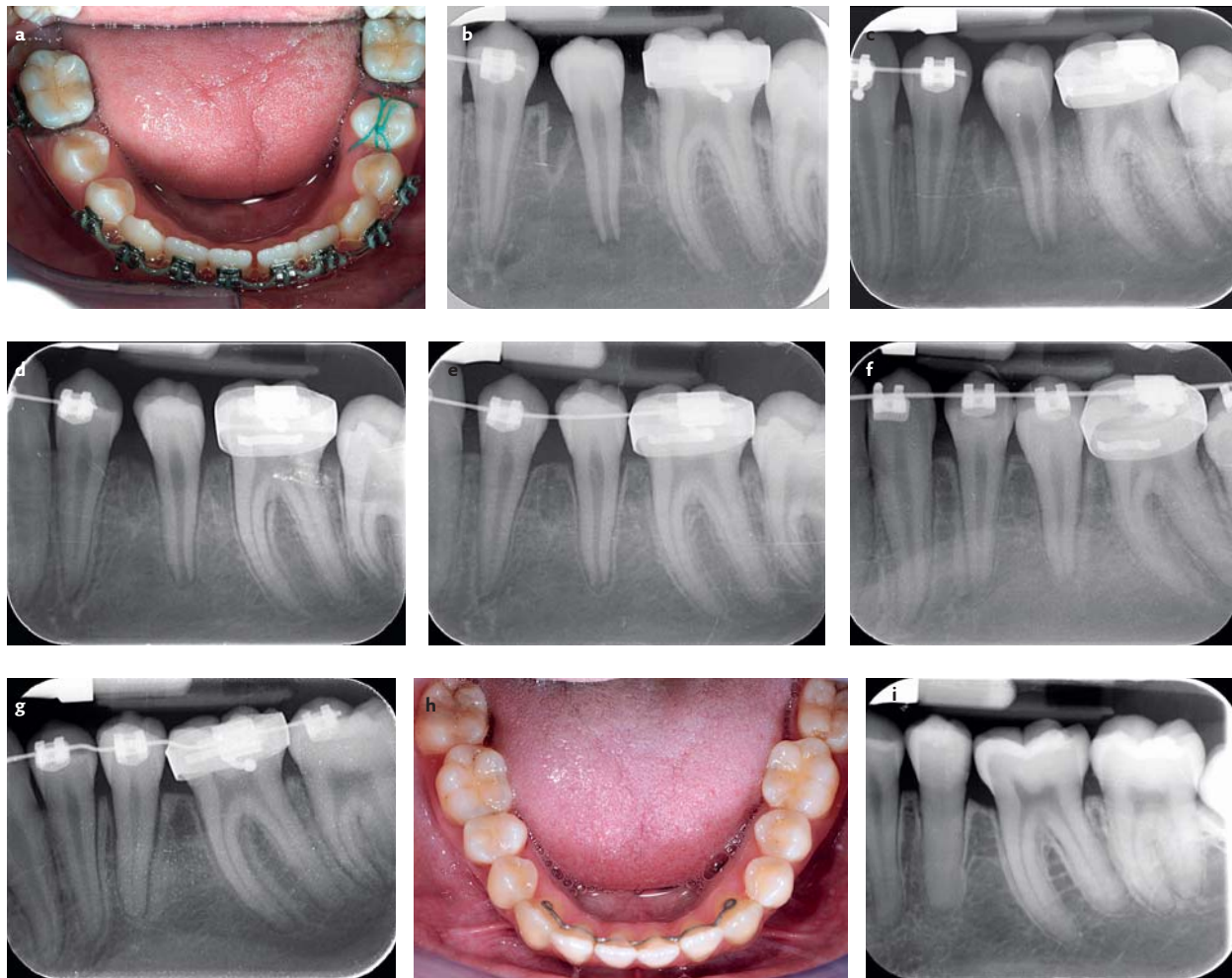
stadium van de gebitselementen met niet-afgevormde apices werd Andreasen et al (1990) aangehouden, waar transplantatie werd geïndiceerd vanaf tweede derde lengte van de wortelontwikkeling. De genezing bij open apices werd vooral door de endodontologen in de groep gevolgd. Door de revascularisatie van het pulpaweefsel (gekenmerkt door obliteratie van de pulpakamer) wordt het gebitselement op de receptorlocatie vitaal, maar niet sensibel.

Al snel kwamen er ook opties/verzoeken om gebitselementen met afgevormde apices te transplanteren. Uit de onderzoeksliteratuur bleek in de meeste gevallen een endodontische behandeling noodzakelijk na een transplantatie van gebitselementen met een afgevormde apex (Tsukiboshi, 2002). Daarom werd op basis van de kennis van de endodontologen besloten een endodontische behandeling vooraf te doen, zodat met een succespercentage van meer dan 92% een goede endodontische behandeling kon worden uitgevoerd. Wanneer achteraf een endodontische behandeling zou worden uitgevoerd, ligt dit percentage rond de 72% (Friedman et al, 2003). In sommige gevallen, bij vooraf moeilijk bereikbare derde molaren, wordt de endodontische fase binnen 2 weken na de transplantatie uitgevoerd. Tijdens de chirurgische behandeling wordt eerst het donorelement zo atraumatisch mogelijk verwijderd (voornamelijk roteren in plaats van luxeren) en gestockeerd of in de eigen alveole of in fysiologisch zout (Mensink en Merkensteyn, 2010). Vervolgens wordt

de preparatie in de receptorlocatie gemaakt met een boor. Gezien de maatvoering van implantaatboren geeft dit, bij gebruik van dergelijke boren, een uitstekende referentie tijdens het prepareren. Met zo min mogelijk pasmomenten (liefst geen, met het oog op eventuele beschadiging van het parodontale ligament) wordt het gebitselement zonder druk en uit occlusie (in lichte infrapositie) in de nieuwe alveole geplaatst. Met een horizontale matrashchting, die kruislings over het occlusievlak loopt, wordt het gebitselement gestabiliseerd. Na 1 week worden de hechtingen verwijderd. Voor de controles wordt het traumaprotocol voor avulsies gevolgd met klinische beoordeling (sonderen van de pockets) en een intraorale röntgenopname na 3, 6, 12, 24 en 48 weken (Andreasen et al, 2007). In voorkomende gevallen (verdiepte pockets bij controles na 3-6 weken of achterblijvend genezend beeld op de röntgenopname/resorptie laesies) wordt antibiotica voorgeschreven. De gebruikte antibiotica is de uit de parodontologie bekende combinatiedosis van amoxicilline 375 mg en metronidazole 25 mg 3x daags voor 7 dagen. Casussen 1 en 2 illustreren deze werkwijze.

Casus 1: ontwikkelende radix

Een neutrorelatie met een asymmetrische disto-occlusie, agenesie van gebitselementen 25 en 35, aan de linker zijde een open beet, crowding in het bovenfront, rotatie van gebitselementen 16, 12, 22, 23, 26, 32, 31 en 43.



Afb. 2. a. Klinische opname direct na transplantatie van gebitselement 15 naar locatie van gebitselement 35.
b. Röntgenopname met zichtbare alveole melkmolaar.
c. Röntgenopname 3 weken na transplantatie waarop het eerste herstel van de alveole met het begin van het vormen van de parodontale spleet zichtbaar is.
d. Zes weken na transplantatie: bijna normaal botbeeld met duidelijke aftekening van de parodontale spleet.
e. Twaalf weken na transplantatie: volledige genezing van de parodontale weefsels.
f. Röntgenopname 24 weken na transplantatie toont afvormen van de apex met aanvang van obliteratie ten teken van revascularisatie.
g. Röntgenopname 48 weken na transplantatie toont bijna volledige obliteratie.
h. Klinische opname van gebitselement 35, 10 jaar na transplantatie.
i. Röntgenopname na 10 jaar met volledige obliteratie.

Gezien de asymmetrie, de mediaanlijnvorschuijing en de open beet, was extractie van gebitselementen 15 en 25 het gunstigste behandelplan, gebitselement 25 was agenetisch. Het zich ontwikkelende gebitselement 15 was echter een goede vervanging van het agenetische gebitselement 35.

Behandeldoel was een gesloten onder- en boventand-boog met een neutro-occlusie op de cuspidaten en een disto-occlusie van 1 premolaarbreedte op de molaren (afb. 2).

Casus 2: afgevormde radix

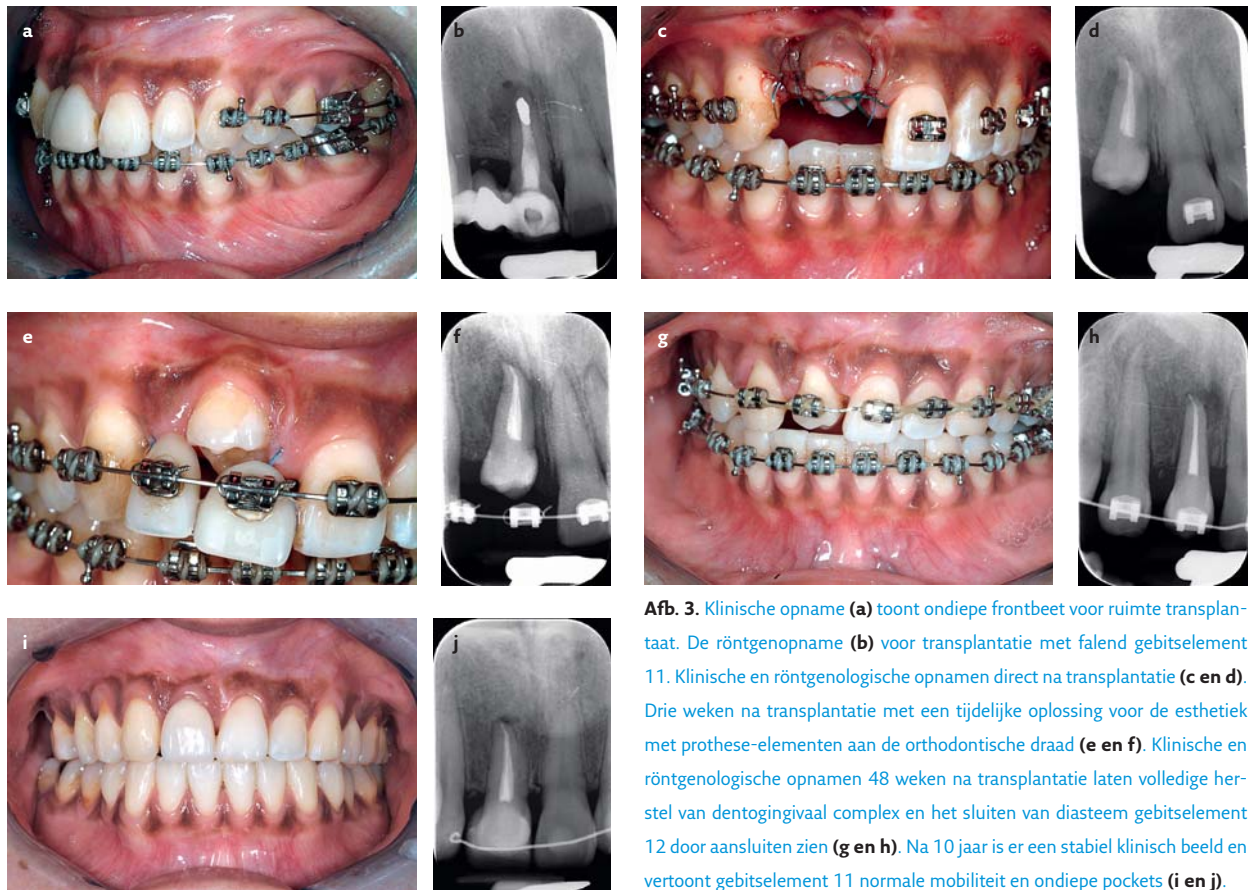Een neutrorelatie met een disto-occlusie, dubbelprotusie, een als verloren te beschouwen gebitselement 11, agenesie van gebitselement 12, diepe beet, lichte crowding onder- en bovenfront, rotatie van gebitselementen 16, 13, 22, 26, 35, 32 en 45.

Omdat er aan de linkerzijde en aan de rechterzijde een disto-occlusie van een halve premolaarbreedte bestond en er rechts 2 gebitselementen verloren waren, rees het plan

om gebitselement 25 te extraheren en deze te transplanteren naar de locatie van gebitselement 11, waarna gebitselement 13 zou worden doorgeschoven naar gebitselement 12, zodat er aan de linkerzijde en aan de rechterzijde een disto-occlusie van 1 premolaarbreedte op de locatie van de molaren zou ontstaan. Gebitselement 23 kwam dan in een neutro-occlusie op zijn natuurlijke functionele positie en werd de cuspidaat aan de linkerzijde. Om gebitselement 25 te kunnen plaatsen, moest eerst de diepe beet worden opgelost. Daartoe werd er aangevangen met vaste orthodontische apparatuur in de onderkaak, zodat bij transplantatie gebitselement 25 uit occlusie kon blijven (afb. 3).

Resultaten

Over de afgelopen 11 jaar (peildatum 1 april 2015) werden er in totaal 379 gebitselementen getransplanteerd in 319 patiënten. Over de volledige looptijd van het traject (range 0-126 maanden) is daarbij een overleving van 99% en een



Afb. 3. Klinische opname (a) toont ondiepe frontbeet voor ruimte transplantaat. De röntgenopname (b) voor transplantatie met falend gebitselement 11. Klinische en röntgenologische opnamen direct na transplantatie (c en d). Drie weken na transplantatie met een tijdelijke oplossing voor de esthetiek met prothese-elementen aan de orthodontische draad (e en f). Klinische en röntgenologische opnamen 48 weken na transplantatie laten volledige herstel van dentogingivaal complex en het sluiten van diasteem gebitselement 12 door aansluiten zien (g en h). Na 10 jaar is er een stabiel klinisch beeld en vertoont gebitselement 11 normale mobiliteit en ondiepe pockets (i en j).

succespercentage van 93% gerapporteerd. De meest getransplanteerde gebitselementen waren de tweede en eerste premolaren. Daarop volgden de derde molaren in de bovenkaak. Premolaren vonden bij 29% van de gevallen een plaats op een incisieflocatie (bovenfront). Bij 65% van de transplantaties was die naar een locatie in de premo-laarstreek. Molaren hebben als voorkeursgebied de premo-laar- en molaarstrekken, hoewel 1 derde molaar zijn weg vond naar het front. Cuspidaten werden vooralsnog alleen op hun eigen locatie teruggeplaatst en onderincisieven vonden een plaats in het bovenfront (tab. 1).

Bij een scheiding in de gehele groep tussen open en gesloten apices van de donorelementen bleken 264 gebitselementen met een open apex te zijn gebruikt en 125 een gesloten apex te hebben (tab.1 t/m 3). De succespercentages waren voor beide groepen vergelijkbaar en iets hoger voor de donorelementen met gesloten apices. Wat betreft het type donorelement was de premo-laar in beide groepen het voorkeurselement. Bij de gesloten apices waren de incisieven en cuspidaten duidelijk meer voorkomend dan in de groep open apices (tab. 2 en 3).

In beide groepen werd er in de eerste genezingsperiode tussen de 0 en 6 weken, in voorkomende gevallen, de hiervoor genoemde combinatiedosis antibiotica voorgeschreven. In de open apicesgroep was dat in 10% van de gevallen, terwijl het in de groep met gesloten apices 23% was (tab. 2 en 3).

Wanneer alleen wordt gekeken naar gebitselementen getransplanteerd tussen de 1-5 jaar bleven de resultaten voor zowel de open als de gesloten apices vergelijkbaar

met de overallgegevens. Bij de langetermijnresultaten (5-11 jaar) namen de percentages wel af (tab. 4). Vooral de endodontische behandelingen bij de in aanvang open apices beïnvloedden het succes sterk. De succespercentages zijn overigens vergelijkbaar met de gegevens uit de onderzoeksliteratuur op de lange termijn (Czochrowska et al, 2002). Gesloten apices bleken zeker zo succesvol te zijn als de gebitselementen die zijn getransplanteerd met open apices.

Beschouwing

Autotransplantatie van premolaren wordt vaak uitgevoerd ter vervanging van ontbrekende of getraumatiseerde bovenincisieven of, in het geval van agenesie, van tweede premolaren in de onderkaak (Czochrowska et al, 2000). In veel gevallen is de indicatie onderdeel van een orthodontisch behandelplan. Omdat het meestal gaat om kinderen tussen 8 en 12 jaar, is een implantaat niet geïndiceerd. De combinatie van een implantaat (ankylootisch van aard) en de patiënt met de resterende verticale groei van het alveolaire proces, resulteert in een duidelijke infrapositie van het implantaat ten opzichte van de natuurlijke dentitie, na de groei.

Bij deze indicatie voor autotransplantatie gaat het om gebitselementen met open apices. Na de transplantatie zal de wortelformatie zich voortzetten en zal de revascularisatie leiden tot de obliteratie van de pulpa, dat op röntgenopnamen als onderdeel van het genezingsproces kan worden waargenomen (Andreasen et al, 2007). Het gebitselement blijft vitaal, maar niet sensibel, behalve de proprioceptie van het parodontale ligament.

	Donorelement				Totaal
	Incisieven	Cuspidaten	Premolaren	Molaren	
Aantal en %	6 (2%)	6 (2%)	319 (84%)	48 (13%)	379 (100%)
Gem. aantal maanden	20	12	39	34	26
Complicaties					25 (7%)
- Falen	0	0	2	2	4 (1%)
- Endodontische behandeling	0	0	7	3	10 (3%)
- Externe resorptie	0	0	11	0	11 (3%)
Antibiotica	1	2	36	13	52 (14%)
Receptorlocatie					
- Incisieven	6 (100%)	0 (0%)	94 (29%)	1 (2%)	
- Cuspidaten	0 (0%)	6 (100%)	9 (3%)	0 (0%)	
- Premolaren	0 (0%)	0 (0%)	207 (65%)	13 (27%)	
- Molaren	0 (0%)	0 (0%)	9 (3%)	20 (42%)	

Tabel 1. Totaal aantal autotransplantaten (n = 379) getransplanteerd in de periode 2004-2015 (range 0-126 maanden).

	Donorelement				Totaal
	Incisieven	Cuspidaten	Premolaren	Molaren	
Aantal en %	1 (0%)	2 (1%)	233 (88%)	28 (11%)	264 (100%)
Gem. aantal maanden	8	16	39	34	26
Complicaties					17 (6%)
- Falen	0	0	1	0	1 (0,4%)
- Endodontische behandeling	0	0	7	1	8 (3%)
- Externe resorptie	0	0	8	0	8 (3%)
Antibiotica	1 (4%)	0 (0%)	19 (70%)	7 (26%)	27 (10%)

Tabel 2. Aantal autotransplantaten met open apices (n = 264) getransplanteerd in de periode 2004-2015 (range 0-126 maanden). De overleving was 99,6% en het succespercentage was 94%.

Ook wanneer extractie van de premolaar is geïndiceerd in het orthodontisch behandelplan bij volwassenen en er sprake is van ontbrekende gebitselementen of een geschiedenis van trauma van 1 of meer gebitselementen elders in het gebit, moet autotransplantatie zeker worden overwogen. Vooral bij patiënten met nog een deficiënte processus alveolaris is deze vorm van tandvervanging door het osteogene vermogen van het parodontale ligament relatief gunstig. Het unieke regeneratieve vermogen van het parodontium en een goede selectie van het autotransplantaat kan de mogelijkheid bieden om een verloren gebitselement te vervangen en de omliggende atrofische processus te herstellen. Het succes van de transplantatie wordt bepaald door een goede timing van de transplantatie door een tijdige inschatting van de wortelafvorming van het donorelement, het zo atraumatisch mogelijk werken tijdens het transplantaten en het op tijd toepassen van belasting van het gebitselement (orthodontisch of functioneel).

Door de zeer hoge ombouwsnelheid van het parodontale ligament zal de genezing na de transplantatie snel verlopen (Beertsen et al, 1997). Histologisch treedt na een week revascularisatie van het parodontale ligament op en is de reparatie voor bijna 75% compleet na 2 weken. Als er een beschadiging is ontstaan aan de cellen van het parodontale ligament kan een oppervlakkige resorptie starten door osteoclasten en macrofagen (Andreasen et al, 1990).

Om de genezing van het parodontale ligament te bevorderen, moet er een zekere bewegelijkheid worden toegestaan na het transplanteren (De Boever en De Boever, 2009). In het geval van de open apex mag met de groei van de radix een natuurlijk eruptie worden verwacht. Echter met meer dan drievierde lengte van de wortel zal dit fenomeen meestal niet meer optreden (Paulsen et al, 1995).

Op basis van de wetenschap dat functionele belasting de vorm en functie van het parodontale ligament reguleren, zou de beschadiging van het parodontale ligament bij extractie kunnen worden geremd/hersteld door een tijdige functionele of orthodontische belasting (McCulloch et al, 2000; Haas et al, 2008). Uit de onderzoeksliteratuur blijkt echter dat in veel gevallen wordt gewacht totdat het getransplanteerde gebitselement erupteert (tussen de 3 tot 9 maanden), voordat er met de orthodontische belasting wordt gestart (Paulsen et al, 1995). Bij de lage resorptieincidentie bij de in Rotterdam behandelde patiënten lijkt het beginpunt van een belasting na 6 weken een belangrijke factor te zijn in de genezing van het getransplanteerde ligament. Dit is significant eerder dan de periode aangehouden in de onderzoeksliteratuur. Een goede samenwerking van disciplines binnen het behandelteam is hierbij cruciaal, evenals het volgen van het traumaprotocol.

Met de ontwikkeling van de procedure van autotransplanteren in Noorwegen en Denemarken zijn 2 chirurgi-

	Donorelement				Totaal
	Incisieven	Cuspidaten	Premolaren	Molaren	
Aantal en %	5 (4%)	4 (3%)	96 (76%)	20 (16%)	125 (100%)
Gem. aantal maanden	22	16	39	34	26
Complicaties					6 (5%)
- Falen	0	0	1	2	3 (2,4%)
- Endodontische behandeling	0	0	0	0	0 (0%)
- Externe resorptie	0	0	3	0	3 (2%)
Antibiotica	1 (3%)	2 (7%)	19 (66%)	7 (24%)	29 (23%)

Tabel 3. Aantal autotransplantaten met gesloten apices (n = 125) getransplanteerd in de periode 2004-2015 (range 0-126 maanden). De overleving was 98% en het succespercentage was 95%.

Range (maanden)	1-5 jaar		5-11 jaar	
	12-62 (gem 30)		64-126 (gem 90)	
	Open apices	Gesloten apices	Open apices	Gesloten apices
n	130	87	50	18
Overleving	100%	98%	98%	94%
Succes	96%	97%	80%	83%
Complicaties				
- Falen	0 (0%)	2 (2%)	1 (2%)	1 (6%)
- Endodontische behandeling	2 (2%)	n.v.t.	6 (12%)	n.v.t.
- Externe resorptie	3 (2%)	1 (1%)	3 (6%)	2 (11%)

Tabel 4. Langetermijnresultaten van autotransplantaten tussen de 1 en 5 jaar en tussen de 5 en 11 jaar na transplantatie.

sche behandelwijzen ontstaan (Andreasen et al, 1990; Czochrowska et al, 2000). In Denemarken worden gebitselementen gekozen met een wortellengte van tweederde tot drievierde lengte en bestaat de opvatting dat de gehele radix in de benige processus moet staan. Daarmee worden premolaren in de bovenkaak 90 graden geroteerd geplaatst in de receptorlocatie. Orthodontisch is dat lastig aangezien deroteren van gebitselementen een grote relaps laat zien (Andreasen et al, 1990). In Noorwegen en later ook in Polen is gekozen voor de benadering waarbij het gebitselement bij voorkeur met de buccale zijde naar buccaal staat (Czochrowska et al, 2002). Daarbij wordt uitgegaan van het vitale parodontale ligament en dat de regeneratie van het weefsel wordt geïnduceerd door het ligament. Dat betekent in veel gevallen dat er primair niet een volledige bedekking van de radix van het donorelement zal zijn. Deze benadering, die ook in Rotterdam wordt toegepast, blijkt inderdaad botgroei te induceren bij orthodontische (functionele) belasting en waar nodig niet alleen horizontaal maar ook verticaal bot te herstellen (Plakwicz et al, 2014). Daarmee is er geen indicatie voor botaugmenterende behandelingen voorafgaand aan de transplantatie voor het verkrijgen van een stabiele plaatsing van het donorelement. Het voorkomt ook onnodige en ongunstige prothetische en orthodontische plaatsing van donorelementen in de receptorlocatie.

Zoals uit de tabellen blijkt zijn de succespercentages hoog. Binnen de onderzoeksliteratuur over autotransplantaten zijn enkele criteria voor welslagen geformuleerd, voornamelijk gebaseerd op de transplantatie van gebitselementen met open apices. Een daarvan is het moeten

uitvoeren van een endodontische behandeling na transplantieren (Czochrowska et al, 2002; Mensink en Merkensteyn, 2010). Gezien het succes van de transplantaten met gesloten apices voorzien van een endodontische behandeling zou een dergelijke behandeling niet meer als complicatie moeten worden beschouwd bij open apices. Het succes van een autotransplantaat hangt af van zijn functionaliteit en van een vitaal parodontaal ligament, zodat eruptie (al of niet spontaan) en regeneratie van de omliggende weefsels wordt bewerkstelligd. De endodontische behandeling zou als een medicatie moeten worden geïndiceerd, evenals het in voorkomende gevallen voorschrijven van antibiotica om de genezing goed te laten verlopen.

Conclusie

Op basis van het succes in de onderzoeksliteratuur van autotransplantaten door de zeer gunstige regeneratieve eigenschappen (vitaal parodontaal ligament) dient, alvorens implantaten te overwegen, eerst te worden onderzocht of de toepassing van eigen materiaal van de patiënt een mogelijkheid is. Naast de hoge succespercentages zijn ook de beperkte belasting voor de patiënt en het kostenaspect grote voordelen van deze behandeloptie.

Literatuur

- * Andreasen JO, Andreasen FM, Andersson L (eds.). Textbook and color atlas of traumatic injuries to the teeth. Copenhagen: Blackwell Munksgaard, 2007.
- * Andreasen JO, Paulsen HU, Yu Z, Schwartz O. A long-term study of 370 autotransplanted premolars. Part III. Periodontal healing subsequent to transplantation. Eur J Orthod 1990; 12: 25-37.

- * *Andreasen JO, Paulsen HU, Yu Z, Bayer T.* A long-term study of 370 autotransplanted premolars. Part IV. Root development subsequent to transplantation. *Eur J Orthod* 1990; 12: 38-50.
- * *Beertsen W, McCulloch CA, Sodek J.* The periodontal ligament: a unique, multifunctional connective tissue. *Periodontol* 2000 1997; 13: 20-40.
- * *Boever JA de, Boever AL de.* Tandtrauma en hypermobiliteit. In: Beertsen et al. *Parodontologie*. Houten, Bohn Stafleu Van Loghum, 2009.
- * *Czochrowska EM, Stenvik A, Bjercke B, Zachrisson BU.* Outcome of tooth transplantation: survival and success rates 17-41 years post-treatment. *Am J Orthod Dentofacial Orthop* 2002; 121: 110-119; quiz 193.
- * *Czochrowska EM, Stenvik A, Album B, Zachrisson BU.* Autotransplantation of premolars to replace maxillary incisors: a comparison with natural incisors. *Am J Orthod Dentofacial Orthop* 2000; 118: 592-600.
- * *Friedman S, Abitbol S, Lawrence HP.* Treatment outcome in endodontics: the Toronto study. Phase 1: initial treatment. *J Endod* 2003; 29: 787-793.
- * *Haas M, Kenny DJ, Casas MJ, Barrett EJ.* Characterization of root surface periodontal ligament following avulsion, severe intrusion or extraction: preliminary observations. *Dent Traumatol* 2008; 24: 404-409.
- * *McCulloch CA, Lekic P, McKee MD.* Role of physical forces in regulating the form and function of the periodontal ligament. *Periodontol* 2000; 24: 56-72.
- * *Mensink G, Merkesteyn R van.* Autotransplantation of premolars. *Br Dent J* 2010; 208: 109-111.
- * *Nyman S, Karring T, Lindhe J, Plantén S.* Healing following implantation of periodontitis-affected roots into gingival connective tissue. *J Clin Periodontol* 1980; 7: 394-401.
- * *Paulsen HU, Andreasen JO, Schwarts O.* Pulp and periodontal healing, root development and root resorption subsequent to transplantation and orthodontic rotation: a long-term study of autotransplanted premolars. *Am J Orthod Dentofacial Orthop* 1995; 108: 630-640.
- * *Plakwicz P, Czochrowska EM, Milczarek A, Zadurska M.* Vertical bone growth following autotransplantation of the developing maxillary third molar to replace a retained mandibular permanent molar: a case report. *Int J Periodontics Restorative Dent* 2014; 34: 667-671.
- * *Struys T, Schuermans J, Corpas L, et al.* Proliferation of epithelial rests of Malassez following auto-transplantation of third molars: a case report. *J Med Case Reports* 2010; 4: 328.
- * *Tsukiboshi M.* Autotransplantation of teeth: Requirements for predictable success. *Dent Traumatol* 2002; 18: 157-180.
- * *Wennström JL.* Mucogingival considerations in orthodontic treatment. *Semin Orthod* 1996; 2: 46-54.

Summary

Autotransplants instead of implants? The secret of the periodontal ligament

Autotransplants are often applied in the Scandinavian countries. The indication for treatment concerns especially young patients for whom teeth with open apices are moved to areas with ageneses. The great advantage is the vital periodontal ligament, by means of which these teeth are able to grow along. In Rotterdam, during the past 11 years, transplants of teeth with fully developed apices have been carried out in cases with comparable indications. Over short and long periods of time, the results have been the same as those in the published findings in the literature. The fully developed apices appear to be just as successful as the open apices. The difference with the results in the research literature concerns the indications for transplantation in particular. These are not limited to the molar region. Within the same indication, the results are better by comparison with the implants, in both the transplants with open and with closed apices. On the basis of these results, autotransplants in dentistry have become an indication for every age group and when possible, a better treatment option than implants.

Bron

D.S. Barendregt¹, M. Leunisse²

Uit 'een Kliniek voor Parodontologie Rotterdam en 'een Kliniek voor Orthodontie Rotterdam

Datum van acceptatie: 23 april 2015

Adres: D.S. Barendregt, Scheepmakershaven 68, 3011 VE Rotterdam
dick.barendregt@dsbb.nl