

# Incisietechnieken bij verwijdering van geïmpacteerde derde molaren in de onderkaak

In de literatuur zijn verschillende incisietechnieken beschreven om geïmpacteerde derde molaren in de onderkaak te verwijderen, bijvoorbeeld de flapincisie, de envelopincisie, de distale incisie en de gemodificeerde envelopincisie. Het doel van het onderzoek was het in kaart brengen van de door mka-chirurgen gebruikte incisietechnieken in Nederland bij verwijdering van geïmpacteerde derde molaren in de onderkaak. Alle leden van de Nederlandse Vereniging van Mondzieken, Kaak- en Aangezichts chirurgie (NVMKA) werd een enquête gestuurd. Er kon worden aangegeven welke incisietechniek standaard werd gebruikt bij het verwijderen van respectievelijk een mesiaal, rechtstandige of een distaal geïmpacteerde derde molaar in de onderkaak. Van de 323 verzonden enquêtes werden er 172 geretourneerd (53,3% respons). De flapincisie en de distale incisie waren de meest gebruikte incisies door mka-chirurgen (in opleiding) in Nederland. Het academisch opleidingscentrum lijkt een blijvende impact te hebben op de manier van verwijdering van de derde molaar. Tevens lijkt een mka-chirurg de behandeling vaker in zittende positie uit te voeren dan een mka-chirurg in opleiding.

Wes JT, Verweij JP, Ploeg T van der, Merkesteyn JPR van, Mol van Otterloo JJ de.  
Incisietechnieken bij verwijdering van geïmpacteerde derde molaren in de onderkaak  
Ned Tijdschr Tandheelkd 2017; 124: 639-643  
doi: <https://doi.org/10.5177/ntvt.2017.12.17108>

## Inleiding

Dento-alveolaire chirurgie is een groot deel van het werk binnen de Nederlandse mka-chirurgie. Verwijdering van geïmpacteerde derde molaren in de onderkaak nemen hierbij een prominente positie in. De afgelopen decennia zijn verschillende technieken beschreven aangaande de incisie om geïmpacteerde derde molaren in de onderkaak te verwijderen (Desai et al, 2014; Chen et al, 2016; Elo et al, 2016). De meest bekende technieken zijn de flapincisie en de envelopincisie (afb. 1 en 2) (Jansma et al, 2004). Naast deze 2 technieken worden de distale incisie en de gemodificeerde envelopincisie regelmatig gebruikt (afb. 3 en 4).

De flapincisie heeft als voordeel een goed overzicht en lijkt bij lastige derde molaren de beste exposure te geven. Een nadeel van de flapincisie is dat een buccale incisie door het mucoperiost tot op het bot verloopt, hierdoor meer kan bloeden en zo voor meer nabezwaren kan zorgen. De envelopincisie heeft als voordeel dat er geen buccale incisie wordt geplaatst en het terugplaatsen van het mucoperiost eenvoudiger is. Nadelen zijn een minder ruime exposure, veelal is een hechting door de papil van de eerste en tweede molaar nodig, is er mogelijk beschadiging van de gingiva of papil tijdens afschuiven van het mucoperiost en is er meer kans op tijdelijke pockets van de eerste en tweede molaar in vergelijking met de flapincisie. De gemodificeerde en-

## Leerdoelen

Na het lezen van dit artikel weet u:

- wat in Nederland door mka-chirurgen (in opleiding) bij het verwijderen van geïmpacteerde derde molaren in de onderkaak de meest gebruikte incisietechniek is;
- hoe deze keuze is gerelateerd aan de wijze van impactie;
- wat het mogelijke verschil in de aanpak is tussen een mka-chirurg en een mka-chirurg in opleiding

velopincisie heeft als voordeel ten opzichte van de klassieke envelopincisie dat er geen hechting geplaatst hoeft te worden door de papil van de eerste en tweede molaar. Een nadeel is een mogelijk lastige terugplaatsing van het mucoperiost ten opzichte van de klassieke envelopincisie. De exposure is hetzelfde als bij de klassieke envelopincisie. De distale incisie heeft als voordeel dat deze incisie de kortste snijtijd heeft en zo mogelijk de minste nabezwa-

## Wat weten we?

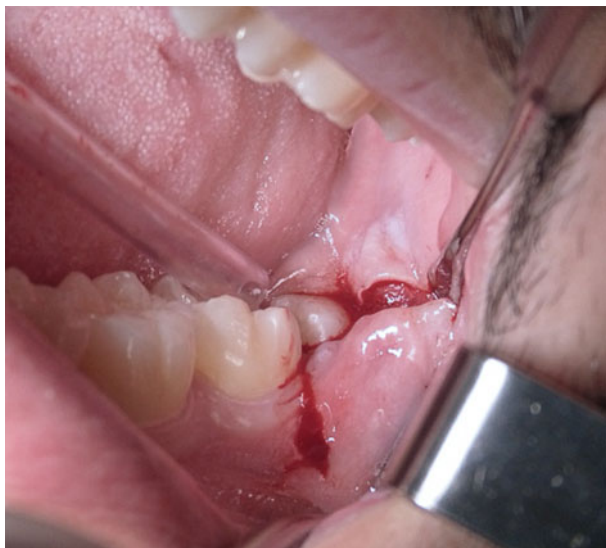In de literatuur zijn verschillende incisietechnieken voor het verwijderen van derde molaren in de onderkaak beschreven. Er zijn individuele verschillen tussen mka-chirurgen met betrekking tot bepaalde incisietechnieken.

## Wat is nieuw?

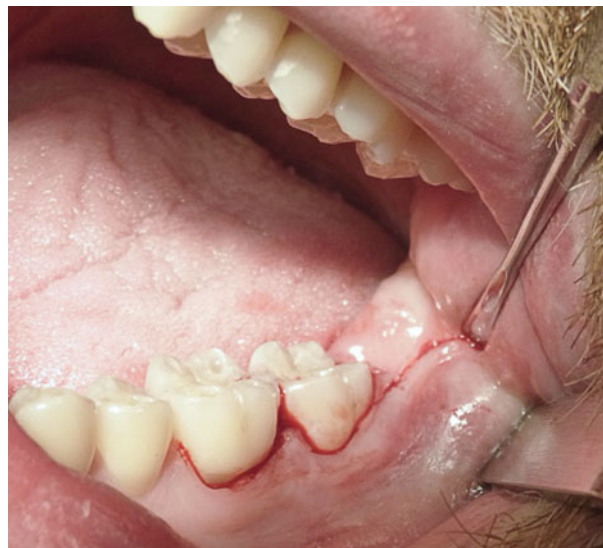Een soortgelijke onderzoeksopzet is nog niet eerder beschreven. Het blijkt dat de flapincisie en de distale incisie het meest worden toegepast bij het verwijderen van een mesiaal geïmpacteerde, rechtstandige dan wel distaal geïmpacteerde derde molaar in de onderkaak. Blijkbaar is er in Nederland nog geen consensus over de beste incisietechniek voor de verwijdering van de derde molaar. Tevens is gebleken dat het academisch centrum waar een mka-chirurg is opgeleid een blijvende impact heeft op de manier van verwijdering van een geïmpacteerde mandibulaire derde molaar. Een mka-chirurg blijkt tijdens het verwijderen van een derde molaar vaker te zitten dan een mka-chirurg in opleiding.

## Praktijktoepassing

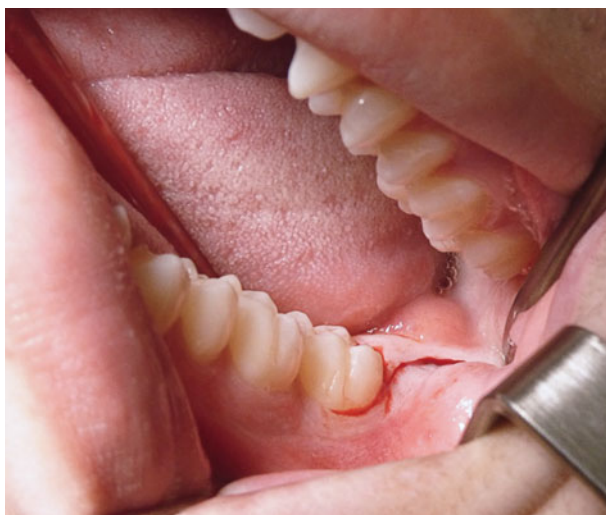Dit onderzoek geeft aan welke incisie het vaakst wordt toegepast bij het verwijderen van een mesiaal geïmpacteerde, rechtstandige dan wel distaal geïmpacteerde derde molaar in de onderkaak. Het kan een handvat zijn voor mka-chirurgen en tandartsen-algemeen practici om zo voor iedere mandibulaire derde molaar een persoonlijke inschatting te maken.



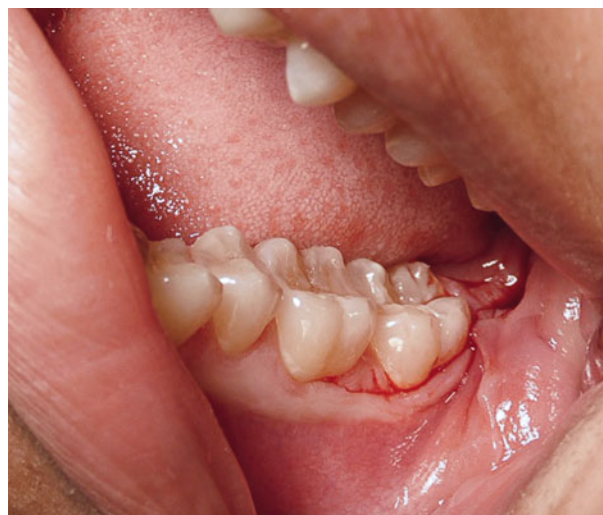Afb. 1. Flapincisie.



Afb. 2. Envelopincisie.



Afb. 3. Distale incisie.



Afb. 4. Gemodificeerde envelopincisie.

ren. Een nadeel is dat deze incisie van de 4 incisies de minste exposure geeft. Eventueel kan de distale incisie nog wel uitgebreid worden tot de flapincisie/envelopincisie bij een onverwacht lastige verwijdering van een derde molaar, zoals afbreken of ongunstige splitsing van de kroon. Afhankelijk van de ligging van de derde molaar en de voorkeur van de behandelaar zal een keuze worden gemaakt voor de te gebruiken incisie. Het is echter onduidelijk in welke mate de specifieke incisietechnieken worden gebruikt. Dit vormde de aanleiding voor het hier beschreven onderzoek.

Het doel van het onderzoek was het in kaart brengen van de door mka-chirurgen gebruikte incisietechnieken in Nederland bij verwijdering van derde molaren in de onderkaak. Daarnaast werden gewoonten (bijvoorbeeld staan/zitten en gebruik van loepbril) en factoren (bijvoorbeeld links/rechtshandig zijn) die mogelijk invloed kunnen hebben op de verwijdering van de derde molaar, onderzocht om de meest gebruikte technieken in beeld te brengen. De mate waarin specifieke technieken worden gebruikt en associaties met het opleidingsniveau of de opleidingskliniek van de mka-chirurg werden geanalyseerd.

### Materiaal en methode

Het onderzoek werd opgezet als een cross-sectioneel enquête onderzoek. Alle leden van de Nederlandse Vereniging voor Mondziekten, Kaak- en Aangezichts chirurgie (NVMKA) werden aangeschreven en gevraagd om de toezonden enquête in te vullen. De enquête bestond uit 10 vragen (afb. 5). Daarnaast werden 4 incisietechnieken getoond: flapincisie (afb. 6), envelopincisie (afb. 7), distale incisie (afb. 8) en gemodificeerde envelopincisie (afb. 9). Tevens werd de mogelijkheid geboden een andere incisie aan te geven. De aangeschreven mka-chirurgen (in opleiding) werd gevraagd welke incisietechniek zij gebruiken bij het verwijderen van respectievelijk een mesiaal geïmpacteerde, rechtstandige, danwel distaal geïmpacteerde derde molaar in de onderkaak. Ten slotte werd gevraagd waar en hoeveel hechtingen zij normaliter plaatsen na het verwijderen van de betreffende derde molaar in de onderkaak.

De antwoorden uit de geretourneerde vragenlijsten werden verzameld in een SPSS-database (Statistical Package for Social Sciences, versie 20.0). Statistische analyses van de categorische uitkomsten (chi-kwadraattoets) werden uitgevoerd om de associatie tussen de verschil-

### Vragen

- 1 Wat is uw leeftijd?
- 2 Wat is uw geslacht?
- 3 Bent u in opleiding tot mka-chirurg?
- 4 Vanuit welk academisch centrum bent/wordt u opgeleid?
- 5 Staat of zit u tijdens het poliklinisch verwijderen van een M3 onder?
- 6 Bent u rechts- of linkshandig?
- 7 Werkt u poliklinisch rechts?
- 8 Werkt u poliklinisch links?
- 9 Welk instrument heeft u in uw andere hand tijdens de incisie?
- 10 Gebruikt u een loepbril tijdens het verwijderen van een mandibulaire geïmpacteerde M3?

**Afb. 5.** Vragenlijst aan leden van de Nederlandse Vereniging voor Mondziekten, Kaak- en Aangezichtschirurgie (mka-chirurgen en mka-chirurgen in opleiding).

lende antwoorden en het geslacht, opleidingsniveau en opleidingscentrum van de operateur te onderzoeken. Om te lage celfrequenties te voorkomen, werden eventueel categorieën samengevoegd. Een p-waarde  $< 0,05$  werd beschouwd als statistisch significant.

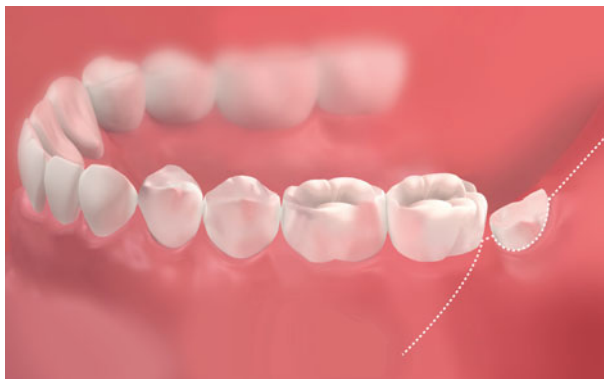### Resultaten

In totaal werden 323 leden van de NVMKA aangeschreven, van wie 172 respondenten de enquête retourneerden (53,3% respons). De respondentengroep bestond uit 141 mannen (82%) en 31 vrouwen (18%) met een gemiddelde

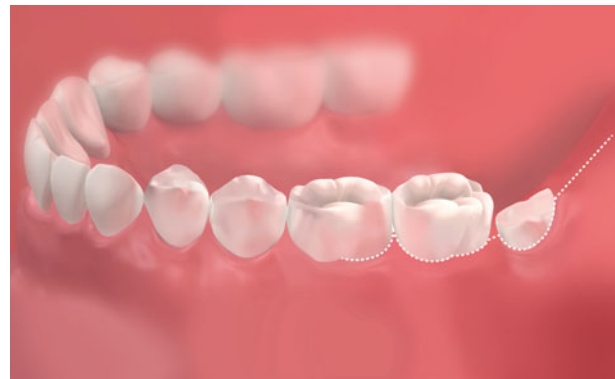leeftijd van 45 jaar (standaarddeviatie: 11,5; range: 26-71 jaar). In totaal waren 132 respondenten (80%) mka-chirurg en 34 respondenten (20%) mka-chirurg in opleiding (6 keer niet ingevuld). Afbeelding 10 toont waar de 172 respondenten hun opleiding volgen of hebben gevolgd.

Van de respondentengroep waren 147 leden (85%) rechtshandig, 17 leden (10%) linkshandig en 8 leden (5%) hadden geen voorkeur. Er gaven 103 respondenten (60%) aan de procedure staand uit te voeren, 58 respondenten (34%) voerden de procedure zittend uit en 11 respondenten (6%) wisselden dit af. Er werkten 102 respondenten altijd poliklinisch rechts (62%), 49 respondenten werkten meestal rechts (30%), 8 respondenten soms rechts (5%) en 5 respondenten werkten nooit poliklinisch rechts (3%) (8 keer niet ingevuld). De meeste behandelaars (124 respondenten) gaven aan geen loepbril te gebruiken tijdens de procedure, 35 behandelaars gebruikten soms een loepbril, 3 behandelaars vaak en 10 respondenten gaven aan altijd een loepbril te gebruiken.

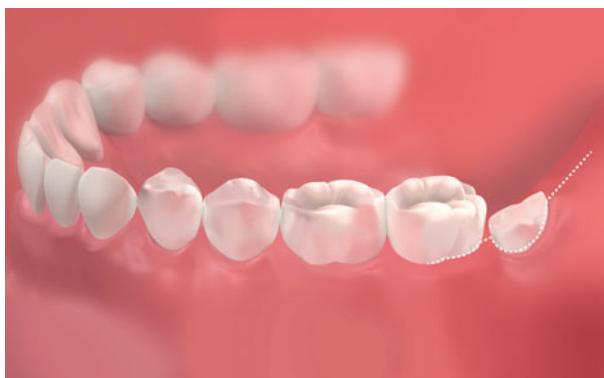Bij het verwijderen van een mesiaal geïmpacteerde derde molaar kozen de meeste behandelaars voor de flapincisie (44%), gevolgd door de distale incisie (29%), de envelopincisie (14%) en ten slotte voor de gemodificeerde envelopincisie (5%). Een alternatieve incisie of een combinatie van incisies werd door 15 behandelaars (8%) gebruikt. Bij het verwijderen van een rechtstandig geïmpacteerde derde molaar werd gekozen voor respectievelijk de distale incisie (48%), de flapincisie (33%), de envelo-



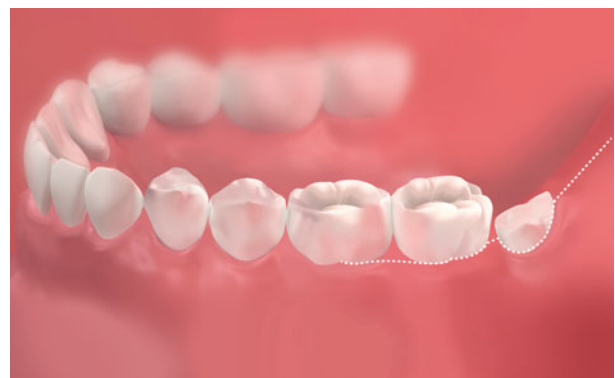
**Afb. 6.** Buccaal aanzicht van een flapincisie: een distale incisie met buccale ontspanningsincisie.



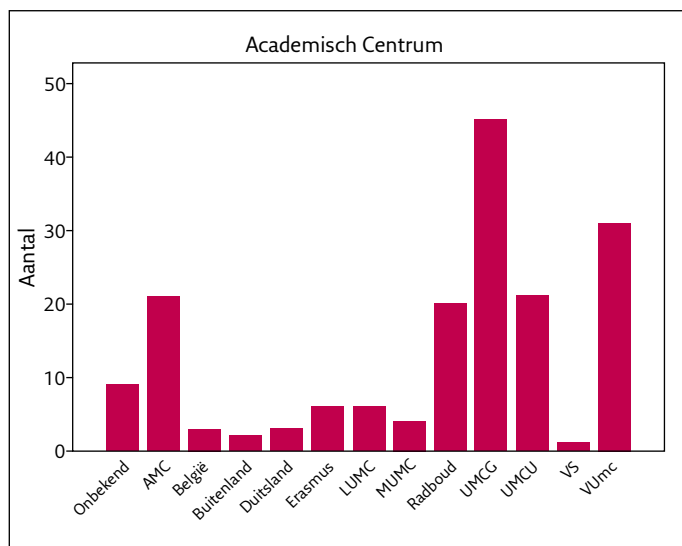
**Afb. 7.** Buccaal aanzicht van een envelopincisie: een distale incisie én door sulcus gingivalis van de eerste en tweede molaar.



**Afb. 8.** Buccaal aanzicht van een distale incisie: een distale incisie én eventueel door sulcus gingivalis van de tweede molaar.



**Afb. 9.** Buccaal aanzicht van een gemodificeerde envelopincisie: een distale incisie én door sulcus gingivalis van de eerste molaar, door interdental papil en door sulcus gingivalis van de tweede molaar.



Afb. 10. Opleidingsinstituut van de 172 respondenten.

pincisie (8%) en de gemodificeerde enveloppincisie (3%). Een alternatieve incisie of een combinatie van incisies werd door 14 behandelaars (8%) gebruikt. Bij een distaal geïmpacteerte derde molaar werd gekozen voor respectievelijk de flapincisie (42%), de distale incisie (26%) en ten slotte de enveloppincisie (16%) en gemodificeerde enveloppincisie (5%); 18 behandelaars (11%) gebruikten een alternatieve incisie of een combinatie van incisies. De behandelaars gebruikten in de meeste gevallen 1 hechting distaal, gevolgd door 2 hechtingen distaal of 2 hechtingen distaal en 1 buccaal. Het aantal hechtingen en hun positie was onafhankelijk van de ligging van de derde molaar.

Er was geen significante associatie tussen de incisietechnieken en het geslacht van de behandelaar voor zowel mesiaal geïmpacteerte, rechtstandige of distaal geïmpacteerte derde molaren (respectievelijk  $p = 0,45$ ,  $p = 0,70$ ,  $p = 0,93$ ). Ook het opleidingsniveau van de behandelaar (mka-chirurg versus mka-chirurg in opleiding) was niet significant geassocieerd met specifieke incisietechnieken voor mesiaal geïmpacteerte, rechtstandige of distaal geïmpacteerte derde molaren (respectievelijk  $p = 0,95$ ,  $p = 0,38$ ,  $p = 0,78$ ).

De opleidingskliniek van de behandelaar was wel significant geassocieerd met de incisietechniek voor zowel een mesiaal geïmpacteerte ( $p < 0,01$ ), een rechtstandige ( $p = 0,02$ ), als een distaal geïmpacteerte derde molaar ( $p < 0,01$ ). Bij mesiaal geïmpacteerte derde molaren was de voorkeur van het AMC de enveloppincisie (8/21; 38%), van het Erasmus MC een alternatieve incisie (2/6; 33%), van het LUMC de flapincisie (6/6; 100%), van het MUMC de enveloppincisie (3/4; 75%), van het Radboudumc de flapincisie (10/20; 50%), van het UMCG de flapincisie en de distale incisie (19/45; beiden 42%), van het UMCU de flapincisie (8/21; 38%) en van het VUmc de flapincisie (19/31; 61%). Bij rechtstandig geïmpacteerte derde molaren had het AMC de voorkeur voor de distale incisie (13/21; 62%), het Erasmus MC voor de distale incisie (2/6; 33%), het LUMC voor de distale incisie (3/6; 50%), het MUMC voor de enveloppincisie (3/4; 75%), het Rad-

boudumc voor de flapincisie en de distale incisie (8/20; beide 40%), het UMCG voor de distale incisie (24/45; 53%), het UMCU voor de distale incisie (10/21; 48%) en het VUmc voor de flapincisie (18/31; 58%). Bij distaal geïmpacteerte derde molaren was de voorkeur opgeleide of in opleiding zijnde mka-chirurgen van het AMC de enveloppincisie (8/21; 38%), van het Erasmus MC een alternatieve incisie (2/6; 33%), van het LUMC de flapincisie (5/6; 83%), van het MUMC de enveloppincisie (4/4; 100%), van het Radboudumc de flapincisie (11/20; 55%), van het UMCG de distale incisie (18/45; 40%), van het UMCU de flapincisie (9/21; 43%) en van het VUmc de flapincisie (20/31; 65%).

Er was tevens een significante associatie tussen het opleidingsniveau van de behandelaar en het zittend uitvoeren van de procedure. Mka-chirurgen voerden de procedure significant vaker zittend uit dan mka-chirurgen in opleiding ( $p = 0,005$ ).

## Discussie

De verwijdering van de derde molaar in de onderkaak is de meest voorkomende behandeling binnen de mka-chirurgie. Verschillende incisietechnieken zijn beschreven. De huidige literatuur beschrijft voornamelijk onderzoek naar de flapincisie en de enveloppincisie. Deze incisies worden internationaal beschouwd als de meest gebruikte incisies. Chen et al (2016) heeft een meta-analyse uitgevoerd waarbij uiteindelijk 8 artikelen werden geselecteerd. Dit onderzoek liet zien dat er geen bewijs lijkt te zijn voor een superieure incisietechniek. De flapincisie lijkt meer zwelling te geven en de enveloppincisie meer dehiscentie. Vooralsnog is de keuze voor de incisie bij verwijdering van de derde molaar een persoonlijke voorkeur en gevolg van de inschatting van de behandelaar.

## Flapincisie meest toegepast bij mesiaal geïmpacteerte derde molaar

Tot dusver was onduidelijk welke incisietechniek in Nederland het meest werd toegepast. Door middel van dit enquête-onderzoek is een beeld geschetst omtrent de gebruikte incisietechnieken bij verwijdering van geïmpacteerte mandibulaire derde molaren in Nederland. De Nederlandse mka-chirurgen prefereerden naast de flapincisie de distale incisie boven de enveloppincisie. Bij lastige geïmpacteerte derde molaren (mesiaal en distaal gelegen) werd vaker gekozen voor de flapincisie dan voor de enveloppincisie, gezien de betere exposure en relatief makkelijke afschuiving van het mucoperiost. Bij makkelijk gelegen geïmpacteerte derde molaren (rechtstandig gelegen) werd eerder overgegaan tot de distale incisie door een makkelijker verwijdering gezien de asrichting van de molaar. De enveloppincisie (zowel klassiek als gemodificeerd) had de minste voorkeur, waarschijnlijk door de mindere exposure

en mogelijke beschadiging van de gingiva/papil tijdens af-schuiven van het mucoperioost.

Dit onderzoek liet zien dat de flapincisie bij lastig gelegen geïmpacteerd derde molaren in de onderkaak de veilige keus lijkt te zijn en de distale incisie de veilige keus bij makkelijk gelegen geïmpacteerd derde molaren in de onderkaak.

Het onderzoek liet tevens zien dat het opleidingsinstituut een blijvende impact heeft op de keuze van incisie. Verschillende centra leren hun mka-chirurgen in opleiding verschillende incisies, die zij later blijven gebruiken. De verschillende opleiders geven blijkbaar hun persoonlijke voorkeur door aan mka-chirurgen in opleiding. Vaak wordt het verwijderen van derde molaren door mka-chirurgen in opleiding ook geleerd van de oudste mka-chirurg in opleiding. Hierdoor blijft mogelijk de gewoonte van keuze voor een bepaalde incisietechniek bestaan binnen de betreffende opleiding. Het is bijzonder dat er nog geen consensus is over de wijze waarop verwijdering van de derde molaar wordt geleerd door de verschillende opleiders. Wellicht dat hierover meer consensus gewenst zou zijn, uit de internationale literatuur blijkt echter nog niet of er een beste (incisie)techniek is.

Uit dit onderzoek bleek ook dat mka-chirurgen vaker zittend de derde molaar in de onderkaak verwijderen dan mka-chirurgen in opleiding. Een voordeel van staand werken zou kunnen zijn dat de behandelaar wendbaarder is en mogelijk sneller zou kunnen behandelen gezien het feit dat veel mka-chirurgen (in opleiding) op meerdere kamers werken. Voordelen van zittend werken zouden kunnen zijn dat de behandelaar in een goede ergonomische houding werkt en zo meer gefocust is op de behandeling. Tevens zouden oudere mka-chirurgen gezien hun leeftijd liever zittend willen werken dan een jongere mka-chirurg in opleiding.

## Conclusie

De flapincisie en de distale incisie worden het meest gebruikt bij verwijdering van derde molaren in de onderkaak door de mka-chirurgen in Nederland. Het academisch centrum waar een mka-chirurg de opleiding heeft genoten lijkt een blijvende impact te hebben op de keuze voor een incisietechniek bij verwijdering van derde molaren. Mka-chirurgen voeren de verwijdering van derde molaren significant vaker zittend uit dan mka-chirurgen in opleiding.

## Literatuur

- \* Chen YW, Lee CT, Hum L, Chuang SK. Effect of flap design on peri-odontal healing after impacted third molar extraction: a systematic review and meta-analysis. *Int J Oral Maxillofac Surg* 2017; 46: 363-372.
- \* Desai A, Patel R, Desai K, Vachhani NB, Shah KA, Sureja R. Comparison of two incision designs for surgical removal of impacted mandibular third molar: A randomized comparative clinical study. *Contemp Clin Dent* 2014; 5: 170-174.
- \* Elo JA, Sun HH, Dong F, Tandon R, Singh HM. Novel incision design and primary flap closure reduces the incidence of alveolar osteitis and infection in impacted mandibular third molar surgery. *Oral Surg Oral Med Oral Pathol Oral Radiol* 2016; 122: 124-133.
- \* Jansma J, Schoen PJ, Raghoebar GM, Vissink A. Dento-alveolaire chirurgie voor de tandarts: verwijdering van derde molaren. *Ned Tijdschr Tandheelkd* 2004; 111: 133-140.

## Summary

### Incision of the third molar in the Netherlands. Incision techniques for the removal of impacted third molars in the mandible.

*Various incision techniques to remove impacted third molars in the mandible have been described, for example, the flap incision, the envelope incision, the distal incision and the modified envelope incision. The aim of this study was to record the incision techniques used by oral and maxillofacial surgeons in the Netherlands for the removal of impacted third molars in the mandible. All members of the Dutch Association of Oral and Maxillofacial Surgery (NVMKA) received a questionnaire. In this questionnaire, the surgeons specified their standard incision technique for the removal of, respectively, mesially impacted, upright, or distally impacted mandibular third molars. Of the 323 questionnaires sent, 172 were returned (53,3% response rate). The flap incision and the distal incision were the most frequently used incisions by oral and maxillofacial surgeons (including residents) in the Netherlands. The academic centre seems to have a lasting impact on the preferred way of removing an impacted third molar. It also seems that an oral and maxillofacial surgeon more frequently removes a third molar in the mandible from a sitting position than a resident.*

## Bron

J.T. Wes<sup>1</sup>, J.P. Verweij<sup>1</sup>, T. van der Ploeg<sup>2</sup>, J.P.R. van Merkesteyn<sup>1</sup>, J.J. de Mol van Otterloo<sup>3</sup>

Uit <sup>1</sup>de afdeling Mondziekten, Kaak- en Aangezichts chirurgie van het Leids Universitair Medisch Centrum (LUMC) in Leiden en de afdelingen <sup>2</sup>Wetenschapsbureau en <sup>3</sup>Mondziekten, Kaak- en Aangezichts chirurgie van het Spaarne Gasthuis in Haarlem

Datum van acceptatie: 17 juli 2107

Adres: J.T. Wes, LUMC Leiden, postbus 9600, 2300 RC Leiden

joriswes@gmail.com