

Excerpten

In deze editie:

- Cariësdagnostiek door moeders van 1- tot 3-jarigen
- Ernstige cariës en kindermishandeling
- Economische evaluatie van sealants
- Kosteneffectiviteit van fluoridelakken
- Mondgezondheidsinterventie onder geïnstitutionaliseerde ouderen
- Omgevingslicht en het beoordelen van endodontische röntgenopnamen
- Alternatieve pijnbehandeling voor irreversibele pulpitis
- Fluoxetine is een effectief medicament tegen mondbranden

Kindertandheelkunde

Cariësdagnostiek door moeders van 1- tot 3-jarigen

Grondige mondinspectie van de kant van de ouders kan eraan bijdragen dat kinderen tijdig tandheelkundige zorg krijgen. Het doel van het onderzoek was te analyseren of moeders de cariësentwikkeling in verschillende stadia bij hun 1- tot 3-jarige kinderen konden diagnosticeren.

In een cross-sectioneel onderzoek kregen moeders (n = 274) een vragenlijst betreffende de aanwezigheid van cariës bij hun kinderen en hun demografische en sociaal-economische status. Cariës werd door tandzorgverleners gescoord aan de hand van de International Caries Detection and Assessment System (ICDAS 2005). De prevalentie van initiële laesies en aanwezigheid/ernstige mate van cariës bedroeg bij 1-jarigen 23,2 (24,2%), bij 2-jarigen 17,9 (55,7%) en bij 3-jarigen 23,3 (60,3%). Significant was de diagnose door moeders van initiële cariës bij 1-jarigen (p = 0,0006) en bij 1- tot 3-jarigen van aanwezigheid/ernstige mate van cariës (p < 0,001).

Conclusie. Moeders van 1-jarigen konden initiële laesies en aanwezigheid/ernstige mate van cariës diagnosticeren. Moeders met kinderen in de leeftijd van 2 en 3 jaar diagnosticeerden slechts een enkele keer de aanwezigheid/ernstige mate van cariës.

De uitkomst dat moeders van 1-jarigen initiële cariës beter kunnen diagnosticeren heeft de volgende redenen. Ten eerste: de afwezigheid van een compleet melkgebit vergemakkelijkt inspectie en reiniging van het gebit, ten tweede zijn moeders dichterbij de nabijheid van hun kind en hebben meer aandacht voor hun gezondheid. Wanneer we ouders leren wat vroegtijdige verkleuringen in het

melkgebit betekenen, kunnen heel jonge kinderen tijdig preventieve tandheelkundige zorg krijgen.

D.L. Gambon

Bron

Fernandes IB, Sá-Pinto AC, Silva Marques L, Ramos-Jorge J, Ramos-Jorge ML. Maternal identification of dental caries lesions in their children aged 1-3 years. Eur Arch Paediatr Dent 2017; 18: 197-202.

Ernstige cariës en kindermishandeling

Kindermishandeling en verwaarlozing heeft een sterk negatief effect op de ontwikkeling van een kind. Het heeft niet alleen effect op het emotioneel, psychologisch en lichamelijk welzijn, maar kan ook problemen geven op latere leeftijd. Vroege herkenning van kindermishandeling is daarom belangrijk.

Een ernstig verwaarloosd gebit bij een jong kind moet worden gezien als een vorm van kindermishandeling. In een review van 9 onderzoeken bleek er een relatie tussen verwaarlozing en mate van cariës. Risicofactoren vormden daarbij de afwezigheid van zorg voor mondhygiëne door ouders, gemis aan tandheelkundige zorg en gemis aan medewerking bij tandheelkundige behandeling. In een groep van 66 kinderen met een historie van kindermishandeling had 58% een ernstige vorm van cariës. Bij een groep van 205 kinderen waarbij meerdere extracties noodzakelijk waren, bleken 47 kinderen het slachtoffer van kindermishandeling. Mondverzorging en regelmatig tandartsbezoek kost tijd, zorg en aandacht. Vaardigheden op het gebied van de opvoeding zijn daarbij noodzakelijk. Bij ouders van verwaarloosde kinderen ontbreekt het hieraan. Onvoldoende mondverzorging door

ouders kan worden gezien als een vorm van lichamelijke verwaarlozing en is daarom een vorm van kindermishandeling.

Conclusie. Zorgverleners in de tandheelkunde zijn in een unieke positie om vroegtijdig signalen van kindermishandeling en verwaarlozing te diagnosticeren. De aanwezigheid van cariës is daarbij een belangrijk gegeven. Een ieder die betrokken is bij de zorg van kinderen zou zich bewust moeten zijn dat cariës een signaal is van verwaarlozing. Gezinnen met kinderen met een ernstige vorm van cariës zouden extra ondersteuning en hulp moeten krijgen op tandheelkundig gebied en daarnaast maatschappelijke zorg.

D.L. Gambon

Bron

Sillevis Smitt H, Mintjes N, Hovens R, Leeuw J de, Vries T de. Severe caries are a clue for child neglect: a case report. *J Med Case Rep* 2018; 12: 109.

Sociale tandheelkunde

Economische evaluatie van sealants

Cariës is een veelvoorkomende maar te voorkomen chronische ziekte die meer dan de helft van de schoolgaande kinderen en jongvolwassenen treft. Het gebruik van sealants is een bewezen methode om pitten en fissuren te beschermen tegen cariës. Ondanks de effectiviteit van deze methode wordt bij het merendeel van de kinderen uit families met een laag inkomen in de Verenigde Staten geen gebruikgemaakt van sealants. Op basis van een systematisch literatuuronderzoek werd de economische evaluatie van sealants onderzocht en de kosten en effectiviteit met betrekking tot de cariëspreventie bepaald.

Van de 21 bestudeerde artikelen over dit onderwerp werden 13 geïncludeerd in dit onderzoek. Deze geïncludeerde onderzoeken werden gegroepeerd naar type interventie: sealants versus geen sealants, sealants versus andere type preventie, kunsthars- versus glasionomeer-sealants, verschillende strategieën om te sealen, sealants gelegd in een schoolprogramma of bij de eigen tandarts.

De resultaten lieten verschillen zien in kosteneffectiviteit van sealants in de diverse onderzoeken versus andere preventieve maatregelen. Wanneer werd uitgegaan van een even groot risico op cariës, was de meest effectieve strategie alle eerste molaren te sealen. Wanneer het uitgangspunt was dat de cariërisico's verschillend waren, bleek het optimaler om alleen bij kinderen met het meeste risico te sealen. Deze strategie was kosteneffectiever dan helemaal niet sealen. Het aanbrenge van sealants onder de regie van een schoolprogramma liet grote verschillen in kosten zien, maar deze procedure was even effectief als de sealants uit de privépraktijk.

Conclusie. De kosteneffectiviteit van sealants is afhankelijk van de condities waaronder ze worden aangeboden.

J.H.G. Poorterman

Bron

Akinlotan M, Chen B, Fontanilla TM, Chen A, Fan VY. Economic evaluation of dental sealants: A systematic literature review. *Community Dent Oral Epidemiol* 2018; 46: 38-46.

Kosteneffectiviteit van fluoridelakken

Fluoridelakken hebben een bewezen effectiviteit in het verlagen van de hoeveelheid cariës bij kinderen en adolescenten. Het gebruik ervan is veilig en er is een klein risico op bijwerkingen wanneer de dosering en indicatie in acht worden genomen. Echter, de meeste onderzoeken vonden plaats onder hoogrisicogroepen. Steeds meer aanwijzingen zijn er dat de werkzaamheid van fluoridelakken een grote variabiliteit kent en dat ook de kosten bij herhaalde applicatie op populatieniveau aanzienlijk zijn. In dit onderzoek werd de kosteneffectiviteit in een klinische setting onderzocht in populaties met verschillende cariërisico's.

Als uitgangspunt werd een gemengd verzekerde Duitse populatie gebruikt. De meest recente resultaten uit een Cochrane literatuuronderzoek over het effect van fluoridelakken werd in een model toegepast. Er werden 3 verschillende risicogroepen vergeleken met een controlegroep. Daarbij werd ervan uitgegaan dat tussen de 6 en 18 jaar halfjaarlijks een fluoridelak werd geapliceerd. Gebitselementen met carieuze defecten werden gerestaureerd en hierbij werd verwacht dat zij levenslang gevolgd zouden worden. Met behulp van Monte Carlo microsимулатies werden kosten en cariëstoename gedurende het leven berekend.

In de laagrisicogroep was het appliceren van fluoride-lak 2 maal zo duur en nauwelijks effectief vergeleken met de controlegroep. De kosten per te voorkomen eenheid DMFT waren € 343,-. Dit was € 93,- in de mediumrisicogroep en € 8,- in de hoogrisicogroep.

Conclusie. Het appliceren van fluoridelakken in een klinische setting is niet kosteneffectief voor laagrisicogroepen. Deze vorm van preventie dient zich te richten op de hoogrisicogroepen dan wel tegen lagere kosten aangeboden te worden, mogelijk zelfs in een niet-klinische setting.

J.H.G. Poorterman

Bron

Schwendicke F, Splieth CH, Thomson WM, Reda S, Stolpe M, Foster Page L. Cost-effectiveness of caries-preventive fluoride varnish applications in clinical settings among patients of low, moderate and high risk. *Community Dent Oral Epidemiol* 2018; 46: 8-16.

Mondgezondheidsinterventie onder geïnstitutionaliseerde ouderen

Aangezien het aantal ouderen in Nederland toeneemt, valt ook te verwachten dat meer tandheelkundige zorg in verzorgingstehuizen nodig zal zijn. Een verslechterende mondzorg kan leiden tot functionele en esthetische pro-

blemen. Verder hebben pijn en ongemak invloed op de kwaliteit van leven en slecht of niet functionerende gebitsprothesen leiden vaak tot ondervoeding. Een afnemende mondgezondheid heeft ook nog invloed op de algemene gezondheid. Het doel van dit onderzoek was het bestuderen van de effectiviteit van het geven van onderwijs aan de zorgverleners en het gebruik van ultrasonische hulpmiddelen bij het reinigen van gebitsprothesen.

Er werden 14 verzorgingstehuizen met in totaal 269 bewoners at random toegewezen aan een controle- of een experimentele groep. In deze laatste groep werden de zorgverleners onderwezen in mondgezondgerelateerde onderwerpen en werd ultrasonische apparatuur geïntroduceerd om gebitsprothesen te reinigen. De mondgezondheid van de bewoners werd geëvalueerd bij de start van het onderzoek en na 6 en 12 maanden. Plaque en bloeding werd gemeten, evenals de CPITN (Community Periodontal Index of treatment Needs) en de DHI (Denture Hygiene Index).

In de controlegroep werden na 6 en 12 maanden geen verschillen gevonden. In de experimentele groep werd na 6 en 12 maanden een significante verbetering gevonden voor de hoeveelheid plaque en de gebitsprothesehygiëne. Geen verschil werd gevonden voor gingivabloeding en CPITN. Naarmate iemand meer zorgbehoevend was, leek de plaquereductie minder te verbeteren, maar was er in de gebitsprothesehygiëne juist wel verbetering.

Conclusie. Training van zorgverleners in een verzorgingstehuis verbetert de mondgezondheid van haar bewoners. Het gebruik van ultrasonische apparaten is een veelbelovend middel om de gebitsprothesehygiëne onder ernstig zorgafhankelijken te verbeteren. Deze interventies kunnen gemakkelijk en goedkoop worden geïmplementeerd in de dagelijkse zorgroutine.

J.H.G. Poorterman

Bron

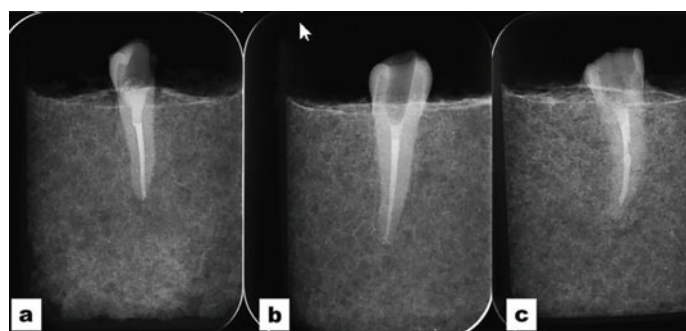
Schwindling FS, Krisam J, Hassel AJ, Rammelsberg P, Zenthöfer A. Long-term success of oral health intervention among care-dependent institutionalized seniors: Findings from a controlled clinical trial. *Community Dent Oral Epidemiol* 2018; 46: 109-117.

Radiologie

Omgevingslicht en het beoordelen van endodontische röntgenopnamen

Tandartsen moeten vaak röntgenbeelden beoordelen in het kader van diagnostiek en behandeling. In de tandheelkundige praktijk is het lichtniveau doorgaans heel hoog, wat als een nadeel wordt beschouwd voor het bekijken van beelden met kleine contrastnuances. Het doel van dit onderzoek was inzicht te verkrijgen in de beoordeling van endodontische röntgenopnamen onder verschillende verlichtingssituaties en op verschillende weergaveapparaten.

In 20 sets van gebitselementen werd telkens 1 endodontisch behandeld gebitselement opgenomen. Van deze 20



Beeld: Dentmaxillofac Radiol

Voorbeelden van de endodontische röntgenopnamen zoals gebruikt in dit onderzoek. De beelden tonen (a) een uitstekende behandeling, (b) een als adequaat beoordeelde behandeling en (c) een behandeling beoordeeld als inadequaat.

behandelingen werd 50% willekeurig geselecteerd om niet geheel adequaat te worden behandeld. Dit betrof de lengte van de kanaalvulling, adaptatie aan de kanaalwand en homogeniteit van het wortelkanaalvulmateriaal. Digitale röntgenopnamen (DIGORA® Optime) werden vervaardigd en geëvalueerd door 10 waarnemers in 2 verschillende omstandigheden bij een heldere ruimteverlichting (1000 tot 1200 lux) en bij dimlicht (25 tot 50 lux), met behulp van 2 verschillende beeldweergaveapparaten (smartphones en laptopcomputers); in totaal dus 8 maal. De waarnemers beoordeelden de kwaliteit van de endodontische behandeling op de röntgenopnamen. De uitkomsten van de waarnemers werden statistisch vergeleken met behulp van de α -coëfficiënt van Cronbach, diagnostische tests, π -coëfficiënt en ANOVA met Tukey-tests, bij een significante niveau-instelling van 5% ($\alpha = 0,05$).

De gemiddelde betrouwbaarheid van de antwoorden van de waarnemers varieerde van 0,89 (intrabeoordelaar) tot 0,66 (interbeoordelaar). De gemiddelde waarden van de receiver operating characteristic (ROC) curves waren 0,661 (PD = 0,098) met laptop in helder licht bij het beoordelen van de homogeniteit van het wortelkanaalvulmateriaal als de slechtste situatie (ROC Az waarde = 0,57), die statistisch significant was ($p < 0,05$), en 0,81 met laptop in een donkere omgeving bij de beoordeling van de apicale lengte als de beste prestatie. Verschillen ($p < 0,05$) deden zich voornamelijk voor bij de parameters die voor de beoordeling werden gebruikt en niet in de verlichtingsomstandigheden.

Conclusie. Verlichtingsomstandigheden en wijze van beeldweergave hebben zeer weinig invloed op de röntgenologische kenmerken van endodontische röntgenopnamen. Smartphones kunnen worden gebruikt om endodontische röntgenopnamen te beoordelen in de dagelijkse klinische praktijk bij routinematige lichtomstandigheden.

P.F. van der Stelt

Bron

Cruz AD, Castro MCN, Aguiar MF, Guimarães LS, Gomes CC. Impact of room lighting and image display device in the radiographic appearances of the endodontic treatments. *Dentomaxillofac Radiol* 2018; 47: 20170372.

Alternatieve pijnbehandeling voor irreversibele pulpitis

Pulpitis is een ontsteking van de tandpulpa en is meestal het gevolg van een microbiële infectie. Bij een irreversibele pulpitis met pijnklachten hoort een behandeling te worden uitgevoerd. Daarbij dient de bron van de infectie te worden geëlimineerd, het pijnlijke ontstoken pulpaweefsel te worden verwijderd en herinfectie worden voorkomen. Hoewel bij een pulpitis niet de gehele pulpa irreversibel ontstoken is, wordt toch vaak een pulpectomie uitgevoerd.

In dit onderzoek zijn 3 behandelingen voor een irreversibele pulpitis onderzocht: de pulpectomie, waarbij de hele pulpa was verwijderd, de partiële pulpectomie, waarbij de pulpa was verwijderd uit de pulpakamer en het wideste wortelkanaal en de pulpotomie, waarbij alleen kroonpulpa was verwijderd en de bloeding gestelpt met droge wattenpellets en lichte druk op de pulpastompen.

De primaire uitkomstmaat was pre- en postoperatieve pijn. Per groep (naar soort behandeling) werden 22 proefpersonen met irreversibele pulpitis geïnccludeerd. De hevigheid van de pre-operatieve pijn werd geregistreerd met een visuele schaal waarbij de score 0 staat voor geen pijn en score 10 voor ondraaglijke pijn. De tijdsduur van de behandelingen werd geregistreerd. Zodra de verdoving was uitgewerkt plus 1, 3 en 7 dagen na de behandeling, werden vragenlijsten ingevuld met vragen over spontane pijn, pijn bij kauwen, pijn bij temperatuursverschillen en de hoeveelheid gebruikte pijnstillers.

De pulpotomieën duurden gemiddeld 5 minuten, de partiële pulpectomie gemiddeld 13 minuten en de pulpectomieën gemiddeld 24 minuten. De hoeveelheid pre-operatieve pijn was hetzelfde bij de 3 groepen. Op dezelfde dag, na het uitwerken van de verdoving gaven de partiële pulpectomie en de pulpotomie de meeste pijnreductie. Na 7 dagen was de meeste pijnreductie te zien bij de pulpectomiegroep (alle $p < 0,001$). Op de andere tijdsintervallen waren geen verschillen tussen de groepen bij pijn met kauwen, pijn bij temperatuursverschillen en de hoeveelheid gebruikte pijnmedicatie.

Conclusie. In een drukke praktijk is een pulpotomie een goede behandeling van een pijnlijke irreversibele pulpitis.

S.V. van der Waal

Bron

Eren B, Onay EO, Ungor M. Assessment of alternative emergency treatments for symptomatic irreversible pulpitis: a randomized clinical trial. *Int Endod J* 2018; 51: e227-e237.

Fluoxetine is een effectief medicament tegen mondbranden

De diagnose mondbranden wordt gesteld als de klacht zich gedurende minimaal 3 maanden dagelijks meer dan 2 uur voordoet en als er geen etiologische factor aanwijsbaar is. Op grond van aanwijzingen in de wetenschappelijke literatuur werd onderzocht of de veelal als antidepressivum toegepaste serotonineheropnameremmer fluoxetine de pijn en het psychisch functioneren van mensen met mondbranden gunstig kan beïnvloeden.

Participanten waren 100 patiënten van een universiteitskliniek in Belgrado met de diagnose mondbranden. Zij hadden in hun voorgeschiedenis geen ziekten of medische behandelingen die op een of andere wijze in verband kunnen worden gebracht met mondbranden. Een aselechte helft van het aantal participanten kreeg 20 milligram fluoxetine per dag gedurende 3 maanden. Als de klinische symptomen na 3 maanden niet waren verbeterd, werd de dosis gewijzigd in 40 milligram. De overige participanten kregen een placebo. Subjectieve onderzoeksvariabelen waren pijn weergegeven met een visuele analogieschaal, Beck Depression Inventory (BDI), Hamilton Scale for Anxiety (HAM-A) en Hamilton Scale for Depression (HAM-D). Vooraf, na 3 en na 6 maanden werden de scores op deze variabelen bepaald.

Zowel de experimentele als de controlegroep bestond voor ongeveer driekwart uit vrouwen. De gemiddelde leeftijd in deze groepen was respectievelijk $62,2 \pm 13,8$ en $67,4 \pm 8,8$ jaar. Voorafgaand aan de interventie waren per groep de gemiddelde scores op de onderzoeksvariabelen nagenoeg gelijk. Na de interventie, zowel na 3 als na 6 maanden, waren alle onderzoeksvariabelen statistisch significant kleiner in beide groepen dan voorafgaand aan de interventie. Maar alleen de gemiddelde scores op HAM-D waren statistisch significant kleiner in de experimentele dan in de controlegroep. Met betrekking tot pijn bleef na 6 maanden in de experimentele groep de interventie bij 22% zonder effect en in de controlegroep bij 50%.

Conclusie. Fluoxetine had een positieve invloed op de pijn en het psychisch functioneren van mensen met mondbranden.

C. de Baat

Bron

Zoric B, Jankovic L, Kuzmanovic P, Zidverc-Trajkovic J, Mijajlovic M, Stanimirovic D. The efficacy of fluoxetine in BMS - A cross-over study. *Gerodontology* 2018; 35: 123-128.