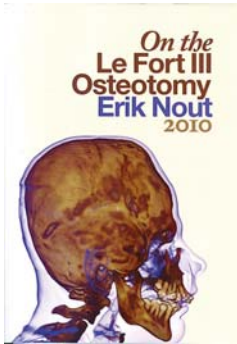


Le Fort III-osteotomie



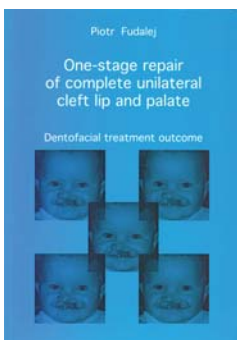
E. Nout. *On the Le Fort III osteotomy*
Rotterdam: Erasmus Universiteit
Rotterdam, 2011
193 bl., geïll.
ISBN 978 90 8559 081 1

Promovendus Nout bespreekt ervaringen die hij heeft opgedaan bij de behandeling van patiënten met gezichtsafwijkingen als gevolg van syndromen zoals Crouzon, Apert en Pfeifer. Nout geeft een mooi overzicht van de behandelmethoden door de jaren heen, waarbij hij nader ingaat op de osteotomie volgens Le Fort III-lijnen. Voor deze methode was de introductie van distractie-osteogenese een belangrijke ontwikkeling, zo schrijft hij. In het verleden moest het gemobiliseerde kaak- of oogbot in 1 keer in een meer ventrale positie worden geplaatst en gefixeerd. Nu kan na het aanbrengen van de zaagsneden het te verplaatsen bot geleidelijk worden gedistriceerd met een op het hoofd geplaatste distractor of met intraoraal aangebrachte apparatuur. Deze 'nieuwe methode', die reeds in 1907 in de literatuur wordt genoemd, heeft de morbiditeit van deze behandeling aanzienlijk verminderd. Wanneer de gebitsocclusie na de behandeling onvoldoende is gecorrigeerd, kan met aanvullende orthodontische of chirurgisch-orthodontische behandeling alsnog een bevredigende occlusie worden bereikt.

Reden voor behandeling zijn - naast ernstige gezichtsafwijkingen - problemen met onvoldoende ontwikkelde oogkassen (waardoor voor de ogen zelf nauwelijks plaats is) en ademhalingsproblemen zoals het obstructief slaapapneusyndroom. Uit het onderzoek naar de resultaten van de behandeling blijkt dat de inhoud van de orbitae toeneemt met ongeveer 30%, waardoor de ogen ruimte hebben om in de juiste positie te komen. De toename van de parafaryngeale ruimte bleek onvoorspelbaar en daardoor verdwenen de ademhalingsproblemen niet altijd. Dit vanwege de grillige anatomie bij deze patiënten.

Boeiend zijn de 2 hoofdstukken waarin Nout de ervaringen met complicaties bespreekt. Ze illustreren de omvang van deze behandelingen en de enorme impact die ze op het leven van de patiënten hebben, alsmede de samenwerking van een groot aantal specialisten. Het proefschrift is aan te raden voor specialisten en geneeskunde- en tandheelkundestudenten met belangstelling voor het hoofd-halsgebied.

Behandeling van schisis



P.S. Fudalej. *One-stage repair of complete unilateral cleft lip and palate. Dentofacial treatment outcome*
Nijmegen: Radboud Universiteit
Nijmegen, 2011
184 bl., geïll.
ISBN 978 90 6805 026 4

Dit proefschrift is gebaseerd op een retrospectieve evaluatie van de zogeheten 'one stage repair', uitgevoerd op de leeftijd van 8 maanden bij een kind met een cheilognathopalatoschisis, zoals die plaatsvindt in Warschau. Behandeling met 1 operatie zou psychosociale voordelen hebben boven de meestvoorkomende behandeling met 2 à 3 operaties, maar dit werd niet onderzocht.


Eerst worden de etiologie en de epidemiologie van schisis uitgediept. Een verwijzing naar het registratiesysteem van Nederlandse schisis- en craniofaciale kinderen ontbreekt. Dan worden de afwijkende grootte en positie van de boven- en onderkaak bij respectievelijk 22 en 57 Poolse schisis kinderen die de one stage repair hebben ondergaan, vergeleken met controlekinderen van dezelfde leeftijd en geslacht. Er was dus sprake van 2 verschillende steekproeven en de spreiding van de leeftijd is iets te groot. De schisis kinderen weken op de leeftijd van 10 jaar niet af van de controlekinderen. Daarna werden de gebitsmodellen van Poolse schisispatiënten vergeleken met die van schisis-

patiënten in Nijmegen en Oslo. De Poolse kinderen vertoonden geen overtuigend beter resultaat dan die in Nijmegen. Een vergelijking van Poolse met Nijmeegse patiënten leverde ook verder geen overtuigende verschillen op.

Vervolgens beoordeelden 4 onderzoekers het uiterlijk van patiënten uit Nijmegen en Warschau. De vorm en deviatie van de neus, het verloop van het lippenrood en het neusprofiel vertoonden geen statistisch significant verschil. Het proefschrift eindigt met een discussie over methodologische problemen en toekomstig onderzoek.

Dit proefschrift lijkt te zijn geschreven in het kader van kwaliteitsverbetering van de zorg voor kinderen met cheilognathopalatoschisis. Helaas moest de promovendus concluderen dat het Warschauprotocol geen belangrijke vooruitgang heeft opgeleverd. Het onderzoek kan niet de vraag beantwoorden in welke mate de resultaten van het Warschauprotocol afhangen van de vaardigheden van de chirurg. Zolang dat niet duidelijk is, hoeven Nederlandse plastisch chirurgen hun operatieprotocol niet te veranderen.

Keratocysteuze odontogene tumoren



R. Amaral Mendes
The keratocystic odontogenic tumor. Clinical behaviour and role of COX-2 in the biological pathways.
Amsterdam: Vrije Universiteit Amsterdam, 2011
207 bl., geïll.

De Wereldgezondheidsorganisatie heeft in 2005 de afwijking die in het verleden werd aangeduid als odontogene keratocyste gereclassificeerd als een goedaardig gezwel. Sindsdien wordt gesproken van een keratocysteuze odontogene tumor. Het soms agressieve gedrag van deze aandoening en het hoge recidiepercentage lagen ten grondslag aan deze reclassificatie. In dit proefschrift worden zowel klinische als immunohistochemische aspecten onderzocht, vooral met betrekking tot de rol van COX-2 in de pathogenese van keratocysteuze odontogene tumoren.

In een klinisch retrospectief onderzoek werd onder 68 patiënten met een keratocysteuze odontogene tumor het recidiepercentage bepaald na conservatieve chirurgie, zonder adjuvante behandeling. De behandeling bestond uit enucleatie of marsupialisatie. Bij enucleatie bedroeg het recidiepercentage ongeveer 20%, bij marsupialisatie zelfs 40%. Naar aanleiding van deze resultaten werd een literatuuronderzoek verricht naar de verschillende behandelmethoden. Op basis daarvan werd geconcludeerd dat het gebruik van de Carnoy's fixatievloeistof als adjuvante behandeling de

kans op recidief niet beïnvloedt.

In het tweede deel van deze dissertatie wordt de mogelijke rol van COX-2 bij de pathogenese van de keratocysteuze odontogene tumor belicht. COX-2 is een merker die vermoedelijk een belangrijke rol speelt bij het ontstaan van verschillende soorten tumoren. In een immunohistochemisch onderzoek bleek het merendeel (71%) van de keratocysteuze odontogene tumoren geringe tot sterke expressie van COX-2 te vertonen. De expressie van COX-2 in deze tumoren en de huidige kennis over de rol van COX-2 bij het ontstaan van tumoren versterken de hypothese dat keratocysteuze odontogene tumoren beschouwd dienen te worden als neoplasmata.

Ten slotte concludeert de auteur dat bij de toekomstige behandeling van keratocysteuze odontogene tumoren de sleutel waarschijnlijk zal liggen in verder inzicht in het biologisch gedrag van de tumor. Een meer op maat gesneden behandeling zal dan wellicht mogelijk zijn. Rui Amaral Mendes heeft met zijn prachtige promotieonderzoek hier in ieder geval aan bijgedragen.

Atlas mond- en kaakziekten



I. van der Waal
Mond- en kaakziekten. Een atlas voor de dagelijkse praktijk
Houten: Bohn Stafleu Van Loghum, 2011
313 bl., geïll. € 150,00.
ISBN 978 90 313 86093

Deze atlas van afwijkingen van het mondslijmvlies en het kaakbot is volledig herzien ten opzichte van de eerste druk die in 2002 verscheen. Toen kreeg het in dit tijdschrift de classificatie van een plaatjesboek met alleen de hoogstnodige tekst. Voorts werd het aangeduid als een leerzaam boek voor het verkrijgen, opfrissen en uitbreiden van kennis en als een voortreffelijk naslagwerk. In die opzichten heeft de herziene druk op geen enkele wijze aan inhoudelijke of technische kwaliteit ingeboet. Integendeel, door de verbeterde technieken van de boekdrukkunst ziet het boek er nog mooier en professioneler uit dan de eerste druk. Dit is vooral te zien aan de kwaliteit van de afbeeldingen, een niet onbelangrijk aspect in een atlas met voornamelijk afbeeldingen. Het toen als weinig functioneel gekenschetste bladvullende overzicht van een aantal op klein formaat afgedrukte plaatjes aan het begin van elk hoofdstuk is vervangen door 1 grote afbeelding die wel-

iswaar in mist is gehuld, maar die wel prikkelend en uitnodigend een beeld laat zien dat representatief is voor de inhoud van het desbetreffende hoofdstuk. Opnieuw (of nog steeds) wordt van elke afwijking naast de afbeelding een korte en bondige beschrijving gegeven van de definitie, de etiologie, de epidemiologie, de klinische aspecten, de histopathologie, de differentiële diagnostiek, het röntgenbeeld, het mogelijk uit te voeren laboratoriumonderzoek en de behandeling. Nieuw ten opzichte van de eerste druk is dat aparte hoofdstukken zijn gewijd aan de lippen en het palatum. Daarnaast is in sommige gevallen de nomenclatuur geactualiseerd en wordt melding gemaakt van afwijkingen die in 2002 nog niet voorkwamen, zoals de bisfosfonaatgerelateerde necrose van het kaakbot.

Het advies uit 2002 blijft ongewijzigd: niemand met een taak op het terrein van de mondzorg kan en mag deze atlas missen.